Atlas und Grundriss der orthopädischen Chirurgie für ...

August Lüning, Wilhelm Schulthess

Digitized by Google

Verlag von J. F. LEHMANN in MÜNCHEN.

In Vorbereitung befindet sich:

Atlas und Grundriss der Chirurgie

unter Mitwirkung von

Geheimrat Prof. **Dr. Vincenz Czerny**

bearbeitet und herausgegeben von

Privatdozent **Dr. Georg Marwedel**

in Heidelberg.

I. Allgemeine Chirurgie (erscheint Frühjahr 1901)

II. Spezielle Chirurgie. I. Band

III. Spezielle Chirurgie. II. Band.

Mit 340 Abbildungen nach Originalen

von

Maler **A. Schmitson.**

Preis elegant gebunden: Jeder Band zirka M. 12.—.

Das obengenannte Werk wird eine geradezu klassische Bildersammlung enthalten, da das gesamte Material der Czerny'schen Klinik, die eine der reichhaltigsten und vielseitigsten in Deutschland ist, darin verwertet worden ist.

Der Text ist den Bedürfnissen der Studierenden und praktischen Aerzte angepasst und bietet infolge seiner knappen und dennoch alles erschöpfend behandelnden Schreibweise ein treffliches Lehrbuch, das sich infolge seines wissenschaftlichen Wertes und seiner vorzüglichen Bilder rasch in weiten Kreisen einführen wird. Das Talent des Malers Schmitson, dem die Ausführung der Bilder übertragen wurde, bürgt dafür, dass die künstlerische Darstellung sich der wissenschaftlichen Behandlung des Stoffes ebenbürtig erweisen wird.

Digitized by Google

LEHMANNS MEDIZIN.

HANDATLANTEN.

BAND XXIII.

Atlas und Grundriss

der

orthopädischen Chirurgie

für Studierende und Aerzte

von

Dr. A. Lüning und Dr. W. Schulthess,
Privatdozenten in Zürich.

Mit 16 farbigen Tafeln und 366 Abbildungen im Text.

MÜNCHEN.
Verlag von J. F. Lehmann.
1901.

Digitized by Google

Alle Rechte, insbesondere das der Uebersetzung, vorbehalten.

Holzschnitte von *H. Gedan*, Leipzig.
Lithographien von *Fr. Reichhold*, München.
Druck des Textes von *Meisenbach Riffarth & Co.*, München.
Autotypien von *Meisenbach Riffarth & Co.*, München.
Papier von *Otto Heck & Ficker*, München.
Einbände von *L. Beer*, München.

Digitized by Google

M731
L94
1901

Vorrede.

Als die Aufforderung des Verlegers Herrn J. F. Lehmann an uns herantrat, für seine Sammlung von medizinischen Handatlanten einen Atlas und Grundriss der orthopädischen Chirurgie zu verfassen, waren wir uns wohl bewusst, dass auf diesem heute so intensiv bearbeiteten und zu einer berechtigten wissenschaftlichen Selbständigkeit gediehenen Gebiete bereits eine Anzahl vortrefflicher und umfangreicher Darstellungen in verschiedenen Sprachen existiert.

Wenn wir trotzdem gerne auf den Vorschlag eingegangen sind, so geschah dies einerseits in der Ueberzeugung, dass es zur Zeit noch an einer knapp gefassten, nur das Wesentlichste bietenden und dabei gut illustrierten Zusammenfassung für die Bedürfnisse des Studierenden und praktischen Arztes auf einem Gebiete gebricht, das dem ersteren während seiner Studienzeit ziemlich fremd zu bleiben pflegt und das der letztere in der Praxis nur zu leicht ausschliesslich dem Spezialisten oder dem Bandagisten überlässt, wenn ihm selbständiges Urteil und Erfahrung oder ein zuverlässiger Ratgeber abgeht. Und doch ist der praktische Arzt in so vielen Fällen berufen, gerade bei orthopädischen Leiden prophylaktisch und therapeutisch mitzuwirken und auch dort, wo durch die Eigenart der orthopädischen Therapie seine persönliche Bethätigung in den Hintergrund treten muss, die Intentionen des Spezialisten in verständnisvoller Weise zu unterstützen.

Digitized by Google

Auf der andern Seite glaubten wir uns durch eine gemeinschaftliche 17jährige Thätigkeit auf dem Felde der orthopädischen Chirurgie dazu berechtigt, die Ausscheidung aus der Fülle des Wissenswerten so zu treffen, wie es der vorwiegend praktische Zweck des hier vorliegenden Buches uns zu erheischen schien. Die Fachkollegen werden unschwer erkennen, dass die Materien je nach ihrer praktischen Wichtigkeit mehr oder weniger eingehend behandelt und seltenere Affektionen nur der Vollständigkeit wegen aufgeführt worden sind, ohne den Stoff wissenschaftlich zu erschöpfen. Eine etwas breitere Darstellung schien uns namentlich diejenige der Rückgratsdeformitäten zu erfordern, welche in den dem Gebrauche des Praktikers dienenden chirurgischen Lehrbüchern keine zu selbständiger Verwertung befähigende Besprechung zu erfahren pflegen.

Die Illustrationen entstammen zum weitaus grössten Teil unserem eigenen Beobachtungsmaterial; eine kleinere Anzahl ist aus anderen Werken und Spezialarbeiten entnommen und jeweilen durch den beigefügten Namen des Autors gekennzeichnet.

Für die Ueberlassung einiger Klischees sind wir den Herren S. R. Dr. Beely-Berlin und Prof. Lorenz-Wien zu besonderem Danke verpflichtet, ebenso den Herren Prof. Krönlein, Direktor der chirurgischen Klinik und Prof. Eichhorst, Direktor der medizinischen Klinik in Zürich, sowie den Herren Prof. O. Wyss und Dr. W. v. Muralt, dirig. Aerzten des hiesigen Kinderspitals, Dr. Fr. Brunner, chirurg. Chefarzt des Diakonissenhauses Neumünster für einzelne uns zur Verfügung gestellte Photographien, endlich den Herren Professoren Ribbert, Stöhr und Felix für wertvolle Unterstützung in anatomischen Untersuchungen.

Die Radiogramme sind mit wenigen Ausnahmen nach Originalen reproduziert, welche Herr Dr. G. Bär

Digitized by Google

in Zürich für uns aufzunehmen die Güte hatte. Leider liess sich die Reproduktion einiger dieser Aufnahmen, welche teils anderer Herkunft sind, teils aus den Anfangszeiten des Röntgen-Verfahrens datieren, für die gebotene starke Verkleinerung nur unter Anwendung von Retouche ermöglichen.

Nicht in letzter Linie gebührt unser Dank dem Herrn Verleger, der keine Kosten gescheut hat, um auch dieses Werk dem Rufe seiner Atlanten entsprechend auszustatten, sowie den Malern Herrn Fink und Fräulein Ruhm, welche den grössten Teil der farbigen und schwarzen Tafeln hier unter unsern Augen fertiggestellt haben.

Die Herausgeber haben sich in die Bearbeitung der Materie so geteilt, dass die Darstellung des Allgemeinen Teils (mit Ausnahme der operativen Orthopädie) und der Deformitäten des Rumpfs auf Dr. W. Schulthess, diejenige der Deformitäten der Extremitäten (mit Ausnahme des Plattfusses) auf Dr. A. Lüning entfällt.

Zürich, im November 1900.

Die Verfasser.

Digitized by Google

Digitized by Google

Inhalts-Verzeichnis.

Allgemeiner Teil.

Seite

Einleitung 1

Einteilung der Deformitäten 3

I. Kongenitale Deformitäten 4
a) an der Wirbelsäule 4
b) an den Extremitäten 7

II. Erworbene Deformitäten 22

A. Durch Krankheit 23

An den Knochen:

1. Destruktive Prozesse: 23
Tuberkulose, Osteomyelitis, Tumoren, Aktinomykose.
2. Alterierung und Widerstandsfähigkeit des Knochengewebes 25
Rhachitis, Osteomalacie, heriditäre Lues, Anaemie, Konstitutionsschwäche.
3. Erkrankung der Epiphysengrenzen . . . 29
4. Krankhafte Volumsverminderung d. Knochen 30
5. Krankhafte Volumsvermehrung der Knochen 31

An anderweitigen Organen . . . 32
Arthrogene, myogene, desmogene, neurogene Deformitäten.

B. Durch Trauma 43

C. Durch Funktion und Lebensgewohnheiten . 43

Die Behandlung der Deformitäten 63

1. Durch Funktionsübung 64
2. Durch passives Redressement 66
a) ohne nachfolgende Fixation.
b) mit nachfolgender Fixation.
3. Durch blutige oder unblutige operative Korrektur 67
4. Durch direkte mechan. Einwirkungen, Massage, Erschütterung 68
5. Durch Ersatz auf dem Wege der operativen Transplantation oder durch äussere mechanische Kräfte 73

Digitized by Google

Seite

Technische Gruppen der Behandlungsmethoden.

1. Gymnastik 75
2. Maschinelle Gymnastik 78
3. Operative Orthopädie 83
4. Portativapparate und Verbände 118

Spezieller Teil.

Die Deformitäten der Wirbelsäule 125

Anatomische und physiol. Vorbemerkungen . . . 125

Messung und Darstellung der normalen und patholog. Krümmungen der Wirbelsäule 141

Einteilung der Deformitäten der Wirbelsäule . . . 159

A. Die sagittalen, anteroposterioren, symmetrischen Deformitäten der Wirbelsäule 159

Flache Wirbelsäule 160

Lordosen 167

Kyphosen 177

Rhachitische Kyphose 177

Osteomalacische Kyphose 181

Arthritische Kyphose 181

Neurogene Kyphose 183

Runder Rücken 185

B. Die lateralen Deformitäten der Wirbelsäule, Skoliose 195

Aetiologie 200

Skoliose durch primäre Formstörung der Wirbelsäule 201

Skoliose durch sekundäre Formstörung 204

a) primäre Erkrankung in Organen ausserhalb der Wirbelsäule (Nervensystem, Pleura, Lunge, Herz, Bewegungsapparat) 204

b) Funktionelle Skoliosen (Berufsskoliose, Schulskoliose) 213

c) Osteopathisch funktionelle Skoliosen 218

Rhachitische Skoliose 218

Konstitutionelle Skoliose . . . 221

Pathologische Anatomie 226

Wirbel 226

Torsion der skol. Wirbelsäule 233

Thorax 236

Becken 237

Muskeln 238

Innere Organe 239

Digitized by Google

Seite

Klinische Diagnostik und ihre Hilfsmittel . . . 240
Die einzelnen Formen der Skoliose 245
Totalskoliose 246
Lumbalskoliose 253
Dorsalskoliose 258
Die Behandlung der Skoliose 265
Redressement und Fixation 266
Gipskorsett, Korsett 267
Skoliosenbandage 270
Lagerungsapparate 276
Gymnastik und Bewegungstherapie 276
Vertikalextension 282
Detorsionsapparate 283
Widerstands- und redressierende Bewegungsapparate 288
Behandlung der Seitenabweichung 303
Behandlung der Rotation 311
Behandlung der Anomalien in anteroposteriorer Richtung 314
Die Behandlung der verschiedenen Formen der Skoliose 315
Totalskoliose 315
Lumbalskoliose 318
Dorsalskoliose 319
Deformitäten auf Grund destruktiver Prozesse der Wirbel 328
Spondylitis chronica tuberculosa 328
Frequenz und Aetiologie 330
Pathologische Anatomie 331
Spondylarthritis tuberculosa 336
Kongestionsabscesse 340
Kompressionsmyelitis 342
Weitere Komplikationen 343
Symptome und Verlauf 344
Cervikalsegment 344
Dorsalsegment 346
Lumbalsegment 351
Komplikationen 354
Behandlung der Spondylitis 356
Redressement nach Calot 363
Die primären Deformitäten des Thorax 375
Trichterbrust 377
Hühnerbrust pectus carinatum 379
Tortikollis 384
Myogene Tortikollis 385
Behandlung 390
Neurogene Tortikollis 393

Digitized by Google

Seite

Die Deformitäten der obern Extremität 396
Der angeborene Hochstand der Skapula 396
Die kongenitalen Luxationen des Schultergelenks . 396
Kontrakturen und Ankylosen des Schultergelenks . . 397
Das paralytische Schlottergelenk der Schulter . . . 401
Deformitäten des Oberarms 403
Kongenitale Luxation des Ellbogengelenks 403
Kontrakturen und Ankylosen des Ellbogengelenks . 403
Der Cubitus varus und valgus 405
Kongenitale Defekte der Vorderarmknochen . . . 405
Rhachitische Kurvaturen des Vorderarms 406
Kongenitale Luxationen des Handgelenks 406
Angeborene Kontraktur des Handgelenks 407
Die Madelung'sche Subluxation der Hand 407
Kontrakturen und Ankylosen des Handgelenks . . 408
Angeborene Deformitäten der Finger 409
Die erworbenen Kontrakturen u. Ankylosen der Finger 410
Die Dupuytren'sche Fingerkontraktur 413
Der schnellende Finger 415
Die paralytischen Fingerkontrakturen 415
Der Schreibkrampf 416

Die Deformitäten der untern Extremität 417
Die kongenitale Luxation des Hüftgelenks 417
Statistik und Aetiologie 418
Anatomische Veränderungen 419
Symptome 422
Prognose 426
Behandlung 427
Die Kontrakturen und Ankylosen des Hüftgelenks . 453
Das paralytische Schlottergelenk und die paralytische Luxation des Hüftgelenks 471
Die Coxa vara 474
Deformitäten des Oberschenkels 482
Die angeborene Luxation der Patella 482
Die kongenitale Luxation des Kniegelenks 482
Paralytische Deformitäten des Kniegelenks 484
Kontrakturen und Ankylosen des Kniegelenks . . . 485
Das Genu valgum 494
Einteilung 495
Pathologische Anatomie 496
Diagnose und Symptomatologie 498
Aetiologie 500
Prognose 502
Therapie 503
Das Genu varum 513
Kongenitaler Defekt der Fibula 519

Digitized by Google

Seite

Die Volkmann'sche Sprunggelenkmissbildung . . . 521
Kongenitaler Defekt der Tibia 521
Die rhachitischen Verkrümmungen des Unterschenkels 523
Der Pes varus 527
Statistik und Aetiologie 529
Pathologische Anatomie und Symptomatologie . 533
Prognose 538
Therapie 539
Der Pes equinus 559
Der Pes excavatus 565
Der Pes valgus 569
Statistik und Aetiologie 569
Der paralytische Plattfuss 574
Der rhachitische Plattfuss 579
Der statische Plattfuss 581
Pathologische Anatomie 583
Symptome und Verlauf 585
Behandlung 593
Der Pes calcaneus 598
Der Hallux valgus 604
Die Hammerzehe 608

Digitized by Google

Alphabetisches Schlagwortregister.

A.

	Seite
Akromegalie	31
Ankylose	3
Aorta, Abflachung der Wirbelkörper durch die	209
Apparate, improvisierte	123
Arthritis deformans	32
Arthrodese	116, 565
— des Fussgelenks	559
Atlanto-occipitalgelenks, Erkrankung des	336
Aussenwinkel (am Kniegelenk)	497

B.

Barwell'sche Schlinge	167
Behandlung der Deformitäten	63
Berufsdeformitäten	61
Berufsskoliosen	213
Bewegungsapparate, redressierende	66
Bidder'sche Schiene	490
Braatz'sche Sektorenschiene	490
Brasselet, Nussbaum'sches	417
Brisement forcé	104

C.

Calot'sches Verfahren bei Spondylitis	363
Cervikalspondylitis, Behandlung der	367
Coxa valga	474
Coxa vara	474
Cubitus varus et valgus	405

D.

Deformitäten, arthrogene	32
— kongenitale	17
— dermatogene	32

Digitized by Google

Seite

Deformitäten, erworbene 22
— desmogene 32
— myogene 32
— funktionelle 43
— neurogene 32
— durch Trauma 43
— der Wirbelsäule, Einteilung der 159
— — symmetrische 159
— des Oberarms 403
Delore, Décollement des épiphyses 506
Detorsionsapparate 67
Detorsionsrahmen, Lorenz'scher 284
Detorsionsapparat I n. W. Schulthess 285
— II n. W. Schulthess 286
Diplegie cerebrale 17
Dorsalskoliose 258
— Behandlung der 319
Druckmarken 531
Durchschneidung aller Weichteile, Phelps'sche offene 556
— offene, der Kniekehle 492

E.

Einlagesohle für Plattfuss 595
Ellbogengelenk, synostotisches 55
— kongenitale Luxation des 403
— Kontrakturen und Ankylosen des 403
— Pendelapparat für Mobilisierung des 404
Epiphysen, Krankheit der 29
Ersatz, künstlicher 73
Erschütterung 73
Etappenverband J. Wolff 507, 549
Etappenverfahren J. Wolff 509
Exostosen, kartilginöse 31
Extensionsschraube nach Lorenz 433
Extensionsschiene n. Esmarch 408
Exstirpation des Talus 558
Extremitäten, kongenitale Anomalien der 7

F.

Fascien, Operationen an den 87
Federhalter nach Guth 417
Fibula, kongenitale Defekte der 519
— totaler Defekt der 9
Fingerkontraktur, Dupuytren'sche 413
Finger, angeborene Deformitäten der 409
Finger, erworbene Kontrakturen und Ankylosen der . 410
Finger- und Handbeugemaschine, Rothenberg'sche . . 413
Finger, schnellender 415

Digitized by Google

Seite

Fingerkontrakturen, paralytische 415
Flacher Rücken, Therapie 164
Flache Wirbelsäule 160
Förderungsapparate 78, 81
Fraktur, intrauterine 519
Freiübungen 75
Führungsapparate 78
Funktionsatrophie 57
Funktionelle Orthopädie 65
— Hypertrophie 49, 57
Funktionsteilung 101
Funktionsübung 64
Funktionsübertragung 100
Funktionsübertragung, operative 416
Funktionsveränderung 64
Fussdeformitäten, paralytische 100

G.

Gehverband 106, 118, 154
Gehgipsverband für Koxitis 461
Genu recurvatum 494
— — congenit. 482
— — paralyt. 484
— valgum 494
— — adolescentium 495
— — artikulärer Gipsverband gegen 510
— — entzündliches 496
— — et genu varum, Kombination von 516
— — infant. oder rhachit. 495
— — congenit. 495
— — paralyt. 496
— — Schiene von Beely 503
— — Schienenapparat gegen doppelseit. 505
— — Redressierender Portativapparat für 509
— — traumatisches 495
— varum 495, 513
Gerätübungen 77
Gewichtsextension 459
— nach Schede 489
Gipsbett 276
— für Spondylitis 358
Gipshülsen für die Hüfte 462
Gipskorsett 267
— abnehmbares 268
Gliederstarre, spastische, angeborne 13
Glisson'sche Schwebe 282

Digitized by Google

Seite

Gummistrang 76
Gymnastik 75
— maschinelle 78
— für Skoliotische 276

H.

Hackenfuss, Pes calcaneus 598
— -stellung 38
Hallux valgus 604
— varus 608
Halsrippen 6
Haltungstypen . . . . . 136 160.
Hammerzehe 608
Hand, Madelung'sche Subluxation der 407
Handgelenk, angeborne Kontraktur 407
— kongenitale Luxationen 406
— Kontrakturen und Ankylosen 408
Handschuh nach Krukenberg 412
Haut, Operationen der 86
Herz'sche Apparate 79
Hessing'scher Schienenhülsenapparat 464
Hessings Korsett 270
— Spannlasche 466
Hohlfuss, paralytischer 568
— Pes excavatus, angeborner 565
Hüftgelenk, kongenitale Luxation des 417
— Kontrakturen und Ankylosen des 453
— Operation der künstlichen Pfannenbildung 448
— paralyt. Schlottergelenk und paral. Luxation . . . 471
— Repositionsmethode nach Lorenz 430
Hüftkontraktur, Streckung der, nach Dollinger . . 468
Hüftluxation, Durchschnitt durch den Femurkopf einer kongenitalen . . . . . 53 u. 54
Hüftpendel- und Schulterhebeapparat nach W. Schulthess 295
Hüftredresseur von Lorenz 469
Hühnerbrust 379
Hypertrophie, funktionelle 49

I.

Ischias scoliotica 41. 204

K.

Keilresektion des Tarsus 558
Kinderlähmungen 30. 31, 37

Digitized by Google

Seite

Klumpfuss 529
— erworbener 537
— kongenitaler 529
— -Maschine nach Stromeyer 563
— -Operation, Phelps'sche 96
— Pes varus, Definition des 527
— -Schienen 541
— -Stellung 39
Kniebasiswinkel 496
Kniegelenk, kongenitale Luxation des 482
— Kontrakturen und Ankylosen des 485
— paralytische Deformitäten des 484
Knochenatrophie 30
Kompressionsmyelitis 40, 342, 355
Kongestionsabszesse 340
Konstitutionelle Skoliosen 221
Kontinuitätsresektion 115
Kontraktur 3
Krukenbergs Apparate 81
Kyphosen 177
Kyphose bei Arthritis deformans 181
— osteomalacische 27, 181
— paralytische 183
— rhachitische 177
Kyphoskoliose 264

L.

Lagerungsapparate 67, 83
— für Skoliose 276
Lendenlordose 167
Lordose 167
Lordosen, kompensatorische 168
— neurogene 170
— osteogene 175
— Therapie der 176
Lues, hereditäre 29, 31
Lumbalskoliose 253
— Behandlung der 318
Luxation des Hüftgelenkes, kongenitale 10

M.

Malgaigne'sches Manöver 424
Manipulationen, redressierende 540
Massage 68
— -Apparate 83
Mechanik des Sitzens 137
Mechanische Einwirkungen 68

Digitized by Google

Seite
Messapparat, Zander'scher 145
— für Rückgratsverkrümmungen n. Beely-Kirchhoff . 150
Messung der Krümmungen der Wirbelsäule 141
Mess- und Zeichnungsapparat für Rückgratsverkrümmungen nach W. Schulthess 148
Meissel 112
Muskelabszess 33
Muskelkontraktur 35
— -en arthrogene 36
— funktionelle 36
— paralytische 36
Muskelschwäche, allgemeine 36
Muskeln und Sehnen, Operationen an den 87
Muskulatur, funktionelle Veränderung der 57
Myositis, diffuse 33
— eitrige 33
— fibröse 33
— ischämische 33
— ossificans 33
— rheumatische 33
Myotomie 88, 95

N.

Nervensystems, krankhafte Zustände des 36
Neubildungen 24
Nivelliertrapez nach Dr. W. Schulthess 150
Nivellierzirkel „ „ „ 149

O.

Oberen Extremität, Deformität der 396
Oberschenkels, Deformitäten des 482
— kongenitale Verkürzung des 13
Offene Durchschneidung aller Weichteile 96
Operationen an den Weichteilen 85
Operative Orthopädie 83
Osteoklasie 106, 511
— manuelle 506, 526
— suprakondyläre des Femur 493
Osteoklasten 109
Osteoklast von Lorenz 109, 491, 507, 511, 527
— von Rubin 109
— von Rizzoli 109
— -Redresseur nach Lorenz 551
Osteomalacie 26
Osteomyelitis 24
Osteotomie 112, 511, 519, 527, 565
— keilförmige 114, 471, 527

Digitized by Google

Seite

Osteotomie, Kirmissons subtrochantere 453
— lineare 114, 527
— -Meissel nach König 493
— a subtrochanterica 471, 481
— suprakondyläre des Femur 512
— a pelvitrochanterica 471
— quere 114
— des Schenkelhalses, keilförmige und lineare . . . 481
— schiefe 114

P.

Paralyse, essentielle 37
— spastische 100
Paralytischer Plattfuss, Behandlung 577
Passive Apparate 78, 81
Patella, angeborne Luxation der 482
— kongenitale Luxation der, und abnormer Hochstand 10
Pendelapparat 81
— Nebel'scher 408
Pelottenapparat nach doppelseitiger Reluxation . . 454
Pes calcaneus 598
— — paralyticus 103
— — sensu strictiori 602
— — sursum flexus 599
— equino-varus paralyticus 103
— excavatus 565
— valgus 500, 569
— — paralyticus 103
— varus 499, 529
Physiologische Krümmungen, Entwicklung der . . 135
Plattfuss 569
— Behandlung des 593
— — des paralytischen 580
— erworbener 572
— kontrakter 588
— rhachitischer 579
— Schienenschuh für 598
— Schuh für 581
— statischer 581
Poliomyelitis 37, 117
Portativapparate 118
Pott'scher Buckel 328
Pseudarthrosen Operation, Hoffa 453

R.

Radius, partieller Defekt des 9
— vollständiger „ „ 7

Digitized by Google

Seite
Redressierende Bewegungsapparate 78, 82, 288
Redressement, forciertes 67
— nach König 551
— modellierendes 507, 511
— das modellierende, intraartikuläre 111
— passives 66
Redressionsgurt für Skoliotische n. W. Schulthess 122, 275
Resektionen, bogenförmige 115
— keilförmige 115
— einer Sehne 99
Rhachitis 25
— tarda 502, 513
Rhachitische Skoliose 218
Rheumatismus, chronischer 32
Ribbert'sche Untersuchungen 51
Richtungslinie n. Mikulicz 494
Rippenbuckel 258
Rippenhebeapparat n. W. Schulthess 301
Rotation, Behandlung der 311
— sapparat n. W. Schulthess 295
Rumpfbeugeapparat I nach W. Schulthess . . . 288
— II n. W. Schulthess 292
Runder Rücken 185

S.

Sandalenapparat, portativer, zur Nachbehandlung des Klumpfusses 547
Schnürschuhe mit exzentrischem Absatz 503
Schreibkrampf 416
Schuhmachertypus 161
Schulskoliosen 215
Schulter, paralytisches Schlottergelenk der 401
— gelenk, kongenitale Luxationen des 396
— gelenks, Kontrakturen und Ankylosen des 397
Schulterhebung, Beely'scher Apparat für 400
Schulterschiebeapparat n. W. Schulthess 298
Schulthess'sche Apparate 79
Schwedisches Turnen 75
Sehnen und Muskelschnitt, der subkutane 90
Sehnentransplantation 99, 416, 485, 559, 565
— Regeln für die 101
Selbstredressement, Apparat von Hoffa zum . . . 312
— Lorenz 279
Senkungsabszesse 340
Skapula, angeborner Hochstand der 7, 396
Sklerodaktylie 42

Digitized by Google

Seite

Sklerosen der Haut 45
Skoliose 195
— Aetiologie der 200
— Behandlung der 265
— — der verschiedenen Formen der 315
— nbandage, Barwell'sche 270
— — von Fischer 270
— — von Lorenz 270
— cicatricielle 213
— durch Trauma 204
— n, Einteilung der 201
— empyematische 206
— Formen der 245
— klinische Diagnostik der 240
— Funktionelle 213
— kongenitale 5
— — eines Schweins 6
— paralytische 205
— pathologische Anatomie der 226
— ntherapie, Dauer und Resultate 323
Spätrhachitis 26, 30
Spitzfuss, angeborner 559
— kompensatorischer 559
— paralytischer 559
— pes equinus 559
— -Stellung 38
— traumatischer 559
Spondylarthritis tuberculosa, pathol. Anatomie der . 336
Spondylitis, Behandlung der 365
— cervicalis 344
— chronica tuberculosa 328
— dorsalis 346
— Frequenz und Aetiologie der 330
— lumbalis 351
— Komplikationen der 343
— pathol. Anatomie der 331
— Symptome und Verlauf 344
Spongiosastruktur 45
Sprunggelenkmissbildung, Volkmann'sche . . . 521
Stoffkorsett 270
Syndesmotomie 96
Synostose 4

T.

Taylor'sche Schiene 463
Tenotom, Dieffenbach'sches 90
Tenotomie 88
- der Achillessehne und Fascia plantaris 563
Wundheilung 94

Digitized by Google

Seite

Thilo'sche Apparate 80
Thomas'sche Schiene 464, 505
Thorakograph Hübscher 143
— Schenk 143
Thorax, skoliotischer 238
— gymnastik, direkte 299
Tibia, angeborner Defekt der 521
— Defekte der 9
— Säbelscheidenform 524
Torsion, Behandlung der 311
— der skoliot. Wirbelsäule 233
Totallordose 167
Totalskoliose 246
— Behandlung der 315
Trendelenburg'sches Symptom 422
Tretapparat n. W. Schulthess 488
Trichterbrust 377
Tuberkulose 23
Turnstab 77

U.

Uebungsapparat 122
Unteren Extremität, Deformitäten der 417
Unterschenkel, Verkrümmungen der 523

V.

Verbände 118
Verlängerung, plastische, der Sehne 98
Vibration 73
Vorderarmknochen, kongenit. Defekte der 405
Vorderarm, rhachitische Kurvaturen 406
— knochen, Wachstumshemmungen 406

W.

Widerstandsapparate 78, 79, 288
Wirbelsäule, Bewegungen der 127
— Deformitäten der 125
— des Erwachsenen, Anatomisches 125
— des Kindes 133
— kongenit. Anomalien der 5
— laterale Deformitäten der 195
Wolm 168

Z.

Zander'sche Apparate 79
— r Brustkorbdreher 278

Digitized by Google

Verzeichnis der Figuren.

Fig. 1. Messbild einer kongenitalen Skoliose.
„ 2. Partieller Defekt des Radius rechts.
„ 2a. Partieller Defekt des Radius rechts.
„ 3. Totaler Defekt der Fibula rechts, mit Fehlen der 2. Zehe.
„ 4. Totaler Defekt der Fibula. Röntgenbild.
„ 5. Kongenitale Verkürzung des linken Oberschenkels mit Luxation des Hüftgelenks und doppelseitigem Klumpfuss.
„ 6. Fall von Fig. 5 nach Applikation eines Gehapparates.
„ 7. Kongenitale spastische Gliederstarre.
„ 8. Fall von Fig. 7 nach Behandlung.
„ 9. Knie eines achtjährigen, an kongenitaler, spastischer Gliederstarre leidenden Knaben.
„ 10. Röntgenbild desselben Falles.
„ 11. Röntgenbild eines normalen Knies.
„ 12. Messbild einer osteomalacischen Kyphose.
„ 13. Myositis ossificans. Röntgenbild.
„ 14. Sklerodaktylie.
„ 15. Medianschnitt durch den Oberschenkelkopf.
„ 16. Durchschnitt durch die Verbindung von zwei Schwanzwirbeln des Kaninchens nach experimentell abnorm übertriebener Rückwärtsbeugung. Nach Ribbert.
„ 17. Durchschnitt durch den linken Femurkopf einer kongenitalen, doppelseitigen Hüftluxation.
„ 18. Durchschnitt durch den rechten Femurkopf.
„ 19. Durchschnitt eines synostotischen Ellbogengelenks.
„ 20. Massagebild. Handhaltung beim Streichen.
„ 21. Massagebild. Falsche Handhaltung beim Streichen.
„ 22. Massagebild. Muskelstreichen unter Abhebung.
„ 23. Massagebild. Gelenkstreichen mit dem Daumen.
„ 24. Massagebild. Muskelkneten.
„ 25. Massagebild. Muskelhacken.
„ 26. Zander'scher Widerstandsapparat C. 6.
„ 27. Krukenberg'scher Pendelapparat, Kniependel.
„ 28a—d. Verschiedene Tenotome.
„ 29. Tenotomie v. innen n. aussen. I. Akt. (Nach Zuckerkandl.)
„ 30. „ „ „ „ „ II. Akt. „ „
„ 31a—c. Plastische Verlängerung einer Sehne.
„ 32. Sehnentransplantation. Gänzliche Funktionsübertragung.

Digitized by Google

Fig. 33. Funktionsteilung durch Ueberpflanzung eines abgetrennten Sehnenzipfels.
„ 34. Funktionsteilung dito mit Durchflechtung.
„ 35. Funktionsteilung durch Ueberpflanzung zweier Sehnenzipfel, l. paratendinös, r. mit doppelter Durchflechtung.
„ 36. Sehnennaht. Einfache Vernähung der Querschnitte.
„ 37. „ Verknüpfung der Querschnitte durch Fadenschlingen.
„ 38. Osteoklast von Robin.
„ 39. „ „ „ Anwendung für genu valgum.
„ 40. „ „ Lorenz.
„ 41. „ „ „ „ „ „ „
„ 42. Osteotomienmeissel nach Mac Ewen.
„ 43. „ und Hammer nebst Stellvorrichtung nach Mathieu.
„ 44. Osteotomie mit Längsverziehung nach Ollier.
„ 45. Keilförmige Resektion des Kniegelenks.
„ 46. Bogenförmige Resektion des Kniegelenks.
„ 47. Gipsverband mit Gelenkschienen.
„ 48a. Seitenansicht einer skelettierten, normalen männlichen Wirbelsäule.
„ 48b. Längenschnitt durch eine getrocknete Wirbelsäule.
„ 49. Sagittalschnitte durch mehrere Wirbel.
„ 50. IX. VIII., VII. und VI. BW. eines sechzehnjährigen Mädchens von oben, mit Abplattung durch die Aorta.
„ 51. Abbiegungskurven der Vorderfläche der Wirbelsäule.
„ 52. Sagittaler Längsschnitt durch die Wirbelsäule des Neugebornen.
„ 53. Rückenkrümmung eines 14jährigen Mädchens.
„ 54. Sitzendes Kind, 1½ Jahr alt.
„ 55. Rückenkrümmung eines 11jährigen Mädchens.
„ 56. Hübschers Thorakograph.
„ 57. Thorakograph Schenk.
„ 58. Zander'scher Messapparat.
„ 59. Messbild mit obigem Apparat.
„ 60. Mess- und Zeichnungsapparat für Rückgratsverkrümmungen nach W. Schulthess.
„ 61. Derselbe.
„ 62. Messbild einer Skoliose, im Schulthess'schen Apparat hergestellt.
„ 63. Messapparat für Rückgratverkrümmungen v. Beely-Kirchhoff.
„ 64. Nivellierzirkel nach W. Schulthess.
„ 65. Bestimmung der Beckenstellung.
„ 66. Nivelliertrapez nach W. Schulthess.
„ 67. Messung des Rippenbuckels mit dem Nivelliertrapez.
„ 68. Röntgenbild einer Skoliose.
„ 69. Derselbe Fall nach Photographie.
„ 70. Messbild von Fig. 68 u. 69.

Digitized by Google

Fig. 71. Schuhmachertypus.
„ 72. Sagittalprojektion der Rückenkrümmungen von 6 Schuhmachern.
„ 73. Scol. lumb. sin. conv.. dorsal. dextro-conv. rhachitica.
„ 74. Der Fall von Fig. 73 in Vorbeugehaltung.
„ 75a u. b. Uebung an den Schweberingen.
„ 76. Barwell'sche Schlinge.
„ 77. Reklinationsübung am Wolm.
„ 78a u. b. Aktive Rumpfbeugungen auf dem Divan.
„ 79. Messbild. Scol. dors. dextro-conv. mit totaler Lordose der W. S.
„ 80. Fall von Fig. 79.
„ 81. Haltung der Gravidae a u. b.
„ 82. Pathologische. rigide Lordose.
„ 83. Derselbe Fall. Rückenansicht.
„ 84. Messbild des Falles von Fig. 82 und 83.
„ 85. Runder Rücken m. Abknickung der W. S. ü. d. Kreuzbein.
„ 86. Messbild einer rhachitischen lumbalen Kyphose.
„ 87. Matratze mit Rollkissen für kl. Kinder m. rhach. Kyphose.
„ 88. Lumbal-Kyphose durch Arthritis deformans.
„ 89. Gehapparat für ausgedehnte Kinderlähmung.
„ 90. Runder Rücken. Lumbothorakale Kyphose.
„ 91. Messbild eines r. Rückens, durch frühzeitige Fettleibigkeit veranlasst.
„ 92. Messbild eines runden Rückens.
„ 93. Vorderer Kontur der W. S. eines runden Rückens.
„ 94. Messbild eines hohlrunden Rückens.
„ 95. Messbild einer Berufskyphose, 19 Jahre alt. Bäcker.
„ 96a. Apparat zur Behandlung des r. Rückens. Zander'scher Apparat.
„ 96b. Apparat zur Behandlung des r. Rückens. Ausziehbarer Turnstab.
„ 97. Reklinationsübungsapparat für runden Rücken und Thoraxasymmetrie.
„ 98. Nyrop'scher Geradehalter.
„ 99. Messbild einer leichten Skoliose mit starker Seitwärtsverschiebung des Beckens nach rechts.
„ 100. Messbild einer schweren Skoliose.
„ 101. Messbild eines an Spondylitis erkrankten Knaben.
„ 102. Paralytische Skoliose.
„ 103. Fall von Fig. 102.
„ 104. Paralytische Skoliose.
„ 105. Messbild einer Ischias scoliotica.
„ 106. Fall von Fig. 105 nach Behandlung.
„ 107. Empyematische Skoliose.
„ 108. Derselbe Fall. Ansicht von vorn.
„ 109. Empyematische Skoliose.
„ 110. Messbild eines 11jähr. Kindes mit acquiriert. Herzfehler.
„ 111. Messbild einer rechts-konvexen Dorsalskoliose.

Digitized by Google

Fig. 112. Rhachitische, links-konvexe Skoliose. 1½ Jahre alt.
„ 113. „ „ „ „ 4 Jahre alt.
„ 114. „ rechts-konvexe Dorsal-Skoliose.
„ 115a u. b. Scoliosis cervico-dors. rhachitica.
„ 116. Röntgenbild einer schweren rhachitischen Skoliose.
„ 117. Seitenansicht des Falles von Fig. 68—70.
„ 118. Keilwirbel.
„ 119a b c. Lendenwirbel aus der l.-konvexen Lendenkrümmung.
„ 120. Die Wirbel von Fig. 119 im Röntgenbild.
„ 121. Schrägwirbel.
„ 122. Brustwirbel aus einer skoliotischen Wirbelsäule.
„ 123. Schrägwirbel, horizontale Torsion.
„ 124. Synostose der Gelenke von drei Brustwirbeln.
„ 125. Lendenwirbel aus einer l.-konvexen Krümmung.
„ 126. Rechtskonvexe Dorsalskoliose.
„ 127. Derselbe Fall in Vorbeugehaltung.
„ 128. Rippenpaar aus r.-konvexer Dorsalkrümmung.
„ 129. Skoliotischer Thorax.
„ 130. Messbild einer l.-konvexen Totalskoliose m. r. Torsion.
„ 131. „ „ „ „ „ „ „ „
„ 132. „ „ „ „ „ „ l. „
„ 133. Fall von Fig. 130, l.-konvexe Totalskoliose.
„ 134. Derselbe Fall in Vorbeugehaltung.
„ 135. L.-konvexe Totalskoliose, Fall von Fig. 131.
„ 136. Derselbe Fall in Vorbeugehaltung.
„ 137. L.-konvexe Totalskoliose, Fall von Fig. 132.
„ 138. Derselbe Fall in Vorbeugehaltung.
„ 139. Messbild einer r.-konvexen Lumbalskoliose.
„ 140. Fall von Fig. 139.
„ 141. „ „ „ 139 in Vorbeugehaltung.
„ 142. Messbild einer gering entwickelten Dorsalskoliose.
„ 143. Schwere r.-konvexe Dorsalskoliose mit einfacher Krümmung.
„ 144. R.-konvexe primäre Dorsalskoliose.
„ 145a u. b. Messbilder einer r.-konvexen Dorsalskoliose, hervorgegangen aus l.-konvexer Lumbalskoliose.
„ 146. Redressement nach Calot.
„ 147. Einfaches orthopädisches Stoffkorsett.
„ 148. Orthopädisches Korsett. Modell Hessing.
„ 149. Dasselbe.
„ 150. Redressionsgurt nach W. Schulthess.
„ 151. Gipsbett.
„ 152. Abnehmbares Gipskorsett.
„ 153a u. b. Aktive Streckübung.
„ 154a u. b. Selbstredressement nach Lorenz.
„ 155a u. b. Aktive Streckübung.
„ 156. Glisson'sche Schwebe.
„ 157. Lorenz'scher Detorsionsrahmen, Modifiziert nach W. Schulthess.

Digitized by Google

Fig. 158. Detorsionsapparat I. W. Schulthess.
„ 159. „ II. „ „
„ 160. Zander'scher Brustkorbdreher.
„ 161, 162 u. 163 Rumpfbeugeapparat I. W. Schulthess.
„ 164. Rumpfbeugeapparat II. W. Schulthess.
„ 165 u. 166. Rotationsapparat W. Schulthess.
„ 167 u. 168. Hüftpendel- u. Schulterhebeapparat n. W. Schulth.
„ 169, 170 u. 171. Schulterschiebeapparat n. W. Schulthess.
„ 172 u. 173. Rippenhebeapparat n. W. Schulthess.
„ 174a. Totalskoliose. Messbild vor Behandlung.
„ 174b. Totalskoliose. Messbild nach Behandlung.
„ 175 u. 176. Paralytische Lumbodorsalskoliose i. Stützapparat.
„ 177a u. b. L.-konvexe Lumbalskoliose vor u. nach Behandlg.
„ 178 u. 179. R.-konvexe Dorsalskoliose vor u. nach Behandlg.
„ 180a u. b. Messbilder des Falles von Fig. 178 u. 179.
„ 181. Hochgradiger Pott'scher Buckel.
„ 182 u. 183. Halswirbel-Spondylitis.
„ 184 u. 185. Spondylitis der untern Brustwirbel.
„ 186. Messbild des Falles von vor. Fig.
„ 187. Konturen des Buckels einer Spondylitis dorsalis.
„ 188. „ „ „ aus verschiedenen Regionen.
„ 189 u. 190. Spondylitis lumbalis mit Abszess.
„ 191. Spondylitis cervicalis.
„ 192. Spondylitis an Grenze der Brust- und Lenden-Wirbelsäule.
„ 193. Spondylitis dorsalis. Messbild.
„ 194. Spondylitis lumbalis. Messbild.
„ 195. Spondylitis lumbalis.
„ 196. Spondylitis. Messbild.
„ 197. Gipsbett mit Kopfextension.
„ 198 u. 199. Dorsalspondylitis.
„ 200. Savre'sches Gipskorsett.
„ 201. Stützapparat für Cervikalspondylitis.
„ 202. Gipsschale für Cervikalspondylitis.
„ 203. Taylor'scher Apparat.
„ 204 a u. b. Trichterbrust.
„ 205 u. 206. Pectus carinatum.
„ 207. Fall von Fig. 205. in Reklinationslage.
„ 208. Vorderer Horizontalkontur von pectus carinatum.
„ 209. Gipskravatte bei Torticollis spastica.
„ 210. Kravatte aus gewalktem Leder.
„ 211. Spreizlade für kongen. spastische Gliederstarre.
„ 212. Mobilisierung des Schultergelenks durch passive Bewegungen.
„ 213. Beely'scher Apparat für Schulterhebung.
„ 214. Paralytisches Schlottergelenk der Schulter.
„ 215. Pendelapparat von Knoke & Dressler.
„ 216. Subluxation der Hand nach Madelung.
„ 217. Extensionsschiene nach Esmarch.

Digitized by Google

Fig. 218. Nebels Pendelapparat für Bewegungen des Handgelenks.
„ 219. Angeborne seitliche Deviation der Endphalangen.
„ 220. Schiene für kongenitale Fingerkontraktur nach Vogt.
„ 221. Handschuh nach Krukenberg.
„ 222. Rothenberg'sche Finger- und Handbeugemaschine.
„ 223. Fingerpendeln im Nebel'schen Apparat.
„ 224. Federhalter nach Guth.
„ 225. Brasselet nach Nussbaum.
„ 226. Lux. fem. cong. rechts.
„ 227. Malgaigne'sches Manöver bei Lux. fem. cong.
„ 228 a u. b. Luxatio cong. fem. iliaca rechts.
„ 229 u. 230. Luxatio fem. cong. dupl. von der Seite und von hinten.
„ 231. Luxatio fem. cong. sin. supracotyloidea. Radiogramm.
„ 232. Luxatio fem. cong. iliaca. Radiogramm.
„ 233. Luxatio fem. cong. dupl. „
„ 234. Extensionsschraube von Lorenz.
„ 235. Erster Fixationsverband bei einseit. Luxation.
„ 236. Zweiter „ „ „ „
„ 237. Luxatio fem. cong. dextr. reponiert.
„ 238. Erster Fixationsverband für beidseitige Reposition.
„ 239. Zweiter „ nach doppelseitiger Reposition.
„ 240. Anatomische Reposition des kongenital luxierten. rechten Hüftgelenks. Radiogramm.
„ 241 u. 242. Luxatio fem. congenit. dextr. vor und nach der Reposition. Radiogramm.
„ 243 u. 244. Doppelseitige kong. Hüftverrenkung vor und nach Behandlung.
„ 245 u. 246. Doppelseitige Transposition und Bild.
„ 247 u. 248. Luxatio fem. cong. sin. reponiert.
„ 249. Löffel von Lorenz.
„ 250. Links unblutige, rechts blutige Reposition. Radiogramm.
„ 251. Pelottenapparat f. Lux. fem. cong.
„ 252 u. 253. Contract. coxae sin.
„ 254 u. 255. Gehgipsverband für Koxitis und Bügel dazu.
„ 256. Gipshülsen für die Hüfte.
„ 257. Taylor'sche Hüftschiene.
„ 258. Thomas'sche Hüftschiene.
„ 259. Hessings Schienenhülsenapparat für Koxitis.
„ 260. Hessing'sche Spannlasche.
„ 261. Modifikation des Hessing'schen Koxitisapparats.
„ 262 u. 263. Streckung der Hüftkontraktur nach Dollinger.
„ 264 u. 265. Hüftredresseur von Lorenz.
„ 266 a u. b. Adduktorenlähmung ohne Luxation.
„ 267. Neigungs- und Richtungswinkel des Schenkelhalses.
„ 268. Coxa vara sin. Radiogramm.
„ 269 u. 270. Coxa vara rhachit. sin.

Digitized by Google

Fig. 271. Coxa vara rhachit. sin. Radiogramm.
„ 272. Coxa vara rhach. dupl. Radiogramm.
„ 273. Operation der Coxa vara nach Mikulicz.
„ 274. Congenitales genu recurvatum.
„ 275. Tretapparat nach W. Schulthess.
„ 276. Gewichtsextension nach Schede.
„ 277. Artikulierte Wasserglaskapsel.
„ 278. Schiene von Bidder.
„ 279. Sektorenschiene nach Braatz.
„ 280. Thomas'sche Schiene für Koxitis.
„ 281, 282 a u. b. Flexionskontraktur des rechten Knies.
„ 283. Richtungslinie und Kniebasiswinkel bei Genu var. u. valg.
„ 284 a u. b. Konturzeichnung von Genu valg.
„ 285. Genua valga rhachit.
„ 286. Schweres rhachitisches Genu valg.
„ 287. Genu valgum-Schiene von Beely.
„ 288. Schienenapparat gegen doppelseitiges Genu valg.
„ 289. Thomas'sche Schiene gegen Genu valgum.
„ 290 u. 291. Redressierender Portativapparat für Genu valg.
„ 292 Artikulierter Gipsverband gegen Genu valgum.
„ 293 u. 294. Genua valga adolesc. von vorn und hinten.
„ 295. Fall von Fig. 293 u. 294 nach der Operation.
„ 296. Genu var. et genu valg. rhachit.
„ 297. „ „ „ „ „ „ nach Behandlung.
„ 298 u. 299. Genu var. et valg. adolesc. von vorn u. hinten.
„ 300 u. 301. „ „ „ „ „ nach Behandlung.
„ 302. Volkmann'sche Sprunggelenks-Missbildung.
„ 303, 304, 306 u. 307. Curvatura rhach. crurum.
„ 305. Portativapparat gegen Curv. „ „ n. Mathieu.
„ 308. Kongenit. Pes varus mit Druckmarken.
„ 309. Pes. var. congenit. Talus vom Neugebornen.
„ 310. Klumpfuss eines ältern Knaben.
„ 311 u. 312. Hochgradiger Klumpfuss.
„ 313 a u. b. u. 314. Klumpfussschienen v. W. Schulthess.
„ 315, 316 u. 317. Portativer Sandalenapparat.
„ 318. Klumpfüsse in Heilung.
„ 319 u. 320. Klumpfuss im Lorenz'schen Osteoklasten.
„ 321. Anlegung des Gehverbandes.
„ 322. Schlussredressement des Klumpfussverbandes.
„ 323 u. 324. Spiralschienenschuh nach Heussner.
„ 325 a u. b. Arthrodese des r. Fussgelenkes.
„ 326. Pes equin. paral.
„ 327. Klumpfussmaschine nach Stromeyer.
„ 328 a. Pes equin. paral. b. Schienenschuh.
„ 329, 330, 331 u. 332. Pes. var. excavatus.
„ 333 u. 334. Pes excavatus paral.
„ 335, 336, 337 u. 338. Paralytischer Plattfuss.
„ 339. Rhachitischer Plattfuss. Sohlenabdruck.

Digitized by Google

Fig. 340. Rhachitischer Plattfuss. Gipsabguss.
„ 341. Plattfussschuh.
„ 342. Passives Redressement des Plattfusses.
„ 343. Fussabdrücke von Plattfuss.
„ 344 u. 345. Pes valgus.
„ 346 u. 347. Ausgebildeter Plattfuss.
„ 348 a u. b. Fussabdruck. Mässiger Plattfuss.
„ 349. Drei Gipsabgüsse schwerer Plattfüsse.
„ 350. Widerstandsübung bei Plattfuss.
„ 351. Herstellung des Gipsmodells für Plattfusssohle.
„ 352. u 353. Plattfusssohlen.
„ 354. Quere Wölbung der Sohle nach Marcinowsky.
„ 355 u. 356. Schienenschuh.
„ 357. Plattfusssohle mit Schiene nach Marcinowsky.
„ 358. Pes calcaneus paralyt. sin.
„ 359 u. 360. Radiogramm dazu.
„ 361. Apparat von Bigg gegen Hallux valgus.
„ 362. Hallux valgus.
„ 363 u. 364. Sandalen mit Sporn gegen Hallux valgus.
„ 365 a u. b. Hammerzehe und Sandalenapparat.
„ 366. Apparat angelegt.

Verzeichnis der farbigen Tafeln.

Taf. 1. Skoliotische Wirbelsäule eines Quadrupeden.
Taf. 2. Radiusdefekt-Klumphand.
Taf. 3. Durchschnitte kindlicher Wirbel.
Taf. 4a u. b. Skoliotische Wirbelsäule.
Taf. 5. „ „
Taf. 6. Muskulatur der skoliotischen Wirbelsäule.
Taf. 7. Spondylitis dorsalis.
Taf. 8. „ „
Taf. 9. Spondylitis lumbalis.
Taf. 10. „ „
Taf. 11. „ „
Taf. 12. Spondylitis cervicalis.
Taf. 13. Caput obstipum.
Taf. 14a u. b. Caput obstipum. Muskelpräparat.
Taf. 15. Caput obstipum. Operation.
Taf. 16. Hessing'scher Schienenhülsenapparat.

Digitized by Google

Digitized by Google

Einleitung.

Als orthopädische Chirurgie bezeichnen wir denjenigen Zweig der medizinischen Wissenschaft, der sich mit der Erforschung, Beschreibung, Behandlung oder Verhütung der Deformitäten des menschlichen Bewegungsapparats beschäftigt. Bei diesen Deformitäten muss das Skelett entweder durch Gestaltsveränderung der Teilstücke oder durch Abweichungen vom normalen Verhalten in der Stellung oder Stellungsveränderung, Bewegung beteiligt sein. Krankheiten des Muskelsystems allein, bei welchen das Skelett unbeteiligt ist, pflegt man nicht in das Gebiet der orthopädischen Chirurgie einzubeziehen. Das Bedürfnis der Abtrennung der orthopädischen Chirurgie von den übrigen Teilen der Medizin, speziell der Chirurgie, ist auf die Art der Therapie zurückzuführen, welche hier wie in keinem andern Zweig der Medizin eines ausgedehnten, mechanischen Apparats bedarf.

Die orthopädische Chirurgie verdankt ihr Material aber nicht nur der Abtrennung einer Reihe von Krankheiten von den übrigen Disziplinen der Medizin, sondern nicht weniger einem Zuzug aus Gebieten, deren Bebauung bislang Laien überlassen blieb. Sie macht also denselben Entwicklungsgang durch, wie früher die Chirurgie überhaupt. Aber der Kampf ist ein ungleich schwererer, weil es sich

Digitized by Google

bei den orthopädischen Leiden selten um das Leben oder lebenswichtige Funktionen direkt bedrohende Zustände handelt und weil das offene Zutagetreten und der ungemein chronische Verlauf oder gar stationäre Zustand mancher derselben sowohl den Träger, als den laienhaften Beobachter immer und immer wieder zu therapeutischen Versuchen auf eigene Faust reizen und veranlassen.

Digitized by Google

Allgemeiner Teil.

Einteilung der Deformitäten.

Zur Einteilung der Deformitäten kann man die Aetiologie, die pathologische Anatomie oder die betroffene Körperregion als Ausgangspunkt wählen. Die ätiologische Einteilung führt am raschesten in das Verständnis ein, aber sie ist nicht überall, besonders nicht bis ins Detail, durchführbar, entweder weil uns die Kenntnis der Krankheitsursachen fehlt, oder weil auch verschiedene Ursachen zu mehr oder weniger gleichartigen Krankheitsbildern führen. Ueberdies wird uns auch die Therapie zuweilen zur Aufstellung einzelner Gruppen veranlassen. Zunächst werden wir die Aetiologie für die allgemeine Uebersicht benutzen, die Lücken muss die pathologisch-anatomische oder regionäre Einteilung ausfüllen.

Das orthopädische Krankheitsbild selbst erhält sein Gepräge durch die Formveränderung der Knochen, die Verkrümmungen und Verbildungen mit den durch dieselben bedingten Stellungsveränderungen der einzelnen Skeletteile unter sich. Ferner durch den Zustand der Gelenke, welcher uns besonders in 3 typischen Veränderungen entgegentritt, der Kontraktur, der Ankylose und der Synostose.

Als Kontraktur bezeichnen wir einen Zustand des Gelenks, in welchem dasselbe durch Verkürzung seiner Muskeln oder anderer benachbarter Weichteile verhindert ist, seine normalen Bewegungen in vollem Umfange auszuführen. Von Ankylose sprechen wir dann, wenn die Bewegungen eines Gelenks durch Verwachsung oder Verkürzung der

Digitized by Google

dasselbe umgebenden Weichteile mehr oder weniger vollständig verhindert sind; von Synostose dann, wenn der Grund für das Bewegungshindernis in der knöchernen Vereinigung der das Gelenk bildenden Knochen liegt.

Wir unterscheiden nach der Aetiologie:

I. Kongenitale } Deformitäten.
II. Acquirierte }

I. Kongenitale Deformitäten.

Als solche bezeichnen wir die in utero entstandenen, sei es, dass verfehlte embryonale Anlage oder gewisse Vorkommnisse im intrauterinen Leben, Vergiftungen, Abschnürungen, Kompressionen u. s. w., auf deren ausführliche Besprechung wir hier unmöglich eingehen können, als Ursache zu beschuldigen seien. Das Kind wird mit der Deformität geboren. Wir sehen dabei ab von den unserer Beobachtung sich entziehenden Fällen, in denen bei der Geburt eine Anomalie vorhanden ist, die, ohne schon zu einer Deformität geführt zu haben, während des extrauterinen Lebens früher oder später die Form oder Funktionsentwicklung einzelner Teile stört und dadurch eine Deformität erzeugt.

Wir übergehen hier auch diejenigen Formen von kongenitalen Missbildungen, welche ihrer Natur gemäss ein extrauterines Leben unmöglich machen und beschränken uns im allgemeinen auf die der Behandlung zugänglichen Formen.

An der Wirbelsäule sind meistens nur schwere, mit anderweitigen Missbildungen komplizierte Formen, Defekte einzelner Wirbelhälften, Versprengung ebensolcher, anatomisch beobachtet. Sie führen ihrer Lage gemäss zu Abbiegungen der Wirbelsäule in der Gegend des Defekts. Eine oft befallene Stelle scheint die Gegend des XII. Brustwirbels zu sein. In wie weit die häufig beobachteten Anomalien

Digitized by Google

der unteren Lendenwirbel, z. B. teilweise Verwachsung einer Seite mit dem Kreuzbein, einseitige Verwachsung der Gelenke, u. s. w. kongenitalen Ursprungs seien, ist heute schwer zu beurteilen.

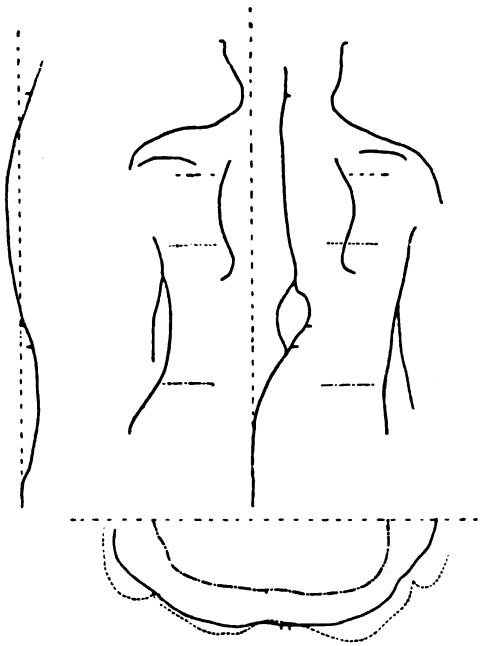

Fig. 1. Messbild einer kongenitalen Skoliose. Erklärung s. im Text. 13jähriges Kind.

Es fehlen uns anatomische Beobachtungen, welche über diesen Zusammenhang Aufschluss geben. Es sind das dieselben Stellen, mit denen sich auch die vergleichende Anatomie bei Erforschung der Entwicklungsgeschichte des Menschen ganz besonders beschäftigen muss. Dass aber auch leichtere kongenitale Anomalien der Wirbelsäule, wenn auch

Digitized by Google

Tafel I. Kongenitale Skoliose eines Schweins. Seitenansicht der Wirbelsäule von rechts.

Die Wirbelsäule nach rechts ausgebogen. Die Wirbel auf der Höhe der Abbiegung zeigen deutlich Torsion nach rechts und Verlagerung des durch das vordere Längsband gebildeten Wulstes ebenfalls nach rechts. Die Epiphysengrenzen, welche im ganzen sämtlich erhalten sind, fehlen an den drei am stärksten nach rechts abgewichenen Wirbeln vollständig zwischen Körper und Bogenteil. (Einzelne der auf den Wirbelkörpern liegenden Platten waren am Präparat verloren gegangen.) Die Processus spinosi steigen von den abgewichenen Wirbeln nach links und innen auf und erreichen mit ihren Enden auf diese Weise die Reihe der übrigen, welche keine grosse Abweichung von der Sagittalrichtung zeigt.

---

selten, vorkommen und zu Rückgratsverkrümmung führen, lehrt uns die klinische Beobachtung. In einem Fall fanden wir (Fig. 1) in der unteren Dorsalwirbelsäule die processus spinosi scheinbar in 2 Reihen angeordnet, welche einen elliptischen Raum einschlossen, der mit einer resistenten Membran überkleidet war. Es handelte sich offenbar um diastasierende Bogenhälften, die scheinbaren processus spinosi waren die Bogenrudimente beider Seiten. Diese Stelle bildete den Ausgangspunkt einer schweren Skoliose. Gewiss müssen eine grössere Zahl von Skoliosen, als man heute annimmt, auf kongenitale Ursache zurückgeführt werden.

Nicht selten beobachtet man sogenannte Halsrippen, einseitige überzählige Rippen, welche meistens mit einem rudimentären Gelenk mit dem untersten Halswirbel in Verbindung stehen. Sie können in manchen Fällen eine Nackenskoliose vortäuschen.

Ferner hatten wir schon Gelegenheit, eine verhältnismässig leichte Totalskoliose bei einem Neugebornen zu beobachten; sie verschwand scheinbar, aber im 9. Lebensjahre kam bei demselben Kinde wieder eine Skoliose von derselben Form zum Vorschein. (S. hierüber auch die Abhandlung von Osk. Wyss: Festschrift der naturforschenden Gesellschaft Zürich, 1896, und die Zusammenstellung

Digitized by Google

Digitized by Google

Digitized by Google

von Hirschberg: Zeitschrift für orthopädische Chirurgie, VII. B., I. Heft.)

Anmerkung: Wir besitzen durch die Güte des Herrn Prof. Zschokke das Präparat der skoliotischen Wirbelsäule eines etwa 8 Monate alten Schweins, bei welchem die auf der Höhe des Scheitels der Krümmung stehenden Wirbel die Verwachsung der Epiphysenlinien zwischen Körper und Bogen auf der konvexen Seite zeigen. Diese Verwachsungen sind so fest, dass man sie als ältere taxieren muss. Sie haben auch zu einer Asymmetrie des Wirbelkörperquerschnitts in dem Sinne geführt, dass die der verwachsenen Seite entsprechende Wirbelkörperhälfte verkleinert erscheint. Obwohl die Aetiologie dieser Skoliose nicht vollständig klar ist, so ist doch der Gedanke nicht von der Hand zu weisen, dass die frühzeitige Epiphysen-Verwachsung als Ursache der Skoliose anzusprechen sei und es wäre noch die Frage zu prüfen, ob nicht auch hier eine kongenitale Anlage entscheidend gewesen sei (s. Tafel 1). Wir werden im speziellen Teil Gelegenheit haben, auf dieses Präparat zurückzukommen.

Ein weiteres häufiges Behandlungsobjekt kongenitaler Anomalie der Wirbelsäule und der Kopfhaltung sind viele Fälle von Caput opstipum. Hier handelt es sich nicht um primäre Knochen-, sondern um Muskelanomalien, um die angeborne Verkürzung des einen muskul. Sternokleidomastoideus (s. b. Caput obstipum, woselbst wir unsere Stellung zur Aetiologie dieses Leidens präzisieren werden).

Mehr wissenschaftliche als praktische Bedeutung haben die am Thorax beobachteten Defekte von Rippen oder von Muskeln.

Zahlreicher sind die **kongenitalen Anomalien der Extremitäten**, welche einer orthopädischen Behandlung mehr oder weniger zugänglich sind. Am Schultergürtel kennen wir den kongenitalen Hochstand der Skapula, an der oberen Extremität die Radiusdefekte, welche viel häufiger sind als diejenigen der Ulna. Der vollständige Defekt des Radius pflegt mit einer als Klumphand bezeichneten Stellungsanomalie der Hand vergesellschaftet zu sein. Hand

Digitized by Google

Fig. 2. Partieller Defekt des Radius rechts.
Hand in Pronationsstellung. Die äussere Form des Unterarmes lässt schon auf den Defekt schliessen, der im oberen Teil ein vollständiger ist. Der Daumen ist schmächtig entwickelt. Sein Endglied nach innen gedreht. Die Handfläche zeigt abnorme Furchung. 12jähriges Kind.

Digitized by Google

recht- oder spitzwinklig zum Vorderarm abgebogen, Daumen fehlt, Ulna gewöhnlich stark verkümmert (s. Tafel 2).

Der partielle Defekt des Radius (Fig. 2) führt nach unseren Beobachtungen (3 Fälle, s. die Abhandlung von Oskar Schmid, Zeitschrift für orth. Chirurgie, II., 1893) zu Feststellung der Hand in Pronationsankylose, weil hier das Radiusrudiment, das gewöhnlich im untern Teil besser erhalten ist, mit der Ulna verschmolzen ist.

Fig. 2a. Partieller Defekt des Radius rechts. (Erklärung s. unter Fig. 2.)

Analog kennen wir an der untern Extremität Defekte der Fibula und der Tibia.

Die Defekte der Tibia führen gewöhnlich zu einer so starken Verkümmerung des Unterschenkels, dass derselbe schon als für die Lokomotion unbrauchbar und bewegungshindernd durch Amputation entfernt werden musste. Die Fibula erscheint dabei meist auffallend stark ausgebildet, verkrümmt, Muskeln teilweise defekt.

Der totale Defekt der Fibula führt selbstverständlich zu einer geringern Funktionsstörung der Fussbewegung und zu einer Deformität geringern Grades (Fig. 3 und 4). Der Fuss hat eine Tendenz, sich unter Höhertreten des äusseren Fussrandes und Spitzfussstellung platt nach innen umzulegen. Die Spitzfussstellung ist die Folge der

Digitized by Google

Tafel 2. Totaler Defekt des Radius mit Klumphand. Fehlen des Daumens.
Neugeborener. Hand spitzwinklig zum Vorderarm gestellt.

---

mangelhaften Entwicklung und Funktion der vordern Peronealmuskeln und der infolgedessen eintretenden Kontraktur der Wadenmuskeln. Die Valgusstellung ist auf das Fehlen des äussern Knöchels zu beziehen. Mit dem Defekt der Fibula sind regelmässig totale Defekte einzelner Zehen und Mittelfussknochen verbunden, wie in unserem Fall. Eine ganz besonders wichtige Rolle spielen aber 2 andere Anomalien der Unterextremität, die kongenitale Luxation des Hüftgelenks und der kongenitale Klumpfuss (s. hierüber den speziellen Teil), erstere auf einer mangelhaften Anlage der Hüftgelenkspfanne oder des Kopfes, letzterer auf einer Störung der Entwicklung durch Fruchtwassermangel (bei gleichzeitigem, verspätetem Schluss der Bauchspalte, nach Heusner) oder auf Defekten im Zentralnervensystem beruhend.

Als Anomalien von untergeordneter Bedeutung nennen wir noch die kongenitale Luxation der Patella und ihren abnormen Hochstand.

In Fig. 5 endlich ist eine seltene Deformität dargestellt, welche aus der Kombination von kongenitaler, hochgradiger Verkürzung des linken Oberschenkels mit Luxation des linken Hüftgelenks und doppelseitigem Klumpfuss hervorgegangen ist. Fig. 6 zeigt denselben Fall nach Behandlung und Applikation eines Gehapparats.

Wahrscheinlich handelt es sich in diesem Falle um einen kongenitalen, teilweisen Defekt der Diaphyse oder um eine frühzeitige Verwachsung der obern oder untern Epiphysengrenze. In der Kombination mit doppelseitigem Klumpfuss ist unser Fall der einzige, den wir kennen, während die angegebene Verkürzung des Oberschenkels schon mehrfach

Digitized by Google

Tab. 2.

Lith. Anst. F. Reichhold München

Digitized by Google

Digitized by Google

Fig. 3. Totaler Defekt der Fibula rechts, mit Fehlen der zweiten Zehe.

Deutliche lineare Atrophie der Haut auf der vorderen Tibiakante. Fuss in Spitzfuss- und Valgusstellung.

Digitized by Google

(7 Fälle, s. Deutsche Zeitschrift für Chirurgie B. 43, Abhandlung 18 und 4) beobachtet sind.

Weiter auf kongenitale Anomalien der Extremitäten einzugehen, würde die Grenzen dieses Buches überschreiten.

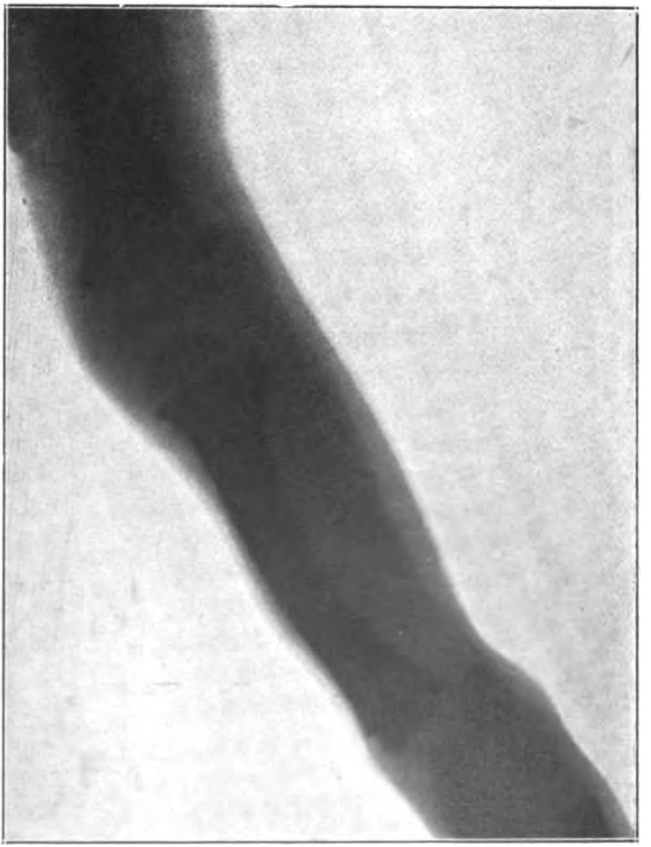

Fig. 4. Totaler Defekt der Fibula, Röntgenbild. Fall von Fig. 3.

Digitized by Google

Eine eigentümliche Stellung nimmt das unter dem Namen der spastischen Spinalparalyse oder der spastischen angeborenen Gliederstarre bekannte Krankheitsbild ein, welches

Fig. 5. Kongenitale Verkürzung des linken Oberschenkels mit Luxation des Hüftgelenkes, und doppelseitigem Klumpfuss.

Digitized by Google

Fig. 6.

Digitized by Google

Fig. 6. Fall von Fig. 5 nach Applikation eines Gehapparates.

Derselbe hält einerseits die beiden Klumpfüsse in redressierter Stellung, verhindert auch die Rotation des Unterschenkels, gleicht andererseits die hochgradige Verkürzung aus. Der linke Fuss ruht auf einer vermittelst eines Bügels an die Seitenschienen beweglich befestigten Sohle, so dass der Fuss und das ganze Bein belastet ist.

---

besonders bei zu früh geborenen Kindern beobachtet wird. Wenngleich unter diesem Namen eine ganze Sammlung verschiedener, mit Krampfzuständen in der Muskulatur einhergehender pathologischer Veränderungen im Gehirn und Rückenmark inbegriffen wird, deren Ursache nicht immer im Fötalleben zu suchen ist, so giebt es doch eine grössere Zahl von Fällen, welche schon mit den bekannten Kontrakturen geboren werden.

Bei der kongenitalen Form der Krankheit beobachtet man schon beim Neugeborenen starke Kontrakturstellung der Gelenke und eine unverkennbare, abnorme Härte der Muskulatur. Dieses letztere Symptom kann sehr auffallend sein. Die Kontrakturen in den Gelenken lassen sich durch allmählichen Zug etwas, aber selten vollständig ausgleichen, schnellen jedoch bei Nachlass desselben in die frühere Stellung zurück. Charakteristisch für die Art der Kontrakturen ist die, allerdings mehr bei älteren Kindern zu beobachtende Erscheinung, dass beim Versuch, passive Bewegungen mit irgend einem Gelenk der befallenen Region auszuführen, der Widerstand, der zuerst ein absoluter zu sein scheint, bei beharrlichem Druck nach einigen Sekunden allmählich nachlässt. Dieses Symptom, welches auf der gestörten Innervation der Muskulatur beruht, verleiht auch dem Gange dieser Kranken ein eigentümliches Gepräge, denn auch bei den willkürlichen Bewegungen lassen die Antagonisten in ihrer Kontraktion nicht so schnell nach, als der Willensimpuls es verlangt. Die ohnedies ebenfalls

Digitized by Google

Fig. 7.

Digitized by Google

Fig. 7. Kongenitale spastische Gliederstarre (cerebrale Diplegie Freud).

Knabe 12 Jahre alt. Krankheit bald nach der Geburt entdeckt, vom Hausarzte als Zellgewebsverhärtung erklärt. Lernte bis zum 6. Jahre gehen. Seitdem verschlechterte sich der Gang durch allmähliche Entwicklung von Pesequinovarus beiderseits. Beim aufrechten Stehen liegt der Fussrücken direkt auf der Dorsalseite der Zehen. Stehen nur mit Unterstützung möglich.

---

verlangsamte Kontraktion der bewegenden Muskelgruppen stimmt nicht mit dem Nachlass der Antagonisten überein. Alle raschen, gewandten Bewegungen sind unmöglich, beim Versuch, den Kranken zu solchen zu veranlassen, geraten alle Muskeln in einen Kontraktionszustand, sodass beispielsweise der ganze Körper eines liegenden Kranken in diesem Moment vermittelst des zum starren Hebel umgewandelten Beins hin und her bewegt werden kann. Die Stellung ist meist eine hochgradige Spitzfussstellung unter gleichzeitiger Flexionsstellung im Hüftgelenk. Die Spitzfussstellung ist meistens mit Plattfussstellung kombiniert. Ein von uns in den typisch entwickelten Fällen immer beobachtetes Symptom ist der Hochstand der Patella, der sich infolge der Muskelkontrakturen entwickelt (siehe Zeitschrift für orth. Chirurgie. VI. Band, I. Heft). (Fig. 7, 8, 9, 10 u. 11.)

Die angeborene, spastische Gliederstarre kommt in sehr verschiedenen Graden vor und es ist öfters recht schwer, dieselbe von gewissen Formen von Kinderlähmungen mit Kontrakturen zu unterscheiden. Das sicherste Merkmal ist die beim aktiven Bewegungsversuch auftretende Starre. Bei einzelnen Fällen herrschen die Lähmungen vor, bei anderen die Starre und je nach dem Grade und der Verteilung dieser beiden Erscheinungen besitzen die Kranken eine mehr oder weniger entwickelte Bewegungsfähigkeit, so dass man zwischen Zuständen

Digitized by Google

Fig. 8.

Digitized by Google

Fig. 8. Fall von Fig. 7 nach Behandlung.

Tenotomie der Achillessehnen, forciertes Redressement. Fixierung während 2½ Monaten in Gips- und Wasserglas-Gehverbänden. Nachher Massage und Uebungen, im Uebungsapparat für Fussdeformitäten.

---

fast vollständiger Lähmung mit starren Gesichtszügen und maskenhaftem Gesichtsausdruck einerseits, und einer leichten Bewegungsbehinderung im Fussgelenk andererseits beinahe allen Graden der Entwicklung unseres Krankheitsbildes begegnet. Ebenso

Fig. 9. Knie eines achtjährigen, an kongenitaler spast. Gliederstarre leidenden Knaben.

Die Kuppe des spitzwinklig gebogenen Gelenks bildet nicht wie beim normalen Knie der Kontur des Condyl. intern., oder der obere Rand der Patella, sondern die vordere Fläche derselben.

mannigfaltig sind auch die Ergebnisse der pathologisch-anatomischen Forschung. Es sind sowohl kongenitale Defekte einzelner Hirnpartien, z. B. Fehlen des Balkens, Cysten als auch Hirnblutungen

Digitized by Google

Fig. 10. Röntgenbild desselben Falles.
Die Patella steht abnorm hoch, die Distanz vom oberen Rande des Condyl. Tibiae bis zum unteren Rande der Patella ist vermehrt.

Digitized by Google

grösseren und kleineren Umfanges als Ursache nachgewiesen (s. hierüber die Abhandlung von Freud, die cerebrale Diplegie).

Die Behandlung der Krankheit kann nur eine symptomatische sein; sie besteht in Reduktion der

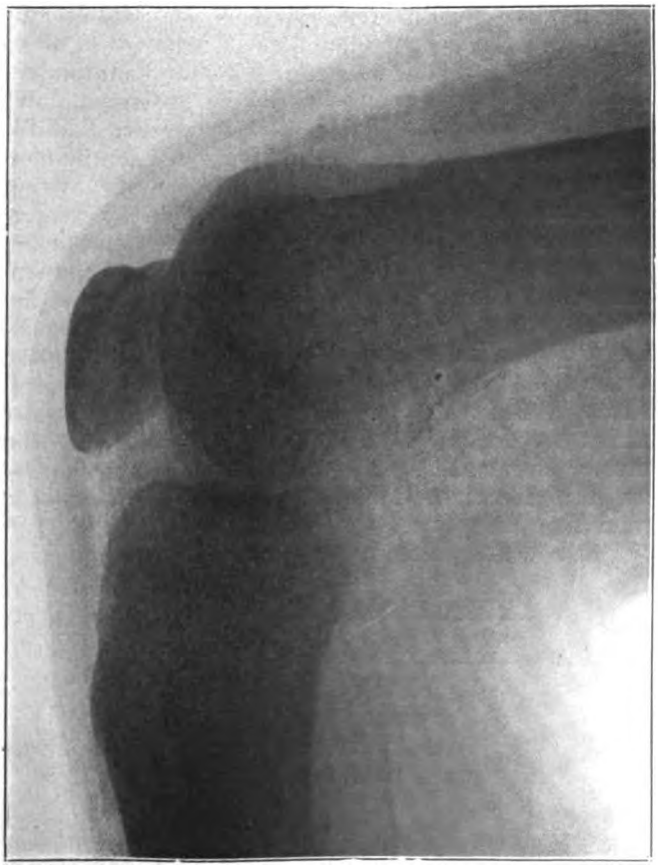

Fig. 11. Röntgenbild eines normalen Knies. Die Patella steht in der Verlängerung der Femurachse.

Digitized by Google

Gelenkskontrakturen. In gering entwickelten Fällen kann man einen die Spitzfussstellung korrigierenden Schienenstiefel tragen lassen, in schweren Fällen müssen wir zum forcierten Redressement unsere Zuflucht nehmen. Durch Gipsverband wird alsdann die korrigierte Stellung eine Zeitlang festgehalten, womöglich in der Art, dass der Patient mit dem Verbande herumgehen kann. Sehr oft ist aber eine Korrektur der Gelenkstellungen ohne Tenotomien nicht möglich. Sie müssen oft in grösserer Zahl ausgeführt werden; in der Kniekehle, an den Adduktoren, event. an der Achillessehne. An den beiden erstgenannten Stellen wählt man besser die offene Durchschneidung (s. operative Orthopädie). An der Achillessehne kann auch mit Vorteil die plastische Verlängerung gemacht werden. Die Tenotomien bezwecken ausser der Stellungskorrektur noch die Erleichterung der Bewegung für die Antagonisten. Niemals darf neben diesen Methoden die mechanische Behandlung (energische passive Bewegungen, Massage, Muskelhacken, aktive Gymnastik) vernachlässigt werden. Bei leichteren Fällen genügt die letztere Behandlung für sich allein, muss aber jahrelang fortgesetzt werden. Der Adduktionskontraktur kann man mit Vorteil vermittelst der in Fig. 211 dargestellten Spreizlade entgegen arbeiten.

II. Erworbene Deformitäten.

Als Ursachen haben wir hier:

a) Krankheit
b) Trauma
c) Funktionsstörung (Arbeit und Lebensgewohnheiten)

anzusprechen.

Selbstverständlich spielt bei den sub a und b genannten Zuständen die Veränderung der Funktion ebenfalls eine erhebliche Rolle, kann aber nicht als primäre Ursache der Formstörung betrachtet werden.

Digitized by Google

Sie bedingt nur unter Umständen die Lokalisation und beeinflusst die Form der Deformität.

a) Krankheit als Ursache von Deformitäten.

Hier unterscheidet man zweckmässig die Prozesse, welche die Knochen ergreifen, von denjenigen, welche die übrigen Teile des Bewegungsapparats, Bänder, Gelenkkapseln, Muskeln, Sehnen oder andere Organe primär befallen. Selbstverständlich stellen sich an diesen bei primärer Knochenerkrankung ebenfalls eine Reihe von Veränderungen ein, die auf der nie ausbleibenden Funktionsstörung beruhen und demnach als sekundäre angesprochen werden müssen. Krankhafte Prozesse, welche das Knochensystem selbst betreffen, üben auf folgende Weise eine deformierende Wirkung auf dasselbe aus:

1. Durch totale oder partielle Destruktion.
2. Durch Alterierung der Widerstandsfähigkeit gegen mechanische Einwirkungen.
3. Durch Beeinflussung der wachstumswichtigen Organe (Epiphysen).
4. Durch Volumsabnahme.
5. Durch Volumszunahme.

Ad 1. Destruktive Prozesse, die hier in Betracht kommen, sind die Tuberkulose, die Osteomyelitis und die Tumoren, weniger die Aktinomykose, weil sie sich meist auf der Oberfläche der Knochen hält, wenigstens an der Wirbelsäule, in einem Gebiet, in welchem ihre Zerstörungen am leichtesten zu Deformierung führen müssten.

Die Tuberkulose verursacht durch Destruktion meistens nur Deformierung von Knochenkombinationen. In die durch tuberkulöse Zerstörung geschaffene Lücke in der Wirbelsäule legt sich der

Digitized by Google

zunächstliegende Wirbel hinein (s. Taf. 7 und 8 im speziellen Teil) oder ein zerstörtes Gelenkende giebt Veranlassung zu pathologischer Stellungsveränderung der angrenzenden Knochen, zu schwerer Funktionsstörung, zu Ankylose und Synostose (s. Taf. 11 und Fig. 124).

Ueber die allmählichen Umwandlungen, welche die tuberkulös erkrankte Knochenverbindung durchmacht, verweisen wir auf die Lehrbücher der pathologischen Anatomie.

Ergreift der tuberkulöse Prozess im Wachstumsalter die Epiphysengrenzen, so veranlasst er eine Störung des Knochenwachstums und kann auch auf diesem Wege je nach Lage der ergriffenen Epiphysen mangelhafte Entwicklung des Knochens in irgend einer Dimension oder asymmetrisches Wachstum veranlassen. Solche Fälle beobachten wir auch bei völligem Ausschluss von operativen Eingriffen, welche hier natürlich auch eine Rolle spielen können.

Die Osteomyelitis, welche den Knochen ebenfalls zerstört, vor allem auch die Epiphysengrenzen befällt, lässt bekanntlich eine starke periostale Auflagerung, die sog. Lade zurück, welche die Funktion des Knochens übernehmen kann. Der Knochen ist dann an und für sich deformiert, dagegen führt der Prozess nur dann zu weitgehender Verunstaltung des Körpers, wenn er in der Nähe der Gelenke sich abspielt, bewegungshemmende Auflagerungen und Verdickungen macht, und die Thätigkeit der Epiphysen stört.

Die Zerstörungen durch Neubildungen werden selten Gegenstand orthopädischer Behandlung, weil diese in der Regel wieder Metastasen anderweitiger Erkrankungen sind. Deformierungen dieses Ursprungs, welche für orthopädische Diagnostik oder Behandlung in Frage kommen, kennen wir nur an der Wirbelsäule, an welcher so wie so die Krebsmetastasen

Digitized by Google

am häufigsten sind. Hier können solche Fälle zu differenziell-diagnostischen Erörterungen Veranlassung geben. Von der Tuberkulose unterscheiden sich die durch Tumoren entstandenen Buckel meist durch eine der Formveränderung lange vorausgehende excessive Schmerzhaftigkeit. Lange Zeit bestehen beispielsweise bei den Tumoren der Lendenwirbelsäule vor dem Auftreten anderer Erscheinungen Schmerzen im Verlaufe des Ischiadicus, später erst auch örtliche spontane Druckschmerzen und Hyperaesthesien in der Haut. Sehr lange können Herde im Knochen, ja sogar Lähmungen der unteren Extremitäten bestehen, (Paraplegia dolorosa Charcot) ohne dass eine tiefgreifende Destruktion auftritt und es somit zum Zusammensinken der Wirbelsäule, zur Deformität kommt.

Ad 2. Die Widerstandsfähigkeit des Knochengewebes wird für das ganze Skelett in erheblichem Grade alteriert durch Rhachitis und Osteomalacie, in geringerem durch hereditäre Lues, Anämie, und sog. Konstitutionsschwäche.

Bei der Rhachitis reduziert das Vorwiegen der knorpeligen Elemente über die kalkhaltigen die Widerstandsfähigkeit des ganzen Knochens gegen den Muskel- und den Belastungsdruck; die langen Knochen biegen sich unter der Muskelwirkung oder unter der Belastung und die Epiphysen quellen ringförmig über die Peripherie des Knochens vor. Die pathologische Stellung wird stationär, die Knochen sklerosieren und die Deformität ist damit geschaffen.

An diese primären Formstörungen schliessen sich sekundäre Veränderungen, welche durch die erstere veranlasst, auf abnorme, mechanische Beeinflussung der Skeletteile zurückzuführen sind. Z. B., die Rhachitis führt direkt zu Crus varum, dieses wiederum veranlasst eine abnorme Stellung des Fussgelenks und dadurch eine Deformität des Fusses.

Digitized by Google

Die Thatsache, dass überdies die Epiphysenthätigkeit durch die Erkrankung in hohem Grade geschädigt wird und dass sie so ausserordentlich frühzeitig einsetzt, bringt es im Verein mit den Veränderungen in der Konsistenz der Knochen und den funktionellen Einflüssen mit sich, dass die Deformitäten des Skeletts so ausgebreitete, zahlreiche, vielgestaltige und schwere sind, wie bei keiner andern Affektion des Skeletts.

Dass bei Rhachitis noch andere Organe miterkrankt sind, kommt in Beziehung auf die Aetiologie der Deformitäten nicht in Betracht. So wie so verbietet uns der Raum eine eingehende Besprechung der Krankheit. Wir werden im speziellen Teile Gelegenheit haben, die rhachitischen Deformitäten, wie sie sich an den verschiedenen Skelettteilen äussern, kennen zu lernen.

Ueber die sog. Spätrhachitis haben die Untersuchungen keineswegs schon zu einem befriedigenden Abschluss geführt. Es kommen thatsächlich im adolescenten Alter Erkrankungen vor mit Auftreibung, leichter Schmerzhaftigkeit und abnormer Nachgiebigkeit der Epiphysenlinien. Sie führen zu einer Reihe von Deformitäten, vor allem genu valgum (ob aber die im adolescenten Alter auftretenden Fälle von genu valgum in grösserer Zahl auf eine solche Affektion zurückzuführen seien, möchten wir bezweifeln).

Noch typischer als bei Rhachitis sehen wir die Reduktion der Widerstandsfähigkeit des Knochengewebes gegen äussere Gewalt bei der Osteomalacie auftreten. Hier, wo es sich meistens um erwachsene Individuen handelt, fällt die Störung der Epiphysenthätigkeit ausser Betracht und auch bei den im Kindesalter beobachteten seltenen Fällen scheint sie die Formveränderungen nicht wesentlich zu beeinflussen.

Durch Rarefizierung der Spongiosabalken, durch Schwund der Kalksalze in der Substantia dura,

Digitized by Google

wird der Knochen geschwächt und verbiegt sich unter dem Einflusse seiner mechanischen Beanspruchung mit dem Fortschreiten der Krankheit successive mehr und mehr.

Bei der häufigsten Form der Osteomalacie, der puerperalen, wird das Becken und die

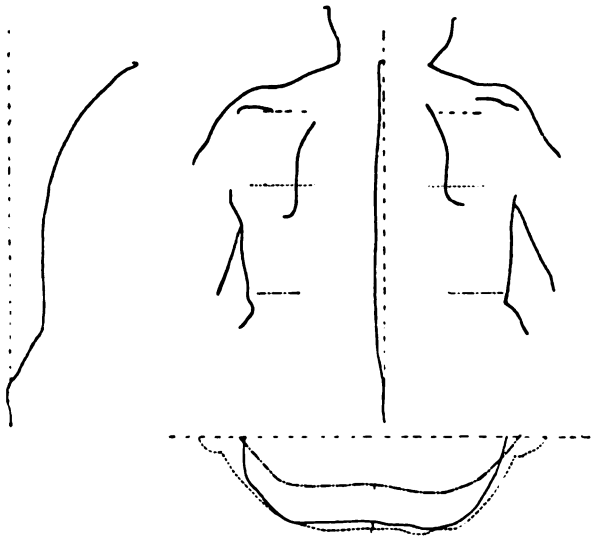

Fig. 12. Messbild einer osteomalacischen Kyphose. 36jähr. Frau. Die Wirbelsäule zeigt an der Verbindung des Kreuzbeins mit den Lendenwirbeln eine deutliche Einknickung in dem Sinne einer Lordose. Die kyphotische Biegung hängt sehr stark nach vorne im Gegensatz zu anderen Formen von rundem Rücken, bei welchen der Dorsalkontur eine das Kreuzbein tangierende Senkrechte schneidet. Auch die Frontalansicht zeigt das auffallende Zusammensinken des Rumpfes.

Lendenwirbelsäule zuerst befallen, die Symphyse wird schnabelähnlich vorgetrieben, das Becken gleichsam zwischen den Schenkelköpfen zusammengequetscht. Die Wirbelsäule nimmt eine stark kyphotische Form an (s. Fig. 12, Messbild), so dass nicht

Digitized by Google

sowohl die bei solchen Kranken vorhandenen Schmerzen, als auch die rasch zunehmende Deformierung hie und da Veranlassung werden, dass die Hülfe des Orthopäden aufgesucht wird. Von andern Formen von rundem Rücken unterscheiden die am Becken stets vorhandenen deutlichen Druckschmerzen die osteomalacische Kyphose. Geht der Prozess weiter, so dass die Extremitätenknochen in ausgedehnter Weise befallen werden, so werden die Kranken bettlägerig. Bekanntlich ist in vielen Fällen durch die Kastration Heilung erzielt worden, von einer mechanischen Therapie muss in allen Fällen abstrahiert werden.

Ein ähnlicher Prozess wie die Osteomalacie, der ebenfalls zu hochgradigen Verkrümmungen des ganzen Skeletts, insbesondere aber der Extremitäten Veranlassung geben kann, ist unter dem Namen Paget'sche Krankheit oder Ostitis deformans bekannt. Er befällt ältere Personen und charakteristisch für denselben sind nicht nur die Verkrümmung, sondern Auflagerungen und Verdickungen, die den Knochen mehr oder weniger gleichmässig befallen und unter anderem zu monströsen Vergrösserungen des Schädels führen können. Diese Krankheit bildet also den Uebergang zu den Prozessen, welche mit Volumsvermehrung des Knochens einhergehen. Eine therapeutische Bedeutung hat die Krankheit für uns nicht (s. hierüber Sternberg in spezieller Pathologie und Therapie, Nothnagel, VII. Band, II. Teil, II. Abteilung, Vegetationsstörungen und Systemerkrankungen der Knochen).

Bekanntlich führen auch eine grössere Zahl schwerer Erkrankungen der nervösen Zentral-Organe, z. B. Tabes, zu Ernährungsstörungen und Alteration der mechanischen Leistungsfähigkeit der Knochen, endlich auch chronische Intoxikationen, z. B. Morphinismus. Wir verweisen hier auf die genannte Abhandlung.

Digitized by Google

Wenn wir oben von hereditärer Lues, von Anämie und allgemeiner Konstitutionsschwäche als von Momenten sprachen, welche die Widerstandsfähigkeit des Knochensystems herabsetzen, so gründen wir diese Annahme weniger auf den strikten, anatomischen Nachweis diesbezüglicher Veränderungen, als auf eine Reihe klinischer Beobachtungen, welche in solchen Fällen ganz speziell eine Schwäche des Skeletts nachweisen liessen. Entweder dünne, auffallend grazile Knochen oder Schlottergelenke und damit eine Neigung zur Bildung von Deformitäten sind dabei öfters zu konstatieren. Aehnliches tritt im Gefolge schwerer Krankheiten auf. Speziell bei der hereditären Lues haben wir hier nicht etwa diejenigen Formen im Auge, welche mit den bekannten, unten noch zu besprechenden, schweren Knochenveränderungen verlaufen.

Ad 3. Die Krankheit beeinflusst die Thätigkeit der wachstumswichtigen Organe, Epiphysen.

Es ist schon oben darauf hingewiesen worden, dass eine Reihe von Prozessen neben andern Wirkungen auf das Skelett auch einen störenden Einfluss auf die Thätigkeit der Epiphysen ausüben. So die Tuberkulose durch direkte Destruktion derselben; ebenso die Osteomyelitis auf demselben Wege. Es verdient hervorgehoben zu werden, dass speziell die Osteomyelitis, die ja vorwiegend jugendliche Individuen befällt, in ihrem akuten Stadium ihren Hauptsitz in den Epiphysenlinien der Knochen hat.

Weiter alteriert die Rhachitis die Thätigkeit der Epiphysen, welche, in ihrer Konsistenz geschädigt, weicher geworden sind, sodass sie jeder mechanischen Einwirkung weniger widerstehen als die normale Wachstumsgrenze.

Als ein krankhafter Vorgang von noch unerklärter Aetiologie, der speziell die Epiphysenlinien befällt, darf das abnorme Offenbleiben

Digitized by Google

und das abnorme Verwachsen derselben betrachtet werden, wie das beides bei Zwergwuchs beobachtet ist. Ohne Zweifel spielen aber hier hereditäre Einflüsse eine bedeutende Rolle, so dass wir also diese Vorgänge noch nicht ohne weiteres als krankhafte Prozesse betrachten dürfen, die sich nur in den Epiphysen abspielen und dadurch die Entwicklung des Knochens stören.

Hieher gehören ebenfalls eine Reihe von Wachstumsstörungen, speziell der langen Knochen der Extremitäten, welche bei sonst völlig normalen Individuen auftreten und nur durch asymmetrisch erfolgende, zu frühe Epiphysenverwachsung zu erklären sind. Ferner müssen hier die pag. 26 erwähnten Fälle genannt werden, in welchen bei Leuten im adolescenten Alter die Epiphysengrenzen in grösserer und kleinerer Zahl schmerzhaft und aufgetrieben erscheinen. An die Erkrankung schliesst sich das Auftreten von Deformitäten. (In dem einen von dem Verfasser beobachteten Falle Gen. valgum et varum [s. Fig. 298], in dem andern doppelseitiges schweres Genu valgum und schwerfälliger, durch Schmerzen und rasche Ermüdung beeinträchtigter Gang.)

Die Krankheit ist in den Epiphysen lokalisiert und muss wohl als Spätrhachitis bezeichnet werden.

Ad 4. Deformität durch Volumsverminderung der Knochen.

Eine primäre, krankhafte Knochenatrophie, welche durch Störung der Symmetrie zu Deformitäten führen könnte, ist uns nicht bekannt; dagegen giebt es zahlreiche krankhafte Prozesse, insbesondere des Nervensystems, vor allem die Lähmungen, welche als Ursache einer Ernährungsstörung des Knochens betrachtet werden müssen. Weil die Krankheiten, um die es sich hier handelt, — es gehört hieher vor allem das grosse Kontingent der Kinder-

Digitized by Google

lähmungen — fast ausschliesslich das wachsende Alter befallen, können wir aber nicht von einer Atrophie im strengen Sinne sprechen, sondern nur von einem Zurückbleiben in der Entwicklung. Weil ferner in fast allen diesen Fällen auch eine erhebliche Funktionsstörung der befallenen Region vorhanden ist, so muss dem Ausfall der Funktion mindestens ein Teil der beobachteten Reduktion in Länge und Dicke des Knochens zugeschrieben werden. Ueber wirkliche, wahre, sekundäre Atrophie liegen uns keine Untersuchungen vor.

Auf den Einfluss gestörter Funktion auf den Knochen werden wir später noch zu sprechen kommen.

Ad 5. Volumsvermehrung der Knochen als Ursache von Deformitäten.

Bekanntlich wird das ganze Skelett von pathologischen Zuständen heimgesucht, welche zu einer Vergrösserung sämtlicher Elemente führen. Solche Zustände beobachtet man im Gefolge von Lues hereditaria, bei Akromegalie und bei allgemeinem Riesenwuchs ohne weitere pathologische Erscheinungen.

Speziell die Lues hereditaria führt nicht selten zu einem ganz abnormen Längenwachstum der Tibiae. Wir finden ferner bei ganz verschiedenen Erkrankungen, Arthritis deformans, bei der sogen. Osteoperiostitis ossificans partielle Volumsvermehrungen. Dort sind es die am Rande der Gelenke auftretenden Wülste und Vorsprünge, welche den Bewegungsumfang beschränken.

In ähnlicher Weise können auch Geschwülste, kartilginöse Exostosen (Enchondrome), die besonders an den Epiphysen in der Nähe der Gelenke auftreten, ein Bewegungshindernis abgeben und Formstörungen veranlassen.

Digitized by Google

Entstehung von Deformitäten durch Erkrankung anderweitiger Organe.

Wir unterscheiden je nach dem Sitz der primären Erkrankung, sofern derselbe nicht im Knochen liegt:

Arthrogene,
myogene,
desmogene,
neurogene,
dermatogene Deformitäten,

je nachdem die Gelenke, Muskeln, Bänder und Fascien, Nerven oder die Haut als Ausgangspunkt der Deformierung angesprochen werden muss.

Sehr häufig geben primäre Gelenkleiden der verschiedensten Art Veranlassung zu bleibender Beschränkung oder gar Aufhebung der Beweglichkeit (s. hiezu pag. 3 Kontraktur, Ankylose, Synostose). Vor allem gilt das von den tuberkulösen und von den eitrigen Entzündungen der Gelenke, welche durch Bildung von Adhäsionen und Schrumpfung der Gelenkkapseln Zerstörung der Kontaktflächen mit folgender, schliesslich knöcherner Verwachsung die genannten Zustände veranlassen. Wir werden im speziellen Teil öfters Gelegenheit haben, die Folgen der Gelenkserkrankungen kennen zu lernen. Sie bestehen aus einer Reihe von Veränderungen, welche der Prozess an und für sich, oder die schwere Funktionsstörung mit sich bringt. Aber auch leichtere Grade der Erkrankungen der Gelenke, wie beim chronischen Rheumatismus, Arthritis deformans, haben durch Kapselschrumpfung, Bildung von Auflagerungen schwere Bewegungsstörungen im Gefolge.

Eine wichtige Rolle spielen bei diesen Gelenkserkrankungen die nie ausbleibenden Muskelkontrak-

Digitized by Google

turen, die da eintreten, wo es sich um Bewegungsbeschränkung handelt, die Muskelatrophie, beziehungsweise Verfettung, die der vollständigen Bewegungsaufhebung des zugehörenden Gelenks folgt und die fibröse Degeneration, die der Muskel dann durchmacht, wenn er durch seine Funktion zum einfachen Bande herabsinkt.

Von primären Muskelerkrankungen, die durch Muskelverkürzung und Funktionshemmung deformierend wirken, kennen wir die rheumatische, die eitrige Myositis in Form der Phlegmone und des Muskelabszesses, die diffuse, fibröse und ischämische und die Myositis ossificans (Fig. 13); endlich die Krankheitsbilder, welche als allgemeine Pseudomuskelhypertrophie bekannt sind. Die letztgenannten Prozesse entziehen sich im allgemeinen einer orthopädischen Behandlung, wenn auch in manchen Fällen das Leiden durch eine mechanische Therapie etwas erleichtert werden kann; sie können aber von differenziell-diagnostischer Bedeutung sein bei Beurteilung der zahlreichen nervösen Störungen, welche die Muskulatur betreffen.

Wenig gekannt in ihrem Wesen ist die rheumatische Myositis, die nur in ihrer chronischen Form zu Verkürzungen des Muskelgewebes führt. Jedenfalls ist die rheumatische Natur der von den Masseuren stets beigezogenen rheumatischen Schwielen nicht über allen Zweifel erhaben. Die eitrige Myositis in ihrer phlegmonösen Form mit ihren konsekutiven narbigen, bindegewebigen Schrumpfungen ist aus der Chirurgie genügend bekannt und es kann hier nur darauf hingewiesen werden, dass zur Verhütung der sehr schweren Folgezustände durch energische Behandlung des akuten Stadiums alles mögliche gethan werden sollte.

Der Muskelabszess begegnet uns hauptsächlich in Form der tuberkulösen Senkungsabszesse, welche sich öfters in die Muskeln einlagern und

Digitized by Google

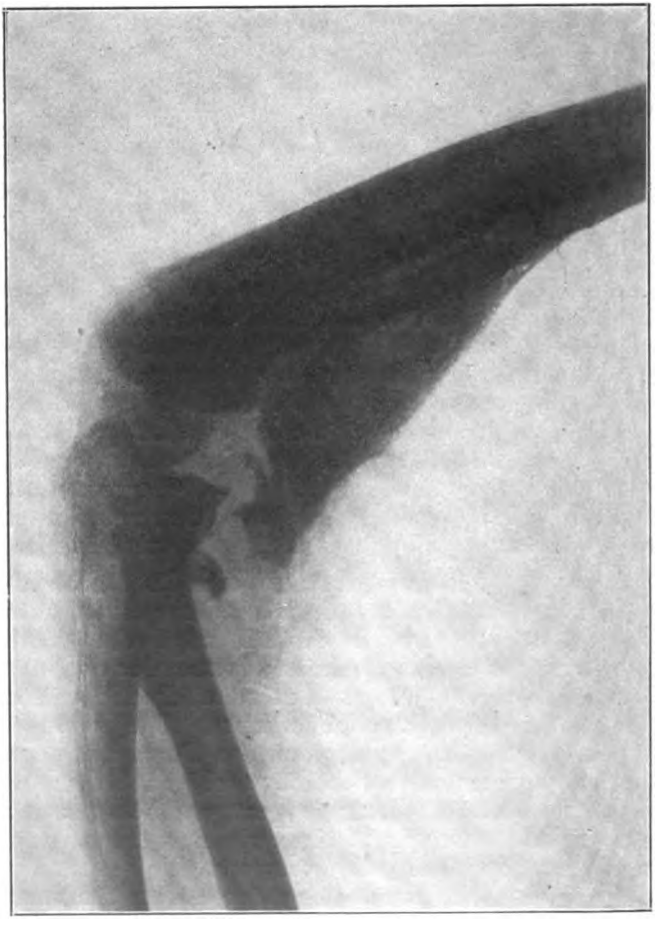

Fig. 13. Myositis ossificans. Röntgenbild.
Im Muscul. brachialis.

Digitized by Google

am meisten im Proas angetroffen werden. Nicht selten begegnen wir im Anschluss an metastatische Tumoren der Lendenwirbelsäule ähnlichen Abszessen. Selbstverständlich erzeugen sie alle eine Gebrauchsunfähigkeit des befallenen Muskels und eine Stellung der betroffenen Gelenke, in welcher der Muskel möglichst entspannt ist.

Eine fibröse Myositis wird am häufigsten im Gefolge von schweren Gelenkserkrankungen beobachtet und dürfte wenigstens teilweise auf funktionelle Ursachen zurückzuführen sein, spielt aber kaum eine Rolle als primäre Ursache einer Deformität.

Die ischämische Myositis ist eine mit Steifstellung der Finger- und Hand-, bezw. Zehen- und Fussgelenke einhergehende Aufquellung der Extremitätenmuskulatur mit folgender Degeneration, die nach Applikation zu eng anliegender Verbände auftreten kann.

Was aber der Muskelpathologie ein so ausserordentliches Interesse in der Orthopädie verleiht, sind viel weniger die genannten Veränderungen, die nicht gerade zu den häufigsten Erscheinungen gehören, sondern die Rolle, welche der Muskel bei jeder, durch irgend welchen Einfluss dauernd veränderten Gelenksstellung spielt, sei es, dass Trauma, Entzündung, Lähmung, Gewohnheit oder aktive Bewegung als Ursache desselben angesprochen werden muss. In allen diesen Fällen bildet sich im dauernd verkürzten Muskel eine sog. Kontraktur, eine Verkürzung seines Muskelbauches aus, bezw. eine Beschränkung seiner Kontraktionslänge, die durch allmähliche Rückbildung des Muskels bis zu minimalen Werten herabsinken kann. Die Muskelkontraktur bildet ein so wichtiges Moment in der Aetiologie der Deformitäten, welches, wenn auch selbst sekundärer Natur, doch wiederum zum Ausgangspunkt einer Reihe von Funktionsstörungen und

Digitized by Google

von Formveränderungen werden kann, der Therapie oft grosse Schwierigkeiten bereitet und sie auf besondere Wege verweist. Der Ursache nach unterscheiden wir arthrogene, paralytische oder funktionelle Muskelkontrakturen. Eine besondere Stellung nehmen die spastischen Kontrakturen ein, auf welche wir bereits bei der kongenitalen Gliederstarre hingewiesen haben.

Die Annahme, dass allgemeine Muskelschwäche allein ohne Vorhandensein wirklicher Lähmungen Deformitäten erzeugen könne, besteht zwar noch zu Recht, es fehlen aber strikte Beweise dafür, dass derartige Zustände ohne gleichzeitige entsprechende Veränderungen in den Knochen und Bändern vorkommen. Sie fallen demnach mit den pag. 29 erwähnten Zuständen zusammen und dürfen nicht als Fälle von isolierter Muskelaffektion beurteilt werden. Dasselbe gilt von der öfters im Gefolge schwerer Erkrankungen beobachteten Schwäche der Muskulatur, welche zur Entstehung von Deformitäten Veranlassung geben kann.

Primäre Erkrankung der Sehnen und Fascien als ätiologisches Moment für Entstehung von Deformitäten beobachten wir bei entzündlichen Vorgängen, tiefen Phlegmonen u. s. w. in charakteristischer Weise auch in der Form der Dupuytren'schen Fingerkontraktur (s. darüber den speziellen Teil).

Von hervorragender Bedeutung für die Entstehung von Deformitäten sind eine Reihe krankhafter Zustände des Nervensystems, wie es denn überhaupt an zahlreichen Berührungspunkten von Neurologie und Orthopädie nicht fehlt, so dass heute schon eine endlose Reihe nervöser Erkrankungen aufgezählt werden könnte, welche Deformitäten des Knochengerüsts veranlassen, oder wenigstens neben denselben einhergehen, von der einfachsten Muskellähmung bis zu der Psychose. Wir müssen uns darauf beschränken, die wesentlichsten, den

Digitized by Google

Orthopäden beschäftigenden Krankheitsbilder kurz zu besprechen.

Unter ihnen steht unstreitig in erster Linie die sog. Kinderlähmung (essentielle Paralyse, Poliomyelitis anterior). In Bezug auf die Aetiologie und pathologische Anatomie verweisen wir auf die Lehrbücher über Nervenerkrankungen. Ihre Symptome äussern sich hauptsächlich nach zwei Richtungen. Vor allem in Muskellähmungen in den verschiedensten Abstufungen und Ausdehnungen, von der Parese einzelner Muskeln und Muskelgruppen bis zur fast kompletten Lähmung der Muskulatur der Unterextremitäten und grosser Abschnitte des Rumpfes, mit den daraus resultierenden Funktionsstörungen und ihren Folgen, dann aber auch in trophischen Störungen, welche nicht nur in sämtlichen Teilen des Bewegungsapparates, sondern auch an der Haut der betroffenen Gegend sich äussern kann.

Meistens hält es sehr schwer, die beiden Momente in ihrem Einfluss auf die Formentwicklung der einzelnen Skelettstücke auseinander zu halten. Kennt man doch Fälle, bei denen trotz sehr ausgedehnter Muskellähmung die Verkürzung der Knochen verhältnismässig unbedeutend war, und umgekehrt solche, bei denen bei verhältnismässig geringfügiger Lähmung das Leiden zu einer sehr bedeutenden Verkürzung führte. Diese sich scheinbar widersprechenden Beobachtungen weisen darauf hin, dass weder funktionelle noch trophische Störungen allein für das Auftreten dieser Wachstumsstörungen verantwortlich gemacht werden können, wenn wir auch geneigt sind, den erstern eine grössere Bedeutung beizumessen. Dass die funktionellen Einflüsse auch hie und da eine nicht zu unterschätzende Rolle spielen, bei Erscheinungen, welche man klinisch eher als trophische Störungen erklären möchte, beweisen die Fälle, in denen nach erfolgter Verbesserung der Bewegungsfähigkeit durch Sehnen-

Digitized by Google

transplantation (s. hierüber später), z. B. Cyanose und Kältegefühl in der Haut sich besserten.

Je nach der Lage und Ausdehnung der Lähmung nimmt das betroffene Glied, beziehungsweise das betroffene Gelenk eine Stellung ein, welche dem Ueberwiegen des Zugs der nicht, oder wenig gelähmten Muskeln entspricht. Lähmung der an der Vorderseite des Unterschenkels gelegenen Muskulatur führt zu Spitzfussstellung, Lähmung der Wadenmuskulatur zu Hackenfussstellung, (Dorsalflexion) u. s. w. Infolge des Verharrens der nicht gelähmten Muskulatur in der, ihrem Tonus entsprechenden Länge und der durch antagonistischen Zug nicht vollständig ausgeglichenen aktiven Kontraktionen, entsteht in derselben ein chronischer Kontraktionszustand, die Muskeln verkürzen sich und zwingen dem Gelenk die ihrer Kontraktion entsprechende Stellung auf, während die gelähmten Muskeln der Degeneration, in erster Linie der Verfettung, zum geringern Teil der fibrösen Degeneration anheimfallen. Der Gebrauch des Gelenks, d. h. der passive Antagonismus aller einwirkenden, mechanischen Momente bestimmt mit die endlich restierende Gelenksstellung. Je nach dem Zustande der Muskulatur, d. h. je nach dem die von der Lähmung verschonte Muskulatur relativ mehr oder weniger intakt geblieben ist, sind dieser allmählich eintretende Kontraktionszustand, der, beiläufig gesagt, auch bei anderen Formen von Lähmungen eintritt, und die entsprechende Stellungsveränderung des Gelenks sehr energisch (Fig. 7) und leisten einem Korrektionsversuche unüberwindlichen Widerstand, oder relativ gering, sodass sich das Gelenk dem Schlottergelenk nähert (Fig. 266), einem Zustande, in dem nur die Bänderhemmung über die Grenzen der passiven Bewegungsfähigkeit entscheidet. Die Stellungsveränderungen sind im ersten Falle viel bedeutender.

Digitized by Google

Selbstverständlich bedingt aber der partielle Ausfall der Muskelfunktion selten nur die einfachen typischen Stellungsveränderungen, gewöhnlich hat man es mit eigentümlichen Kombinationen derselben zu thun, sodass z. B. am Fusse, Spitzfussstellung mit Plattfussstellung oder auch Klumpfussstellung mit Spitzfuss- oder Hackenfussstellung verbunden sein kann.

Der Ausfall einer grösseren Zahl von Muskelkräften aus dem Fixationsapparate des Gelenks bedingt die Uebertragung gewisser Spannungen auf einzelne Gelenkbänder. Die abnorme, das physiologische Mass übersteigende Beanspruchung derselben führt gewöhnlich zu Dehnung und Verdickung derselben, während an den Gelenkkapseln eine, den habituellen Stellungen entsprechende Schrumpfung eintritt.

An den Knochen beobachtet man auch gewisse, auf den veränderten mechanischen Bedingungen beruhende Formveränderungen. So z. B. am Unterschenkel regelmässig eine stärkere Entwicklung, hauptsächlich in der Frontalrichtung desjenigen Malleolus, auf dessen Seite das Hauptkontingent der gelähmten Sehnen liegt.

Ausser der Lähmung und der sekundären Kontraktur der nicht gelähmten Muskeln sind es ferner spastische Erscheinungen in den Muskeln, welche neben und mit der Lähmung einhergehend, dem Krankheitsbilde ein besonderes Gepräge verleihen und uns vor eine weitere therapeutische Aufgabe stellen. Spastische Erscheinungen können als Begleiterscheinungen der essentiellen Paralyse auftreten und in diesem Falle auf eine Extremität, bezw. eine Muskelgruppe beschränkt bleiben. Sie erschweren, ähnlich wie die sekundären Kontrakturen, die Bewegung nach der einen Seite, nur mit dem Unterschied, dass sie nach längerem Verharren in derselben Stellung der redressierenden

Digitized by Google

Kraft nachgeben. Für die rasche Bewegung haben sie also in Bezug auf die Gelenksstellung denselben Einfluss wie jene.

Ganz besonders tritt das hervor, wenn die spastischen Erscheinungen sich über grössere Gebiete ausdehnen und wenn sie gegenüber den Lähmungen stark vorherrschen. Diese Zustände treffen wir, ausser bei der oben schon besprochenen kongenitalen Form der spastischen Gliederstarre auch bei acquirierten Lähmungen (Apoplexien, Kompressionsmyelitis, traumat. Hirnlähmungen) an, obwohl nach unserer Erfahrung die im Kindesalter beobachteten Fälle von spast. Gliederstarre, sofern sie acquiriert sind, mehr vermischt sich zeigen und die Spasmen im allgemeinen mehr zurücktreten. Ausser der meist schweren, dem Grade der Lähmung und der Muskelspasmen entsprechenden Funktionsstörung in Bezug auf die Bewegung, bieten diese Fälle je nach ihrer Aetiologie eine Reihe von anderweitigen, besonders auch Hirnsymptomen. (Auf eine Analyse dieser Krankheitserscheinungen, die infolge von Meningitiden, Entzündungen und Blutungen in den nervösen Zentralorganen auftreten, können wir hier nicht eingehen und verweisen auf das Werk von v. Monakow im Nothnagel'schen Handbuche.)

Die spastischen Kontrakturen haben auf das Wachstum der Knochen eine Einwirkung, die sich mit derjenigen einer gesteigerten Arbeitsleistung vergleichen lässt. So fanden wir bei einem an spastischer Paralyse leidenden Knaben die Gelenkenden verdickt, die Bänder der Gelenkflächen wulstig, ähnlich wie bei Arthritis deformans, die Sehnensätze stark ausgesprochen.

Eine ganz andere eigentümliche Stellung nimmt unter den uns interessierenden nervösen Erkrankungen die Kompressionsmyelitis ein, insofern, als sie eine Komplikation und sekundäre Erscheinung bei Karies und Deformierung der Wirbelsäule und, wie wir jüngst nachweisen konnten, auch der Skoliose ist,

Digitized by Google

dann aber wiederum die Quelle von Funktionsstörungen und Deformitäten an den betroffenen Extremitäten wird (s. bei Spondylitis, im speziellen Teil). Eine weitere Erkrankung der nervösen Zentralorgane, welche vielleicht auf dem Wege von Ernährungsstörungen zu Deformitäten führt, ist die Syringomyelie. Abgesehen von Lähmungen, Muskelhypertrophien an den Extremitäten beobachtet man dabei nicht selten Skoliose. Es ist auch die Ansicht ausgesprochen worden (Privatmitteilungen von Prof. v. Monakow, s. auch Oppenheim, Deutsche Aerztezeitung 1900, Nr. 2), dass in einzelnen Fällen die Erkrankung der nervösen Zentralorgane und die vorhandene Deformität (hier die Skoliose) koordiniert seien und beide einer kongenitalen Anlage ihren Ursprung verdanken.

Dass noch alle möglichen Lähmungs- und Schwächezustände, Myelitiden verschiedenen Ursprungs, Folgezustände von Meningitis spinalis, progressive Muskelatrophie, Friedreich'sche Atarie u. s. w. zu Deformitäten führen, ist bekannt genug. Der Weg, auf dem sie entstehen, ist, soweit nicht kongenitale Entwicklungsstörungen vorliegen, stets vorgezeichnet durch den Ausfall von Muskelkraft nach bestimmten Seiten, durch die sekundäre Kontraktur der nichtgelähmten Muskeln, den gestörten Antagonismus in den Bewegungen (z. B. Athetose) und die Fixierung der habituell innegehaltenen pathologischen Stellungen zuweilen unter Mitwirkung äusserer Umstände, Druck von Bettstücken, Verbänden etc. Zu vorübergehender Stellungsveränderung und Funktionsstörung führen auch Neuritische Prozesse. Wir dürfen hier die sog. Ischias scoliotica erwähnen, deren Symptomenkomplex allerdings heute noch verschiedene Deutung erfährt.

Es sei zum Schlusse dieses Abschnitts auch darauf hingewiesen, dass immer mehr Kranke wegen gewisser Formen von Deformitäten nervösen

Digitized by Google

Ursprungs die Hilfe des Orthopäden aufsuchen und dass hier für unsere Spezialität noch viel unbebautes Feld liegt.

Fig. 14. Sklerodaktylie.
(Nach Schubiger Diss. aus der med. Klinik Zürich 1897.)

Aus der Erkrankung der Haut gehen eine immerhin beschränkte Anzahl von Deformitäten hervor. Vor allem führen die den bekannten

Digitized by Google

recidivierenden Ulcera cruris folgenden Sklerosen der Haut zu zunehmender Schwerbeweglichkeit im Fussgelenk, schliesslich zu sekundären Muskelkontrakturen, häufig zu Spitzfussstellungen. Aber auch anderweitige, nicht auf Narbenbildung beruhende Hautsklerosen (Sklerema) veranlassen am Unterschenkel, seltener an der Hand (Fig. 14) Kontrakturen, welche im letzteren Fall zu ähnlichen Bildern führen wie die Dupuytren'sche Kontraktur. Keine geringe Rolle spielen endlich die durch Verbrennungen veranlassten narbigen Schrumpfungen der Haut durch Erzeugung von Gelenkskontrakturen (s. hierüber den Atlas der Unfallheilkunde von Golebiewski, Lehmanns medizinische Handatlanten, Band XIX).

b) Trauma als Ursache von Deformitäten.

Dass Verletzungen eine häufige Ursache von Deformitäten sind, welche mit und ohne Zuthun des Arztes entstehen, ist heute zu einer Zeit, die von den Unfallfolgen so viel zu reden macht, bekannt genug. Im Hinblick darauf, dass dieses Kapitel in Lehmanns mediz. Handatlanten eine besondere Bearbeitung erfahren hat (s. Golebiewski) können wir uns hierüber kurz fassen.

Die entstehenden Deformitäten verdanken wiederum abwechselnd ihren Ursprung der direkten traumatischen Stellungsveränderung der Knochen in sich selbst oder gegeneinander (Fraktur, Luxation), wenn sie therapeutisch nicht korrigiert wurde oder den mechanischen Funktionsstörungen durch Formveränderungen in der Gelenkgegend, durch Verwachsungen, Defekte in den Muskeln oder sekundären Muskelkontrakturen, Lähmungen etc.

c) Funktion und Lebensgewohnheiten als Ursache von Deformitäten.

Wenn wir von Funktion und Lebensgewohnheiten als Ursache von Deformitäten sprechen, so

Digitized by Google

verstehen wir darunter den Einfluss, den unphysiologische Steigerungen oder Abschwächungen der Funktionen des Bewegungsapparats, abnorme oder einseitige Richtung häufiger Bewegungen oder äusserer Gewalteinwirkungen (Belastung), asymmetrische oder symmetrische Gewohnheitshaltungen auf die Entwicklung der Form und Struktur der einzelnen Teile des Bewegungsapparats ausüben. Wir sind also, wie schon mehrfach angedeutet, genötigt, hier auch diejenigen pathologischen Verhältnisse teilweise zu besprechen, welche infolge krankhafter Veränderungen, einen wesentlichen Einfluss auf die mechanische Funktion des Bewegungsapparats haben z. B. die Muskellähmungen.

Wir betreten damit gewissermassen ein Spezialgebiet der Orthopädie, d.h. dasjenige, in welchem wir den Einfluss rein mechanischer Momente auf den Bewegungsapparat studieren, sei es, dass diese auf einen normalen oder bereits pathologisch veränderten Körper einwirken.

So gut wie alle andern Organe des menschlichen Körpers unterliegen die Organe des Bewegungsapparats dem allgemein gültigen, alten Gesetze, dass normale Form und Ausbildung eines Organs an normale Funktion gebunden ist, dass somit die Funktion an der Ausbildung des Organs und der Erhaltung seiner Form mitarbeitet. Obwohl weder der Weg, auf welchem das geschieht, noch der Grad, bis zu welchem die Leistungsfähigkeit der Funktion in dieser Hinsicht reicht, festgestellt ist, oder festgestellt werden kann, wie weit mit anderen Worten die Vererbung sich in der Form geltend macht und dem formbildenden Einfluss der Funktion eine Grenze setzt, lässt sich das ausgesprochene Gesetz in seinen Wirkungen doch überall erkennen. Jede dauernde Abänderung der Funktion eines Organs führt zu mehr oder weniger deutlichen Veränderungen der Struktur, Konsistenz und

Digitized by Google

Form desselben. Dieses Gesetz beherrscht sowohl die Wachstumsperiode, als die spätern Lebensjahre des Menschen, aber es ist selbstverständlich, dass sein Einfluss in der erstern ein anderer, im allgemeinen ein viel intensiverer ist, als in der mittleren Periode des erwachsenen oder gar des Greisenalters. Zweifelsohne kommt aber der Funktion ein anregender Einfluss, wenn auch nicht auf die Ausbildung, so doch auf die Erhaltung der einzelnen Organe in allen Lebensaltern zu, ohne dass sie selbstverständlich dem naturgemässen allmählichen Zerfall einzelner Organe, der Altersatrophie, zu steuern vermag.

Während es nun eine allbekannte, schon längst und vollständig in das Bewusstsein der Aerzte übergegangene Thatsache ist, dass die Muskulatur unter Uebung sich kräftigt, dicker, voluminöser wird, so war es erst der neueren Zeit vorbehalten, für die übrigen, nicht aktiven Teile des Bewegungsapparates, besonders die Knochen die Gültigkeit jenes Gesetzes nachzuweisen, und dasselbe auch für die Muskulatur insofern zu erweitern, als nicht nur für das Volumen, sondern auch für Anordnung und Länge der Muskelfasern, Verteilung und Art der Einflechtung der sehnigen Einlagerungen, Beziehungen zwischen Funktion und Form festgestellt werden konnten. (Roux. Rauber, Zschokke, Lesshaft, Marey, Joachimsthal.) Wohl war in allen Lehrbüchern der Anatomie zu lesen, dass die Sehnenansätze durch Vorsprünge und Leisten gekennzeichnet seien, vielleicht auch, dass sich diese unter der Einwirkung der Bewegung, die hier stets als Zug aufgefasst wurde, ausbilden; von einem weitergehenden Einfluss auf die Form verlautete jedoch nichts.

Erst nachdem Herrmann von Meyer die Spongiosastruktur näher beschrieben und der

Digitized by Google

Begründer der graphischen Statik der Mathematiker Kulman auf die Aehnlichkeit des Aufbaues dieser Knochenbalken mit unter ähnlichen Verhältnissen konstruierten Spannungskurven (Zug- und Druckkurven) hingewiesen, entstanden eine Reihe von Arbeiten, welche den Zusammenhang des inneren Aufbaues der Knochen mit der mechanischen Leistung zu erforschen bestrebt waren. So wurde die Knochenform gewissermassen von innen heraus zu konstruieren versucht, zuerst die Form der Spongiosa, die sich scheinbar mehr einfacheren, auf mathematischem Wege konstruierten Linien nähert, dann die äussere Form (Julius Wolff, Rauber, Strasser).

Freilich wurde der mathematische Beweis dieses Zusammenhangs bis heute nicht erbracht; der von Julius Wolff scheinbar erbrachte ist auf falcher Prämisse aufgebaut, d. h. auf der Kulman'schen Annahme, dass der Oberschenkel des Menschen wegen des seitwärts der Hauptachse des Knochens gelegenen Kopfes als Krahn benützt und demgemäss beansprucht werde (s. hiezu auch Bähr, Zeitschrift für orthopäd. Chirurgie, 5. B. N. 7).

Zieht man nach dem Vorgange Zschokkes die Wirkung der Muskulatur bei, so ergiebt sich ungezwungen, dass bei den gewöhnlichsten, häufigsten und grössten Kraftleistungen die Glutäalmuskulatur und die kleinen Hüftgelenksmuskeln einen gewaltigen Druck in der Richtung nach innen ausüben, d. h. gerade in der Richtung des als Zugkurvenbündel angesprochenen Kurvensystems (Fig. 15). Der Gedanke, dass dieses Kurvenbündel unter dem Einfluss des Drucks der Muskulatur auf das Gelenk entstanden sei, ist viel näher liegend als die Annahme, es entspräche dasselbe den bei vollständig passiver Belastung — einem ganz ausnahmsweisen Zustande — möglicherweise vorhandenen statischen Verhältnissen.

Nach unserer persönlichen Ansicht entspricht jeweilen der Druckrichtung einer Muskelgruppe ein

Digitized by Google

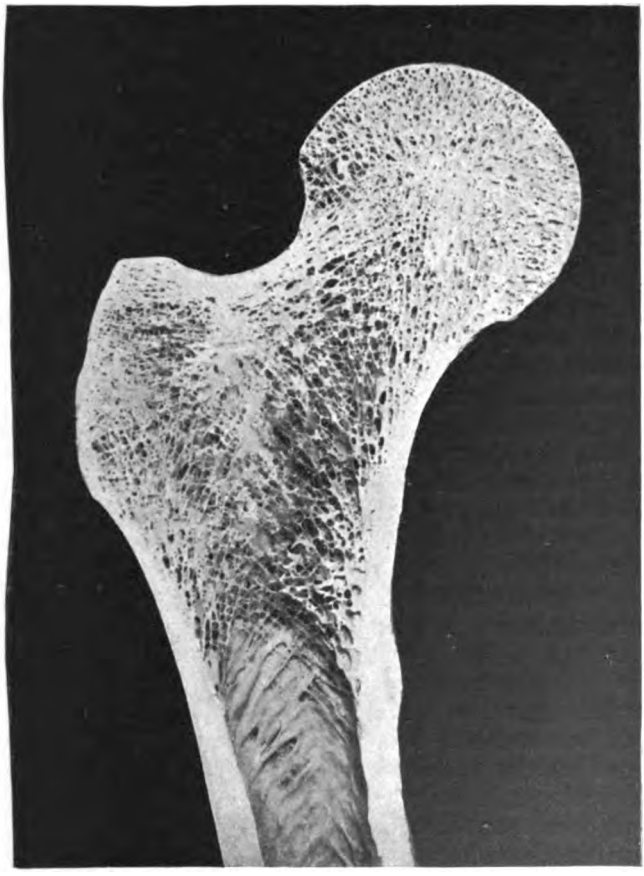

Fig. 15. Medianschnitt durch den Oberschenkelkopf.

Die Hauptmasse der Spongiosablätter geht vom Adams'schen Bogen ab. Ein zweites ziemlich starkes System von der äusseren Wand des Femur. (Letzteres meistens als Zugkurvenbündel angesprochen.)

Digitized by Google

Kurvensystem in der Spongiosa, welches ungefähr in dieser Richtung vom Schafte des Knochens in das Gelenkende ausstrahlt. Wir schliessen uns also im allgemeinen der Ansicht Zschokkes an, der zwar zugiebt, dass in einigen Beispielen nicht ganz bestimmt geleugnet werden könne, dass die betreffenden Kurvensysteme unter Zugspannung stünden; dass dagegen im allgemeinen die Druckspannung im Knochen weitaus vorherrsche und mit Sicherheit als die wesentliche angenommen werden könne.

Aus den einschlägigen Arbeiten geht ferner mit Sicherheit hervor, dass der Knochen (wie das schon Rauber annahm) während des Lebens einem beständigen Druck ausgesetzt ist. Die Muskeln umfassen schlingenartig die Gelenkenden. Während der Bewegung steigert sich der in der Ruhe nur durch den Tonus der Muskulatur unterhaltene Druck zu ganz bedeutenden Werten und zwar auch unter Verhältnissen, unter denen man Zug anzunehmen geneigt wäre. Z. B. stehen beim Heben einer Last mit der Hand die Knochen des Arms unter Druck! Da vielgebrauchte Knochen, wie die tägliche Beobachtung lehrt, stärker, dicker (vielleicht auch länger) werden, so muss in dem, auf die Knochen durch die Muskelarbeit wirkenden physiologischen Druck, beziehungsweise dem Wechsel zwischen stärkerm und schwächerm Druck, ein entwicklungsbefördernd*es* Moment gesucht werden. Vermehrung dieses physiologischen Drucks wird, ganz allgemein gesprochen, zunächst eine lebhafte Entwicklung des Knochens hervorrufen, einhergehend mit grösserer Stärke oder Dichtigkeit seiner Elemente.

Wir begegnen auch dieser Erscheinung in allen Beispielen, in denen eine deutliche Vermehrung des Drucks in bestimmter Richtung und an bestimmter Stelle vorhanden ist, und erinnern besonders an die stärkere Entwicklung der Spongiosabalken in der

Digitized by Google

stärker belasteten Seite der Tibia beim Genu valgum und beim skoliotischen Wirbel.

Insoweit ist also die vermehrte Entwicklung des Knochens durch vermehrte Beanspruchung, vor allem durch zeitweisen Druck, als eine funktionelle Hypertrophie aufzufassen. Eine solche funktionelle Hypertrophie ganzer Knochen haben wir z. B. an einem Kinde beobachtet, das infolge von Kinderlähmung an beiden Beinen total gelähmt war und auf den Händen lief. Hier waren beide Radii, besonders die Köpfchen, ganz auffallend ausgebildet. Bei Frakturen der Tibia mit Pseudarthrosenbildung beobachtet man auch eine funktionelle Hypertrophie der Fibula.

Solche reaktive Erscheinungen haben jedoch insofern ihre Grenzen, als eine weitere Vermehrung des Drucks — und zwar scheint hier sowohl die Grösse als die Dauer desselben in Frage zu kommen — zur Verkleinerung in dem der Druckrichtung entsprechenden Durchmesser führt, unter Erhaltung der vorhandenen Dichtigkeit des Gefüges. Der skoliotische Keil-Wirbel wird auf der konkaven, stärker belasteten Seite niedriger, bleibt aber doch sehr dicht.

Dieses scheinbar so einfache Verhalten erleidet aber durch die Mischung statischer und dynamischer Einwirkungen, durch die wechselnde Rolle, welche Bänder und Sehnen bei verschiedener Beanspruchung des Skeletts spielen, durch direkte mechanische Läsionen des Periosts und daran sich anknüpfende Knochenneubildung mannigfache Modifikationen, so dass es meistens sehr schwierig ist, die Deformitäten eines einzelnen Knochens zu analysieren und auf ihre wahre Ursache zurückzuführen. Es entstehen dadurch, dass statische und dynamische Einflüsse sich durchkreuzen, Mischformen, welche nur schwer die beiden verschiedenen Momente erkennen lassen.

Digitized by Google

Um den Einfluss mechanischer Momente auf den Knochen noch besser zu verstehen, haben wir in der Reaktion des Knochens auf dieselben hauptsächlich noch zwei Dinge zu berücksichtigen, seine Elastizität und die Rolle, die den Epiphysengrenzen im Wachstumsalter zukommt. Die Elastizität ist ein wichtiges, bei mechanischer Beanspruchung primär formveränderndes Moment. Besonders beim jugendlichen und noch mehr bei dem in seiner Widerstandsfähigkeit gegen äussere Gewalteinwirkungen reduzierten Knochen (s. oben) veranlasst sie durch den Muskeldruck, der nie fehlt, und die Belastung primäre Formveränderungen. Sie sind am normalen Knochen jedenfalls unerheblich, unter pathologischen Verhältnissen jedoch ganz deutlich. Von ihrem Vorhandensein kann man sich in Fällen schwerer Rhachitis leicht überzeugen. Die Krümmung der Unterschenkel vermehrt sich bei Belastung durch das Körpergewicht vor den Augen des Beobachters. Je intensiver diese primäre Elastizitätsveränderung am Knochen ist, je länger sie dauert, desto weniger kann sich die Wachstumsenergie der Knochen jenem Einflusse entziehen, die Form bleibt mehr oder weniger stationär. So entstehen die Verkrümmungen am rhachitischen Skelett.

Was nun an dem in seiner Konsistenz pathologisch veränderten Knochen in so deutlicher Weise geschieht, das findet in ähnlicher Weise bei übertriebener mechanischer Beanspruchung am normalen Knochen statt, wenn auch nie in einem nur annähernd so bedeutenden Grade. Hier macht sich dieselbe im jugendlichen Alter mehr in einem Einfluss auf die Epiphysengrenzen bemerkbar. Diese, bis zu einem gewissen Grade nachgiebigen knorpeligen Einlagerungen sind freilich immer so gelegen, meistens senkrecht zu der Hauptdruckrichtung dass sie ohne eine Störung ihrer Funktion zu erleiden, eine ziemlich bedeutende Vermehrung der mechanischen Thätigkeit des Bewegungs-

Digitized by Google

apparats ertragen. Wiederholen sich jedoch dieselben mechanischen Störungen immer wieder und finden sie bei zwei symmetrisch gelegenen Knochenfugen nur auf einer Seite statt, so wird daraus bald eine veränderte Thätigkeit derselben hervorgehen, welche sich in Formveränderungen des in seinem Wachstum von ihrer Funktion abhängigen Knochens geltend machen wird.

Sodann besteht zweifellos ein Unterschied darin, ob die mechanische Einwirkung die Epiphysenlinien quer, d. h. in der Richtung ihrer Fläche trifft oder senkrecht. Im erstern Falle lässt sich eine stärkere Störung des Wachstums erwarten. (Bogen-Körper-Epiphysengrenzen am Wirbel.)

Es sind auch diese Störungen in Form von frühzeitigen Verwachsungen der Epiphysenlinien zwischen Körper und Bogen beim skoliotischen Wirbel beobachtet. (Nicoladoni, s. Taf. 1.) Den Einfluss dieser beiden Momente sehen wir sehr deutlich in den Ribbert'schen (Archiv für Entwicklungsmechanik der Organismen, VI. Band, 4. Heft) experimentellen Untersuchungen an der abnorm gekrümmten Schwanzwirbelsäule des Kaninchens (Fig. 16). Hier hat die mehr oder weniger gewaltsame Umkrümmung zu einer Längenreduktion an der konkaven Seite geführt, an welcher sich aber der Knochen um so lebhafter in die Breite entwickelt hat, so dass diese Knochenneubildung an der belasteten Peripherie beinahe den Eindruck von Osteophyten macht. An der konvexen Seite zeigt sich dagegen unter Erhaltung des Längenwachstums eine Verschmächtigung der knöchernen Wand. Zu ähnlichen Resultaten kam in allerjüngster Zeit Maas, der diese Differenzen aber nicht als funktionelle Hypertrophien, sondern nur als korrelatives Wachstum in der druckfreien Richtung erklärt. Die Knochen der Epiphysen zeigen an der Konkavseite in der Richtung der Längsachse des Knochens Verschmächtigung, an der Konvexseite grössere Tiefe.

Digitized by Google

Es wird uns durch das Resultat dieser Untersuchung der Gedanke nahe gelegt, dass die sogenannte Osteophytenbildung, wie wir sie so häufig bei skoliotischen Wirbeln beobachten, nicht wie üblich durch periostale Reizung zu erklären sei, sondern durch den Einfluss frühzeitig einwirkender, abnormer mechanischer Momente auf die Epiphysengrenzen jugendlicher Knochen.

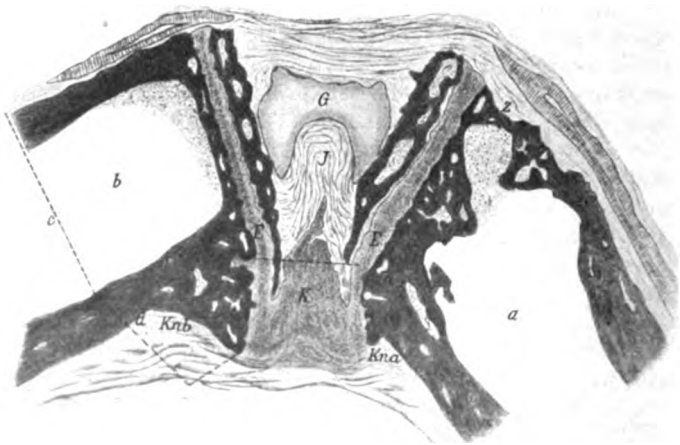

Fig. 16. Durchschnitt durch die Verbindung von zwei Schwanzwirbeln des Kaninchens nach experimentell abnorm übertriebener Rückwärtsbeugung. Nach Ribbert, Archiv für Entwicklungsmechanik der Organismen, VI. B., 4. Heft. (Erklärung s. im Text.)

Das eben geschilderte Verhalten der jugendlichen Knochen erklärt auch mit die Thatsache, dass funktionelle Störungen im Wachstumsalter zu erheblicheren Deformitäten führen können, als spätere, vorausgesetzt, dass die Intensität der Störungen dieselbe ist. Die meisten Deformitäten entstehen ja auch im Kindesalter, überhaupt in den Wachstums-

Digitized by Google

jahren und wenn auch die übrigen, schon genannten Momente, Krankheit und kongenitale Anlage speziell im frühern Kindesalter sich ebenfalls am meisten geltend machen, so bleibt doch der Einwirkung

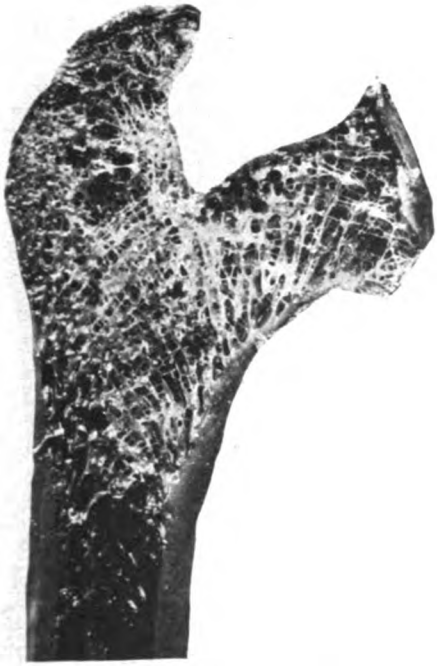

Fig. 17. Durchschnitt durch den l. Femurkopf einer kongenitalen doppelseitigen Hüftluxation. 68jährige Frau.

Erklärung im Text. Der Fall ist bereits durch Hinsberg, Zeitschrift für orthopädische Chirurgie publiziert.

unphysiologischer, unnatürlicher mechanischer Einflüsse auf die Ausbildung des Skeletts sogar noch in den spätern Wachstumsjahren (Lehrlingsjahre!) ein grosses Feld offen.

Digitized by Google

Ebenso wie nun durch vermehrte Beanspruchung eine gewisse Hypertrophie, bezw. vermehrtes Wachstum eintritt, so folgt der verminderten Beanspruchung die Atrophie, bezw. die geringere Entwicklung. Länge und Dicke der Knochen finden wir vermindert, wenn eine bedeutende



Fig. 18. Durchschnitt durch den rechten Femurkopf desselben Falles.

Funktionsstörung vorliegt, auch in solchen Fällen, in welchen trophische Einflüsse durch Nervenläsion ausgeschlossen sind. Wir finden z. B. bei einseitiger kongenitaler Hüftluxation das Bein der luxierten Seite kürzer, schlanker in Muskulatur und Knochen, als das der gesunden Seite; ebenso beim kongenitalen

Digitized by Google

Klumpfuss. In welcher Weise die Struktur der Spongiosa unter stark veränderten funktionellen Verhältnissen sich umbildet, zeigt der beistehend abgebildete Durchschnitt durch die stark atrophierten Schenkelköpfe einer kongenitalen, doppelseitigen Luxation. Trotz starker Deformierung konnten wir (Fig. 17 und 18) den Typus der Spongiosa-

Fig. 19. Durchschnitt eines synostotischen Ellbogengelenks.

Erklärung s. im Text. Präp. aus dem pathol. Institut der Universität Zürich. Photographie von Herrn Dr. Elter.

struktur, wie er für den Oberschenkelkopf charakteristisch ist, wenigstens in rudimentären Balkenzügen noch erkennen, dagegen waren diejenigen Spongiosabalkensysteme, welche von den am stärksten belasteten Punkten ausgingen — in diesem Falle vom Halse aus — weitaus stärker entwickelt als die andern.

Digitized by Google

Dass sich die Architektur der Spongiosa auch in Synostosen oder nach Frakturen in dem oben geschilderten Sinne ändert, ist längst nachgewiesen. (Roux, Julius Wolff etc.) Bei Gelenkssynostosen beobachtet man, dass die ursprüngliche Gelenksgegend von Spongiosabalken durch und durch durchzogen ist (Fig. 19). (Julius Wolff hat für die Veränderungen, welche nach Aenderungen der mechanischen Inanspruchnahme eines Knochens auftreten, das Transformationsgesetz aufgestellt.)

Freilich sind auch Beispiele bekannt, in denen Knochen, die ihrer Funktion enthoben waren, wenigstens dem äusseren Volumen nach, ein ausserordentliches Wachstum zeigten, doch können dieselben deshalb nicht als Regel gelten, weil die Anzahl derjenigen, in denen Funktionsreduktion eines Teils des Bewegungsapparats mit Reduktion des Knochens an Volumen und Dichtigkeit einhergeht, bei weitem überwiegt. Zu diesen Ausnahmen scheint die, bei Besprechung der Kinderlähmung angeführte Thatsache der Stärkerentwicklung desjenigen Malleolus zu gehören, auf dessen Seite das Hauptkontingent der gelähmten Sehnen liegt. Aber wir dürfen nicht vergessen, dass der Knochen an solchen Stellen unter abnorm erhöhter Bänderspannung steht. Abnorm erhöht ist dieselbe deshalb, weil an Stelle der gelähmten Muskeln die Bänder die Gelenksfixation dieser Seite übernehmen müssen. Es besteht dabei aber auch eine gewisse Aehnlichkeit mit dem Ribbert'schen Experiment, insofern, als dort das Wachstum des Epiphysenknochens an der Konvexseite gesteigert erscheint.

Noch eine Reihe von Formveränderungen beobachten wir an Knochen einer gelähmten Extremität, sodass wir sagen dürfen, dass jeder derartige Knochen in seiner äussern Form mehr oder weniger verändert erscheint. Die innere Struktur wird jedenfalls in ihrem Typus nicht verändert, dagegen

Digitized by Google

lässt sich erwarten, dass die einzelnen Spongiosablätter weniger stark entwickelt sind.

Aus der Kombination der Funktions-Hypertrophie und der Funktions-Atrophie oder verminderten Entwicklung geht die Anpassung des Knochens an veränderte mechanische Verhältnisse hervor. So entsteht die stärkere Wand an der konkaven Seite der rhachitischen, verkrümmten Tibia, die Verstärkung der Spongiosabälkchen auf der konkaven Seite der Tibia bei Genu valgum etc. und erzeugt eine Form, welche den veränderten statischen und dynamischen Verhältnissen entspricht, gleich als ob sie für die ihr zugedachte, mechanische Aufgabe geschaffen wäre.

Aehnliches was vom Knochen gesagt wurde, gilt vom Knorpel. Auch hier gelingt es, nachzuweisen, dass bei ankylotischen Gelenken der Knorpel da atrophiert, wo der normale Gelenkskontakt ausgefallen ist, dass er sich da erhält, wo die beiden Gelenkflächen noch im Kontakt stehen und noch eine Bewegung gegen einander ausführen können. So sehen wir auch beim normalen Kniegelenk die Knorpelschichte da am dicksten, wo wir den grössten Druck annehmen können. (Solchen Befunden gegenüber verdient hervorgehoben zu werden, dass bei der kongenitalen Luxation des Hüftgelenks die in der rudimentären Pfanne beobachtete Knorpelschichte ganz ausserordentlich dick ist, immerhin nur im frühern Kindesalter, während bei Präparaten, die von Erwachsenen stammen, der Knorpel allerdings vollständig fehlt.)

Dass die Muskulatur in hervorragender Weise funktionellen Veränderungen unterliegt, haben wir bereits erwähnt. Am bekanntesten ist diejenige mit der Kraftentfaltung direkt proportionale des Dicker- und Dünnerwerdens des Muskelbauches. Die Funktionshypertrophie findet für die Gesamtmuskulatur ihren deutlichsten Ausdruck in der athletischen

Digitized by Google

Entwicklung derselben bei Turnern, Akrobaten, Zirkuskünstlern. Sie zeigt sich im einzelnen in auffallender Weise, wenn einzelne Muskeln oder Muskelgruppen vikarierend für andere eintreten müssen, so bei der auffallend entwickelten Muskulatur des einen Beins, bei Gehstörungen im andern, bei Entwicklung der Muskulatur der Arme, wenn dieselben zum Gehen verwendet werden u. s. w. Einer besonderen Erwähnung bedarf die nach Sehnentransplantation bei partieller Lähmung der Muskulatur einer Extremität beobachtete Hypertrophie, welche dann eintritt, wenn dem Muskel eine bedeutendere Aufgabe übertragen wurde und besonders auch dann, wenn einem Muskel durch die Verpflanzung ein Antagonist geschaffen wurde. Die Thätigkeit aktiver Antagonisten scheint also ebenfalls zu den Bedingungen der normalen Entwicklung eines Muskels zu gehören (s. F. Brunner und W. Schulthess, über Sehnenverpflanzung, Korrespondenzblatt für Schw. Aerzte 1898, Nr. 21).

Als weitere funktionelle Veränderung darf aber auch die Verkürzung des Muskelbauches angesprochen werden, wie sie sich bei dauernden Kontrakturstellungen allmählich ausbildet und wie sie experimentell durch Verkürzung des betreffenden Knochenhebels, an dem die Sehne des Muskels sich ansetzt, erzeugt wurde. Für den erstgenannten Fall kennen wir zahlreiche Beispiele aus der Pathologie, z. B. die Verkürzung der Achillessehne, bezw. der zugehörigen Muskelbäuche bei Verkürzung eines Beins, welche den Träger veranlasst, das Bein vermittelst Zehenstandes bei jedem Auftreten zu verlängern. Selbstverständlich reduziert sich damit auch die Exkursionsfähigkeit des Gelenks. In Bezug auf die, durch die Form des Knochens zu erzeugenden funktionellen Formveränderungen sind unsere Kenntnisse zwar noch lückenhaft, aber wir wissen doch heute schon, dass die Länge des Muskelbauches, bezw. Kontraktionsgrösse des Muskels

Digitized by Google

zu der Länge des Knochenhebels, an dem sich derselbe ansetzt, in einem Abhängigkeitsverhältnis steht. Kurzer Knochenhebel bedingt nur einen kurzen, starken Muskelbauch von beschränkter Kontraktionsgrösse, aber grosser Kraftentfaltung. Um denselben Effekt zu erzielen, bedarf es bei langem Knochenhebel eines schlanken, aber längern Muskelbauches mit relativ kürzerer Sehne. (Marrey, Joachimsthal.)

So finden wir auch beim kongenitalen Klumpfuss den Muskelbauch des Gastrocnemius verkürzt. Als Grund hiefür ist jedenfalls nicht nur die Kürze des proc. poster. calcan., sondern auch die mangelhafte Exkursionsfähigkeit des Fussgelenks anzusprechen.

Atrophie der Muskulatur sehen wir überall da eintreten, wo die Funktion derselben, sei es auf dem Wege der nervösen Lähmung oder durch mechanische Bewegungshindernisse, reduziert oder gar aufgehoben ist. Gelähmte Muskeln sehen blass aus, ihre Substanz ist zerreissbar und schwindet allmählich. Reduktion der Bewegung bei nicht gelähmten Muskeln führt ebenfalls zu Veränderungen im Muskelbauche (s. oben), eventuell Vermehrung der sehnigen Elemente.

Auch in Fällen, wo es sich um reine Inaktivitätsatrophie handelt, sehen wir die Muskulatur alle Stadien der Atrophie, der Fettentartung bis zum vollkommenen Schwunde durchmachen. Besonders die Synostosen der Gelenke geben Gelegenheit zum Studium dieser Veränderungen (s. Sulzer: Anatomische Untersuchungen über Muskelatrophie artikulären Ursprungs). Hier finden wir, wie unsere, die Muskulatur eines Skoliotischen darstellende Tafel beweist (s. Taf. 6), die genannten Veränderungen. Nicht nur die Muskeln sind im Winkel des vollständig synostotischen Stücks ausgefallen, sondern auch die Sehnen zeigen beginnende Zerfaserung und beginnenden Zerfall. Die Lücken

Digitized by Google

in dem für die Bewegung toten Winkel waren vollständig mit Fett ausgefüllt.

Wenn durch ein solches Verhalten die Grenzen der Atrophie durch den Nachweis des vollständigen Schwundes endgültig festgestellt sind, so verfügen wir dagegen nicht über ein Mass, bis zu welchem die funktionelle Hypertrophie gedeihen kann, besonders fehlt uns für die Bestimmung desjenigen Punktes, bei welchem die Ueberanstrengung ihre a priori zu erwartenden Wirkungen geltend macht, ein objektiv festzustellendes Mass und es fehlen auch anatomische Untersuchungen, welche die so entstandenen Veränderungen klar stellen.

Unzweifelhaft besteht auch die Funktionshypertrophie und Inaktivitätsatrophie für die Bänder, wie sie eben für die Sehnen nachgewiesen worden ist.

Ferner deutet auch die Verlängerung der Patellarsehne bei der kongenitalen spastischen Gliederstarre auf eine abnorme Dehnung und relative Insufficienz derselben unter dem Einflusse der spastischen Muskelarbeit. Darüber, dass auch eine Funktionshypertrophie besteht, kann kein Zweifel obwalten. Wie sollten sonst die bei den kräftig entwickelten, muskulösen Menschen zu findenden starken Bänderapparate zu erklären sein.

Aber auch die Pathologie bietet Beispiele. Das Lig. calcaneo-naviculare (Lorenz) hat man bei Plattfüssen sehr stark verdickt und verbreitert gefunden.

Unmöglich ist es dagegen, heute über die Differenzen der Bänderentwicklung in Bezug auf die Koinzidenz von Verlängerung oder Verkürzung einerseits, mit Vermehrung oder Verminderung der Stärke andererseits etwas Bestimmtes zu sagen, als diese verschiedenen Kombinationen auf bestimmte mechanische Bedingungen zurückgeführt werden könnten.

Ebenso sind wir über das Wandern der Ansatzpunkte der Sehnen und Bänder, eine auf funktionellen

Digitized by Google

Einflüssen beruhende Erscheinung, noch sehr wenig unterrichtet.

Schon naturgemäss spielt der Bandapparat mit den Sehnen eine mehr passive Rolle in der Aetiologie der funktionellen Deformitäten in dem Sinne, dass er selbst erst sekundär funktionellen Veränderungen unterliegt, welche von der Stellung der Skeletteile und der Aktion der Muskeln abhängig sind.

Wollten wir die durch veränderte Funktion entstandenen Deformitäten übersichtlich betrachten, so haben wir diejenigen, bei welchen die Funktion als solche durch irgend welche äussere Veranlassung verändert worden ist, zu trennen von denjenigen, bei welchen krankhafte Veränderungen, insbesondere des Knochen-, Nerven- und Muskelsystems, ausnahmsweise der Bänder, den Anstoss hiezu gegeben haben. Streng genommen mischt sich eben das Moment der Funktionsstörung überall da ein, wo irgend ein Teil des Bewegungsapparats in seiner Thätigkeit primär oder sekundär gestört ist. Beispielsweise entsteht aus der Lähmung einer Muskelgruppe und folgender Kontraktur der Antagonisten eine Pronationsstellung in einem Fussgelenk; durch die Funktion, das Gehen, wird dieselbe noch vermehrt, übertrieben, und es gesellen sich hiezu noch Bänderdehnungen und Verstärkungen, Knochenatrophien und Hypertrophien, alles funktionelle Veränderungen. Sie bestimmen schliesslich die Form der Deformität.

Die Aufzählung und Besprechung der einzelnen Formen überlassen wir dem speziellen Teil, aus dem sich die Aetiologie der einzelnen Erscheinungen ebenfalls ergeben wird, und werfen nur noch einen Blick auf die durch Funktionsveränderung allein hervorgerufenen Deformitäten. Wir können dieselben unter dem Begriffe der Berufsdeformitäten zusammenfassen.

Digitized by Google

Allerdings beschäftigen uns diese selten therapeutisch, dagegen sind einzelne als typische Erscheinungen genügend bekannt. Wir erinnern an die hochgelegene Lordose des Schusters und Schneiders, an die Ausgleichung der Lendenlordose und die Kyphose der Postillone. Sie entspringen bei den beiden erstgenannten aus berufsmässigen Gewohnheitshaltungen, aus der Anspannung der Rücken- und Schultermuskulatur bei gleichzeitig stark nach hinten rotiertem Becken und aus der bequemen Rückenhaltung bei den letztern. Wir müssen hier an eine Veränderung der Knochenformen oder teilweise Verschiebung der einzelnen Knochen denken, obwohl wir keine anatomischen Untersuchungen kennen. Die Veränderungen lassen sich um so stärker erwarten, je jugendlicher das Alter ist, in welchem das Individuum den Berufseinflüssen ausgesetzt wird, je länger diese wirken und je konstanter ihre Wirkung ist. Die maximale Wirkung wird vermutlich eintreten, wenn die durch bestimmte Verlagerung des Schwerpunkts eingenommene Haltung durch Muskelaktion noch ausgeprägter, wie man zu sagen pflegt, die bestimmte Haltung noch herausgearbeitet wird. So wird z. B. eine Valgusstellung des Kniegelenks um so rascher zur Deformität und zu anatomischen Veränderungen führen, je mehr das betreffende Individuum in dieser Stellung sich anstrengt und eine Arbeit verrichtet, bei der die Valgusstellung immer eine Vermehrung erfährt.

Wir müssen an dieser Stelle auch darauf hinweisen, dass man auch die Skoliose als eine Art Berufskrankheit, eine Schulkrankheit hinstellen wollte. Wir werden hierauf bei Besprechung der Skoliose einzugehen haben und bemerken hiezu nur, dass nach unserer Ansicht erhebliche Skoliose durch Schulsitzen nicht entsteht, sondern nur in der Entwicklung begünstigt wird, und dass Gewohnheits-

Digitized by Google

haltung beim Sitzen in erster Linie die anteroposterioren Krümmungen schädigt.

Als eine Unterart der funktionellen Deformitäten dürfen wir die durch Lebensgewohnheiten und Bekleidung entstandenen, bezeichnen. Sie sind demnach auch bisher vestimentäre genannt worden. Hier ist das bei der Entstehung formbestimmende Moment nicht die Funktion, sondern die durch den äusseren Zwang veranlasste Stellung im Verein mit der Funktion. Diese Deformitäten würden also in erster Linie den Namen der künstlichen Deformitäten verdienen. Ein klassisches Beispiel für dieselben ist der kleine Fuss der Chinesinnen, der durch Einzwängung des heranwachsenden Fusses erzielt wird. Im fernern gehören hieher alle durch Schuhwerk veranlassten andern Deformitäten, der schmale komprimierte, oder nach aussen abgerundete Fuss, den man so vielfach, besonders bei Damen und jungen Mädchen antrifft. Nicht weniger die durch das Korsett veranlasste Thoraxform, oder die durch Anwendung orthopädischer Apparate öfters als unliebsame Nebenwirkung entstehenden Deformitäten. Hieher gehört der durch Gipsverbände oder Schienenapparate seitlich komprimierte Fuss bei Klumpfussbehandlung, die Hochstellung der Schultern durch Behandlung mit Korsetten, an denen Achsel-Krücken befestigt sind u. s. w.

Die Behandlung der Deformitäten.

Die Behandlung der Deformitäten und der mit ihnen im Zusammenhange stehenden Funktionsstörungen kann im grossen und ganzen auf folgende Arten bewerkstelligt werden:

1. Durch Funktions-Uebung, bezw. Aenderung,

2. Durch passives Redressement und zwar

Digitized by Google

a) ohne nachfolgende Fixation
b) mit nachfolgender Fixation.

3. Durch blutige oder unblutige operative Korrektur.

4. Durch direkte mechanische Einwirkungen (Massage, Erschütterung, Vibration).

5. Durch Ersatz auf dem Wege der operativen Transplantation oder durch äussere mechanische Kräfte.

Die Behandlung muss zuweilen durch Allgemein-Behandlung unterstützt werden durch Diätetik, oder interne Mittel. Sie hat dann einzutreten, wenn die Deformität auf Grund allgemeiner krankhafter Veränderungen des Bewegungsapparates z. B. Rhachitis aufgetreten ist.

Die oben aufgestellte Einteilung giebt vom physiologisch-mechanischen Standpunkte aus eine Uebersicht über die verschiedenen Arten der Einwirkung, welche wir unter Anwendung der zahlreichen technischen Hülfsmittel oder sonstigen Behandlungsmethoden erzielen. Für die Einteilung der Behandlungsmethoden müssen wir dagegen öfters von obigem Schema abweichen und uns an Grenzen halten, welche vom praktischen Standpunkte aus diktiert werden (z. B. Portativ-Apparate, maschinelle Gymnastik, operative Orthopädie).

1. Die Funktions-Uebung bezw. Aenderung.

Bei der ätiologischen Einleitung der Deformitäten ist nachgewiesen worden, dass ein Teil derselben durch unphysiologische Veränderung der mechanischen Funktion entstehen kann. Wenn also in der Funktionsveränderung ein Mittel zur Beeinflussung speziell des Knochenwachstums liegt, so müssen wir uns desselben in erster Linie zur Korrektur der Deformitäten bedienen, besonders beim kindlichen wachsenden Körper. So klar dieser Grundsatz

Digitized by Google

ist, so schwer ist derselbe oft im einzelnen Fall und in vielen Fällen überhaupt gar nicht durchzuführen. Während die Deformität durch das Eintreten abnormer Funktion entsteht, so soll die Form wiederum durch die Einführung normaler Funktion korrigiert werden. Ohne besondere technische Hülfsmittel ist das nur für die geringsten Grade der Deformitäten durchführbar, weil die Funktion bei abnormen Formen sich nicht ohne weiteres normal gestalten lässt. Für irgendwie ausgesprochene Fälle bedarf es einer besonders geleiteten Funktion. Die Bewegung ist hier streng im Hinblick auf den Zweck eigenartig zu gestalten. Wir nennen diese Ausnutzung der Funktion zu therapeutischen Zwecken funktionelle Orthopädie (Roux, Julius Wolff) und unterscheiden hauptsächlich zwei Arten derselben:

1. Die Bewegung, die Funktion wird so geleitet, dass die Stellung sich durch dieselbe korrigiert, oder mit anderen Worten, dass das Gelenk durch die Bewegung in die korrigierte Stellung übergeführt wird.

2. Ein Gelenk, eine Knochenkombination kann in seiner Stellung korrigiert und zur Funktion in dieser Stellung, bezw. in korrigierter Bahn veranlasst werden.

Nach der sub 1 genannten Art der funktionellen Orthopädie erfolgt die Behandlung bei gewissen aktiven Uebungen mit und ohne Geräte bei der Gymnastik, typischer, vollkommener dagegen bei Benutzung der technischen Hülfsmittel, welche uns die moderne Medicomechanik bietet. (Zander, Krukenberg, Thilo, Herz, Schulthess.)

In der sub 2 genannten Art wirken eine Anzahl von korrigierenden Verbänden und Portativapparaten und das technische Hülfsmittel muss desshalb als um so vollkommener bezeichnet werden, je vollständiger die Korrektur gelingt und je vollständiger die Bewegung trotz der Korrektur erhalten

Digitized by Google

werden kann. Z. B. ein Portativapparat, der einen deformen Fuss in möglichst korrigierter Stellung erhält, ihm aber doch eine verhältnismässig grosse Freiheit in Bewegungen gestattet. Bis zu einem gewissen Grade entspricht dieser Forderung also auch der in redressierter Sellung angelegte Gipsverband bei verschiedenen Deformitäten (Skoliose, Klumpfuss), nur mit der Beschränkung, dass er die Bewegung auf ein Minimum reduziert, so dass von der Funktion fast nur die Belastung zur Wirkung kommen kann. Derselben Forderung entsprechen ferner auch eine Reihe von Uebungsapparaten verschiedener Systeme, vor allem die redressierenden Bewegungsapparate (Schulthess), einzelne Zanderapparate, welche selbstverständlich nur sitzungsweise angewendet werden können. Bei dieser Art der Behandlung geht also der Uebung ein passives Redressement voraus, dessen Resultat mehr oder weniger fixiert wird.

2. Das passive Redressement.

Es besteht darin, dass man einem Gelenk oder einer Knochenkombination auf passivem Wege eine normale oder der normalen nahe kommende Stellung zu geben — oder dass man die pathologisch beschränkten Exkursionen eines Gelenks zu erweitern versucht. Es wird der Natur der Sache nach häufig mit der Hand ausgeführt, doch sind besonders in der Neuzeit zahlreiche Apparate zu diesem Zweck entstanden, die sich hauptsächlich in der Zanderschen und Krukenberg'schen Sammlung finden. Eine grosse Rolle spielen darin die Pendelapparate, auf deren Einwirkung wir später eingehen werden. Demnach unterscheiden wir das manuelle Redressement vom maschinellen. Immerhin ist es von grosser Wichtigkeit, dass sich die Bewegung der redressierenden Hand oder des redressierenden

Digitized by Google

Apparats möglichst genau an die physiologische Bewegungsbahn anschliesse. Beide Arten können in mehr oder weniger gewaltsamer Weise sitzungsweise oder auf einmal in Narkose durchgeführt werden. So bilden sie den Uebergang zu der unblutigen, operativen Korrektur. Sitzungsweise durchgeführte passive Bewegungen können nur den Zweck leichterer Mobilisierung von Gelenken oder Gelenkskomplexen haben, sodass die angreifenden Muskeln einem geringern Widerstand begegnen. Für die Befestigung des Resultats bedarf es der Ausnutzung der erreichten Vermehrung der Bewegungsexkursion durch Uebung im oben angedeuteten Sinne.

Im allgemeinen lassen wir deshalb auch dem sitzungsweisen Redressement die funktionelle Behandlung, die Uebung, seltener die Fixation folgen. Hier handelt es sich meistens um Fixation durch Portativapparat. (Z. B.: Wir adaptieren an den passiv redressionsfähigen Klumpfuss einen Portativapparat und unterstützen die Behandlung durch täglich vorgenommenes Redressement, wodurch wir die dem Portativapparat entgegenwirkenden deformierenden Kräfte vermindern und dessen Einfluss erleichtern.) Passiv redressierend und zugleich fixierend wirken ferner die sogen. Lagerungsapparate, im erstern Sinne auch einzelne Detorsionsapparate.

3. Die blutige oder unblutige operative Korrektur.

Wenn das passive Redressement auf grosse Widerstände stösst, so hat unter Umständen die forcierte Ueberwindung derselben, sei es der Weichteile, sei es der Knochen, durch manuelle, maschinelle oder blutig operative Eingriffe einzutreten (s. die allgemeine operative Orthopädie).

Digitized by Google

4. Direkte mechanische Einwirkungen.

Hierzu rechnen wir die Massage, die Erschütterung oder Vibration. Von diesen beiden Agentien kommt in der Orthopädie hauptsächlich nur die Massage zur Anwendung, während das andere vielmehr in der Therapie der Nervenkrankheiten eine Rolle spielt.

Die Massage ist uns in der orthopädischen Therapie unentbehrlich, umsomehr, als manuelle Behandlungsmethoden für den technisch nicht eingerichteten Praktiker in manchen Fällen das einzig zugängliche Mittel bilden.

Da sie in so vielen Gebieten der Therapie zur Anwendung kommt, ist sie in einer Reihe von Lehrbüchern besprochen, sodass wir uns hier darauf beschränken können und müssen, die für die Orthopädie wichtigen allgemeinen Gesichtspunkte hervorzuheben.

Bekanntlich unterscheidet man in der Massage im allgemeinen 5 Arten der manuellen Einwirkung:

a) das Streichen (Effleurage),
b) das Kneten (Pétrissage),
c) das Reiben (Friktion),
d) das Klopfen, Hacken (Tapotement),
e) die Erschütterung (Vibration).

Von diesen kommen für uns hauptsächlich b und c, und zur Einleitung jeder Massage noch a zur Verwendung. Denn es handelt sich für die Orthopädie in der, eingangs angedeuteten Auffassung meistens um Einwirkungen auf schwach entwickelte, halbgelähmte oder sonstwie in ihrer Funktion gestörte Muskeln.

Das Streichen, die Effleurage, leitet zweckmässig jede Massagesitzung ein. Die Hand soll sich dabei möglichst gleichmässig an den zu massierenden Körperteil anlegen, es dürfen nicht einzelne Teile mehr Druck ausüben als andere.

Digitized by Google

Man vermeide, die Finger steif zu halten oder die Hand zu stark hohl zu machen (Fig. 20 und 21).

Diese Regel ergiebt sich von selbst, wenn man sich klar legt, dass das Streichen zu einer zentripetalen Entfernung von Blut, Lymphe oder Stoffwechselprodukten besonders aus den Muskeln dienen soll. Sind letztere nicht so gelegen, dass sie auf einer festen Unterlage flächenhaft aufruhen, so müssen sie überdies abgehoben, aber zugleich möglichst allseitig umfasst werden, sodass sie trotzdem

Fig. 20. Massagebild. Handhaltung beim Streichen.

vollständig ausgestrichen werden können (Fig. 22).

Das Streichen kommt, abgesehen von den Muskeln, in unserm Gebiet auch bei der Behandlung von Entzündungsresten in Gelenken zur Anwendung und wird dann hier zweckmässig mit den abwechselnd arbeitenden Daumen ausgeführt (Fig. 23).

Das Kneten, Pétrissage, dient lediglich zur Behandlung der Muskulatur. Man erfasst, während der Unterarm annähernd in die Richtung des zu massierenden Muskels gestellt

Digitized by Google

wird, denselben mit der Hand, ihn so viel wie möglich umgreifend. Ebenso fasst die andere Hand der ersten gegenüber gestellt, den Muskel. Beide Hände bewegen nun unter langsamem, zentripetalem Verschieben ihrer Positionen in der Längs-Richtung des Muskels denselben hin und her in der Weise, dass, während die eine Hand den Muskel gegen den Masseur hinzieht, die andere ihn wegschiebt (Fig. 24).

Fig. 21. Massagebild. Falsche Handhaltung beim Streichen.

Diese Methode muss selbstverständlich für kleinere und verhältnismässig ungünstig gelegene Muskeln entsprechend modifiziert werden derart, dass statt der ganzen Hand nur die Finger in Aktion treten, so z. B. bei der Massage des Rückens. Immer muss aber für die Durchführung Prinzip bleiben, dass der in der Hand leicht gequetschte Muskel quer zur Längsrichtung hin und her bewegt wird,

Digitized by Google

während zugleich die Hand, bezw. die Finger über ihn weggleiten.

Das Reiben, Friktion. Mit dem Daumen werden kreisförmige Bewegungen ausgeführt, eventuell können mit dem Daumen der andern Hand gleichzeitig streichende zentripetale Bewegungen gemacht werden (Metzger-Mosengeil).

Fig. 22. Massagebild. Muskelstreichen unter Abhebung.

Diese Methode wurde der Vorstellung angepasst, dass die durch die kreisförmigen Bewegungen mobilisierten Teile durch das Streichen zentripetal entfernt würden. Sie kommt hauptsächlich bei Gelenkleiden (Arthritis deformans, Rheumatismus chron.) zur Anwendung. Im allgemeinen soll die Haut beim Reiben mit bewegt werden, man soll mit der Haut auf den tiefer liegenden Teilen massieren.

Digitized by Google

Das Klopfen, Hacken (Tapotement) kommt wiederum ausschliesslich in der Muskelbehandlung zur Anwendung.

Es verursacht eine lokale Hyperämie in den bearbeiteten Weichteilen, ganz besonders auch in der Haut und eine Muskelkontraktion in den getroffenen Muskeln. Mit quer zur Längsachse der Muskulatur gestellter Hand werden mit dem Ulnarande derselben kurze, elastische Schläge appliziert.

Fig. 23. Massagebild. Gelenkstreichen mit dem Daumen.

Um die Elastizität zu erhöhen, das Zurückschnellen zu erleichtern, halten wir es für zweckmässig, die Hand so viel wie möglich in Dorsalflexion zu bringen und den Schlag nicht nur durch Erheben des Vorderarms, sondern vielmehr durch Drehung desselben auszuführen. Durch diese Art der Ausführung (Fig. 25) gewinnt der Schlag an Leichtigkeit und Kürze, überdies ist die Methode leicht zu lernen. Zur Prüfung, ob man richtig massiert, überzeugt man sich, ob dem Schlag eine Kontraktion im Muskel an der Stelle des Aufschlags folgt. Diese Art der Massage wirkt zweifellos fördernd auf die Entwicklung der Muskulatur.

Digitized by Google

Das Klopfen wird auch anders mit steif gespreizten Fingern ausgeführt, aber unter Beweglichkeit im Handgelenk. Es ist in dieser Weise viel schwerer ausführbar.

Die Erschütterung, Vibration, kann füglich von der Massage getrennt werden. Sie hat mit ihr nur das gemein, dass sie ursprünglich ebenfalls mit der Hand ausgeführt wurde. Es

Fig. 24. Massagebild. Muskelkneten.

unterliegt aber keinem Zweifel, dass die maschinelle Vibration weitaus exakter und erfolgreicher arbeitet. (Zander, Evers, Herz.) In der Orthopädie kann sie nur zur Behandlung von Nebenerscheinungen nervöser Symptome Anwendung finden.

5. Der künstliche Ersatz auf dem Wege der operativen Transplantation oder durch äussere mechanische Kräfte.

In vielen Fällen handelt es sich bei den orthopädischen Leiden um den Ausfall gewisser Organe

Digitized by Google

oder ihrer Funktionen. Wir denken hier in erster Linie an die Knochendefekte und an die Muskellähmungen. Auch für diese Fälle hat es die Technik sich angelegen sein lassen, einen Ersatz zu schaffen. Z. B. wurde der Zugausfall beim gelähmten Muskel schon längst durch einen geeigneten, an einen Schienenstiefel etc. befestigten Gummizug ersetzt. Die neuere Zeit hat gelehrt, dass dieser Ersatz

Fig. 25. Massagebild. Muskelhacken.

unter Umständen auch durch operative Transplantation hergestellt werden kann. Aehnliches gilt vom Knochen (s. hierüber bei Portativapparat und operative Orthopädie).

Nach dieser kurzen Uebersicht über die in der orthopädischen Therapie zur Verwendung kommenden Heilfaktoren gehen wir zu der Besprechung der technisch zusammengehörenden, grossen Gruppen von Behandlungsmethoden über:

1. Gymnastik (Freiübungen und Schulturnen),
2. maschinelle Gymnastik,

Digitized by Google

welche beide wiederum nebst dem manuellen passiven Redressement die Bewegungsbehandlung umfassen,

3. operative Orthopädie,
4. Portativapparate.

Gymnastik.

Unter Gymnastik verstehen wir eine systematisch durchgeführte Uebung unserer Bewegungsorgane. Sie dient demnach in erster Linie dazu, geschwächte Muskeln zu kräftigen und im fernern, den Sehnen, Bändern und Knochen mehr Festigkeit zu geben. Demgemäss findet sie in der funktionellen Orthopädie insofern eine Stelle, als ihr nicht nur die Kräftigung des Körpers im allgemeinen, sondern auch einzelner Teile übertragen werden kann. Dadurch liefert sie uns in ihren einzelnen Modifikationen ein wertvolles Mittel im Kampfe gegen die Deformitäten. Wenn wir von der später zu besprechenden maschinellen Gymnastik absehen, so unterscheiden wir nach der üblichen Auffassung bei der Gymnastik die Freiübungen, das Gerätturnen und die schwedische Gymnastik. Den Uebergang von den Freiübungen zu dem Gerätturnen bilden die Uebungen, welche mit Gummisträngen, Stäben, Hanteln etc. vorgenommen werden.

Die Freiübungen sind vor allem geeignet, den in seiner Beweglichkeit nach allen möglichen Richtungen reduzierten Körper zu normaler und allseitig ausgiebiger Bewegung zu veranlassen, Aufgaben, wie sie uns bei allgemeiner Muskelschwäche, mangelhafter, schlaffer Haltung entgegentreten. Das Resultat wird dadurch erreicht, dass die Bewegungen möglichst energisch ausgeführt und die Exkursionsgrösse der Gelenke möglichst ausgenutzt wird.

Das schwedische Turnen setzt jeder Bewegung einen angemessenen Widerstand entgegen, und zwar ist es eine Hülfsperson (Gymnast), welcher

Digitized by Google

diese Aufgabe zufällt. Durch diesen Widerstand wird die an den Muskel gestellte Aufgabe erhöht und es ist anzunehmen, dass er durch solche Uebungen eine raschere Kraftvermehrung erfährt, als durch einfache Freiübungen. Sie lässt sich demnach unter denselben Verhältnissen anwenden wie die Freiübungen und gestattet eine etwas weitergehende Individualisierung als diese letzteren.

Die Uebungen mit dem überall bekannten Gummistrang verfolgen einen ähnlichen Zweck wie das schwedische Turnen. Der Gummistrang setzt der Bewegung einen allmählich wachsenden Widerstand entgegen und verlangt überdies beim Zurückgehen aus einer extremen Stellung eine allmählich nachlassende Kontraktion der bei der ersten Phase der Bewegung thätigen Muskelgruppe. Z. B. nehmen wir an, bei horizontaler Haltung der Arme würden dieselben aus der vorwärts gestreckten Haltung in die seitwärts gestreckte übergeführt, während die Hände einen Gummistrang erfassen. Dieselben Muskeln, welche die Streckung des Stranges veranlassen, werden sich bei der Auswärtsführung der Arme immer mehr und mehr zusammenziehen und bei der Rückwärtsführung muss diese Kontraktion allmählich nachlassen. Allerdings kann sich der Uebende diesem Einfluss dadurch entziehen, dass er schneller in die Grundstellung zurückkehrt. Wir werden den Gummistrang in seinen verschiedenen Modifikationen (er kann auch unter Fixierung des einen Endes mit Vorteil gebraucht werden) deshalb hauptsächlich da verwenden, wo es sich um die Uebung und Kräftigung einzelner Muskelgruppen handelt. Einen Ersatz des Gummistrangs sollte der sog. Brust-stärker von Largiadèr bilden. Die in Holzrinnen gleitenden Schnüre, die mit Gewichten belastet sind, können jedoch niemals den gleichmässig allmählich zunehmenden Zug eines Gummistranges nachahmen. Für Massenturnen sind zudem die Gewichte störend.

Digitized by Google

Der Stab in seinen Modifikationen, als einfacher Holzstab, Eisenstab, Kugelstab, ausziehbarer Stab, gestattet durch symmetrisches Anfassen mit den Händen einerseits eine symmetrische Haltung mit grösserer Leichtigkeit herzustellen, anderseits eine bessere Beurteilung der Haltung für die Aufsichtsperson. Ein nicht zu unterschätzender Vorteil ist auch der, dass bei kräftigem Erfassen und Hochhalten des Stabs die gleichmässige Streckung des Körpers mit viel grösserer Leichtigkeit zustande zu bringen ist, als ohne Zuhilfenahme desselben infolge von Mitbewegungen.

Beim ausziehbaren Turnstab sind dessen beide Hälften hülsenförmig über einen festen Kern geschoben und werden durch Federn nach Innen gezogen. Seine Hauptanwendung findet derselbe bei der Behandlung des runden Rückens.

Die Gerätübungen des deutschen Schulturnens verfolgen bekanntlich den Zweck, die Muskulatur vor grössere Aufgaben zu stellen dadurch, dass das Körpergewicht selbst als Widerstand für die Bewegung eingeschaltet wird, und zwar sind es häufiger die Arme, deren Aufgabe erhöht wird, als die untern Extremitäten. In zweiter Linie ist es aber auch die Schnelligkeit der Bewegungen, Treffsicherheit, Mut und Besonnenheit, welche dadurch geübt werden. Das Gerätturnen ist uns deshalb in manchen Fällen, ganz besonders für die Ausbildung der Thoraxmuskulatur von Wichtigkeit. In der Orthopädie kommen von den üblichen Schulgeräten hauptsächlich die horizontale Leiter, die Schweberinge, die parallelen Vertikalstangen zur Verwendung, zur Ausführung von Schwingübungen und Rumpfbeugungen. Es ist selbstverständlich, dass man der Gymnastik auch unter Zuhilfenahme der genannten Geräte ganz spezielle Aufgaben nicht übertragen kann; verfügen doch dieselben über keinerlei Vorrichtungen zur Fixierung

Digitized by Google

der deformen Glieder; es ist auch von sehr vielen erfahrenen Orthopäden darauf aufmerksam gemacht worden, dass man mit Gymnastik Deformitäten nicht heilen kann und dass die Bedeutung derselben für die Orthopädie vielfach missverstanden wurde. Da, wo es sich um lokale Einwirkungen auf die Form der Knochen oder auf die Funktion einzelner Gelenke handelt, bedürfen wir, sofern wir nicht mit manuellen Methoden zum Ziele kommen, technisch vollkommener Apparate, welche die Fixation der einzelnen Körperteile und die Modifikation der Bewegung gestatten, wie sie im folgenden Abschnitt geschildert werden.

Maschinelle Gymnastik.

In weit vollkommenerer und ausgedehnterer Weise als die eben besprochenen Gymnastikmethoden bieten uns die Apparate der modernen Medicomechanik Gelegenheit zur Durchführung orthopädischer Bewegungskuren. Man findet in der heute zu einer stattlichen Zahl angewachsenen Sammlung derselben die wesentlichen Behandlungsprinzipien, Funktionsübung, passives Redressement, Massage, Erschütterung verkörpert. Alle diese Apparate sind im Gegensatz zu den portativen stabile Apparate zur sitzungsweisen Benützung eingerichtet. Sie sind nach ihrer Anwendung Führungs-, Widerstands-, passive, Förderungs- und redressierende Bewegungsapparate, je nachdem sie sich vorzugsweise für die eine oder andere Art der Einwirkung eignen.

Die Führungsapparate dienen der Führung des Körpers, bezw. der sich aktiv bewegenden Extremität. Der Apparat macht die vom Kranken ausgeführte Bewegung mit, während der Körper sich am Apparate hält oder an demselben mehr oder weniger fixiert ist. Z. B. ist der in Fig. 165

Digitized by Google

und 166 dargestellte Rotationsapparat ein reiner Führungsapparat, wenn der Hebel, welcher den Widerstand gegen die Rotation vermittelt, ausgeschaltet ist. Aber auch fast alle andern genannten Apparatsysteme bergen das Prinzip der Führung in sich, wenn sie auch ausserdem noch andere Einwirkungen gestatten. Die Führung des Gelenks durch den Apparat kann natürlich nie ganz exakt dem normalen Gange des Gelenks folgen, sondern muss sich darauf beschränken, gewisse typische Bewegungen nachzuahmen, die Scharnierbewegung, die Rotation. In welcher Weise auch kompliziertere Bewegungen eingeführt worden sind, werden wir im speziellen Teil sehen. Die Führungsapparate dienen in erster Linie zur normalen Ausbildung des Gelenks.

Die Widerstandsapparate sollen der Bewegung des sich in seinen Bahnen bewegenden Körpers einen Widerstand entgegensetzen, der sich bei den meisten der heute vorhandenen Systeme dosieren lässt, eventuell während der Ausführung der Bewegung wechselt. Der Schöpfer der ersten grösseren Sammlung solcher Apparate ist Zander, nach ihm haben Thilo, Herz, Schulthess u. a. ähnliche Apparate konstruiert. Zander wollte die Leistung des Gymnasten beim schwedischen Turnen durch einen maschinellen, exakter abzumessenden Widerstand ersetzen. Im allgemeinen zeigt die Konstruktion der Apparate, dass die Erfinder sich mehr mit der Art des Widerstands, als mit der exakten Fixation der beteiligten Körperteile beschäftigten. So hat Zander den mit einem Laufgewicht belasteten Hebel der Bewegung als Hindernis entgegengesetzt und (s. Fig. 26) dadurch (im allgemeinen!) einen allmählich steigenden Widerstand eingeführt, Herz einen für jedes Gelenk in verschiedener Weise wachsenden und abnehmenden. Die für die Bewegungen der verschiedenen Gelenke charakteristischen Kurven (Gelenkmuskeldiagramme) wurden

Digitized by Google

von ihm experimentell festgestellt. Thilos Verdienst ist es, eine ganze Anzahl einfachster, improvisierter Einrichtungen für Widerstandsübungen angegeben zu haben. Die Widerstandsapparate



Fig. 26. Zander'scher Widerstandsapparat C 6.

leisten uns besonders gute Dienste bei der Ausbildung der Muskulatur im allgemeinen, oder einzelner Gruppen, aber auch zur Ausbildung der Knochen, bezw. zur Herausarbeitung bestimmter Formen.

Digitized by Google

Die sogenannten passiven Apparate sind Führungsapparate, welche mit dem fixierten Körperteil die intendierte Bewegung ausführen. Sie werden durch die Hand einer Hülfsperson, oder durch Maschinenkraft bewegt. Wiederum muss gesagt werden, dass die Fixation bei manchen dieser Apparate eine nur relative ist. Der Patient sitzt auf dem Apparat und hält sich mit den Armen, mit der Hand. Diese Apparate dienen uns hauptsächlich zur Mobilisierung von Gelenken und Gelenkskomplexen, sie dienen also der Ausführung des passiven Redressements. Ihre hauptsächlichste Anwendung finden sie in der Unfallpraxis und bei Störungen in der Zirkulation. Sie haben deshalb für orthopädische Kuren geringere Bedeutung als die folgende Gruppe der Förderungsapparate.

Diese stehen zwischen Widerstandsapparaten und passiven Apparaten, insofern als sie die, vom Patienten ausgeführte, aktive Bewegung weiter treiben. Ihr Typus ist der Pendelapparat. Ihre Konstruktion und Anwendung hat besonders durch Krukenberg eine weitgehende Ausbildung erlangt. Die Pendelapparate sind derart konstruiert, dass mit der, den bewegten Teil umfassenden Hülse ein Pendel in Verbindung gebracht wird (Fig. 27), dessen Achse mit derjenigen des menschlichen Gelenks zusammenfällt. Die Schwungkraft des Pendels führt nun den bewegten Teil immer ein Stück über die von ihm intentierte Bewegungsexkursion hinaus und versetzt das Gelenk durch Summierung der kleinen, aktiven Bewegungen in lebhafte, passive Bewegung.

Der Förderung einer Bewegung dienen auch die mit Schwungrädern kombinierten Apparate. So findet sich in der Zander'schen Sammlung u. a. ein Apparat zur Uebung der Armrotation von dieser Konstruktion. Nachdem der Patient das eine Rad mit dem Handgriff in Drehung versetzt hat,

Digitized by Google

schwingt es ein bedeutendes Stück über die intendierte Bewegung hinaus.

Als redressierende Bewegungsapparate bezeichnet man vollständig den Grundsätzen der funktionellen Orthopädie gemäss, solche, die die Deformität redressieren und in dieser Stellung Bewegungen auszuführen gestatten, oder solche, die das Redressement während der Bewegung zu stande bringen. Es liegt in der Natur der Sache, dass

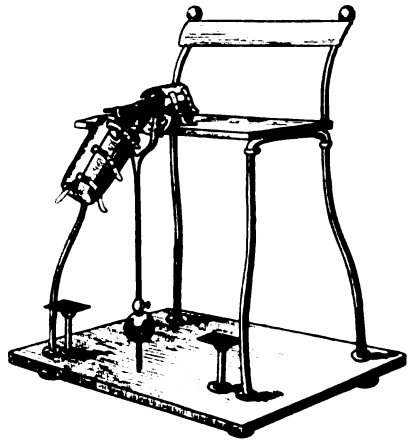

Fig. 27. Krukenberg'scher Pendelapparat. Kniependel. (Aus Krukenberg, mechan. Heilmethoden.)

diese Apparate viel bessere und exaktere Fixationsvorrichtungen besitzen müssen als die für Allgemeinwirkungen bestimmten Bewegungsapparate. Sie schliessen sich in dieser Beziehung also mehr an die Konstruktion der Pendelapparate an. Die bessern Fixationsvorrichtungen und neben ihnen die geforderte Mannigfaltigkeit der Einwirkungen bedingen ferner eine sehr weitgehende Verstellbarkeit der einzelnen Teile. Als Typus eines solchen Apparates nennen wir den Rotationsapparat für

Digitized by Google

Skoliosenbehandlung nach Schulthess (Fig. 165 und 166).

Für die Massage (Walkung) und Erschütterung besitzen wir ebenfalls eine Anzahl von Apparaten; während aber die Massage nicht durch Maschinen betrieben werden kann und der Hand vorbehalten werden muss, so ist umgekehrt die Erschütterung (Vibration) zu Heilzwecken vollständig Domäne der Medicomechanik geworden.

Aus den wenigen Bemerkungen geht hervor, dass mit Ausnahme der Vibrationsapparate fast alle aufgezählten Apparatsysteme gelegentlich für orthopädische Leiden Anwendung finden. Ganz besonders sind es Widerstandsapparate, redressierende Bewegungsapparate und gewisse Pendelapparate, die zur Behandlung der Deformitäten notwendig sind. Je mehr sich die Behandlungsmethode dem nähert, was wir oben als funktionelle Orthopädie bezeichnet haben, desto mehr Zeit muss aufgewendet und desto strenger individualisiert, desto mehr „gearbeitet" werden, wenn man einen dauernden Erfolg erzielen will. Die Uebungen müssen öfters, womöglich mehrmals am Tage und mit einem gewissen Kraftaufwand ausgeführt werden, damit sie den früher geschilderten Einflüssen, die einseitige Berufsarbeiten auf das Skelett haben, möglichst nahe kommen.

Wir haben noch nachzutragen, dass zum Zwecke einer allmählichen Mobilisierung eine Anzahl von Lagerungs- und Reduktionsapparaten angegeben worden ist, welche jedoch nicht unter die Gymnastikapparate rubriziert werden können, z. B. die sogenannten Detorsionsapparate für die Behandlung der Skoliose.

Operative Orthopädie.

Behufs schnellerer oder sicherer Erzielung einer notwendigen Gestalts- oder Funktionsverbesserung, zur Beseitigung eines auf anderm Wege schwer

Digitized by Google

oder nur mit unverhältnismässigem Zeitaufwand entfernbaren Funktionshindernisses, aber auch zum Ersatz einer ausgefallenen Funktion, der anders als auf operativem Wege nicht zu leisten wäre — sind die verschiedensten Massnahmen der operativen Chirurgie in die orthopädische Therapie eingeführt worden. Die Indikationsstellung für operative Eingriffe bei orthopädischen Leiden ist vielfach noch schwankend, von subjektivem Ermessen und persönlicher Erfahrung abhängig; immerhin besteht über eine Reihe der praktisch wichtigsten Fragen keine wesentliche Meinungsdifferenz mehr, wenigstens unter den chirurgisch geschulten Orthopäden. Als Beispiele seien angeführt: Beim kongenitalen Klumpfuss in den ersten Lebensjahren stehender Kinder werden heute allgemein eingreifende Operationen am Skelett vermieden, während umgekehrt erheblichere Verkürzungen der Achillessehne kaum mehr anders als operativ behandelt werden.

Sehr begreiflich ist es, dass die grossen Fortschritte in der Wundbehandlung und der chirurgischen Technik überhaupt mit der gesteigerten Sicherheit des Gelingens auch den Kreis für die Indikation operativer Eingriffe mächtig erweitert haben. Unter dem Schutze der trockenen Asepsis, die gerade für die operative Orthopädie eine wesentliche Errungenschaft darstellt, ist es jetzt möglich, kleinere und grössere Operationen unmittelbar mit redressierenden Dauerverbänden zu kombinieren und dadurch schnellere und vollständigere Resultate mit geringerer Belästigung des Patienten und unter Entfaltung eines einfachern Nachbehandlungs-Apparates zu erzielen, als dies früher der Fall war. Dadurch ist auch der operative Teil der Orthopädie immer mehr Gemeingut aller Chirurgie ausübenden Aerzte geworden und hat auch von dieser Seite vielfache Förderung empfangen.

Auf der andern Seite entscheiden nicht selten, zumal bei der vielfach ungenügenden öffentlichen

Digitized by Google

Fürsorge auf orthopädischem Gebiete, die sozialen Verhältnisse des Kranken, aber auch dessen Mangel an Intelligenz, Energie und Ausdauer zu Gunsten des schneller zum Ziele führenden oder von den genannten Faktoren weniger abhängigen operativen Verfahrens.

Man pflegt von jeher die hier in Frage kommenden Eingriffe in unblutige und blutige zu unterscheiden. Die erstern leiten über zu den durch die mehr oder weniger vielfache Wiederholung charakterisierten Prozeduren der mechanischen Behandlung. (Manipulationen, Traktionen, passive Bewegungen.) Von prinzipieller Bedeutung ist heute, wo wir den von uns angelegten Wunden einen den subkutanen ähnlichen Heilungsverlauf zu wahren wissen, die Einteilung in Operationen am Skelett und an den Weichteilen. Bei beiden kommen unblutige, d. h. subkutane und blutige oder offene Methoden zur Anwendung.

Operationen an den Weichteilen

haben entweder für sich allein schon einen gestalts- resp. funktionsverbessernden Effekt oder sie werden ausgeführt als Vorakt oder gleichzeitig mit einem Eingriff am Skelettsystem, seltener nach einem solchen.

Bei den unkomplizierten, zu orthopädischen Zwecken vorgenommenen Weichteiloperationen handelt es sich in der Regel um Trennung verkürzter Weichteilpartien: Haut, Fascien, Muskeln und Sehnen. Die primitivere Form des Vorgehens, einfache subkutane oder offene Durchtrennung des Verkürzten, erfordert fast immer eine Nachbehandlung mit Verbänden und Apparaten, um eine Wiedervereinigung der getrennten Partien zu verhindern und die Bildung einer möglichst breiten Zwischennarbe zu erstreben. Da letzterer die Tendenz innewohnt, die getrennten Flächen schliesslich wieder

Digitized by Google

linear zu vereinigen, passt diese Methode nur ausnahmsweise für selbständige Weichteiloperationen, wird aber häufig als Vorakt oder kombiniert mit Skelettoperationen verwendet.

Sicherer für den Effekt, eine bleibende Verlängerung des Verkürzten herbeizuführen, sind die plastischen Methoden, an der Haut schon längst geübt und neuerdings auch auf die tiefer gelegenen Weichteile übertragen, namentlich auf die Sehnen. Plastische Operationen an den letzteren dienen übrigens nicht bloss der Verlängerung, sondern gelegentlich auch der Verkürzung (z. B. beim pes calcaneus paralyticus).

Eine besondere Stellung nehmen die Sehnenplastiken ein, welche in Gestalt der sog. Sehnentransplantation eine gelähmte Sehne mit einem funktionierenden Muskel verbinden.

Operationen an der Haut allein sind hauptsächlich bei den kutanen Narben-Kontrakturen erforderlich. Es empfiehlt sich stets, die Trennung mit dem Messer, nicht durch Einreissen, vorzunehmen und zwar bis zur völligen Beseitigung der Spannung und alsdann durch Naht die querklaffende Wunde parallel zur Zugrichtung linear zu vereinigen. Eine vielfach geübte Methode ist, die Wunde V förmig anzulegen und in Gestalt eines Y zu vernähen. Da eine glatte prima reunio in narbigem Terrain nur ausnahmsweise erfolgt, so ist es besser, die Narbe zu exstirpieren, wo es angeht, und den Defekt im gedachten Sinne zu schliessen. Bei ausgedehnteren Defekten hat nur eine plastische Deckung derselben radikalen Erfolg. Diese hat entweder durch Thiersch'sche Hauttransplantationen oder Lappenverschiebung nach den Regeln der plastischen Chirurgie zu geschehen. Unter Umständen wird man sich gezwungen sehen, gestielte Lappen von andern passend gelegenen Körperregionen in den Defekt einzuheilen. Nachträgliche Schrumpfung des Lappens ist stets im Auge zu behalten und

Digitized by Google

durch geeignete mechanische Nachbehandlung zu bekämpfen.

Operationen an den Fascien beschlagen entweder dieselben allein oder gleichzeitig auch die Haut; meist handelt es sich um Schrumpfungsprozesse, vielfach um gleichzeitige Gelenks-Kontrakturen.

Auch hier handelt es sich ausschliesslich um Eingriffe mit dem Messer, die entweder subkutan mit dem Tenotom (s. u.) oder in offener Wunde vorgenommen werden. Die subkutane Fasciotomie wird durch Einschieben eines flachen, nicht spitzigen Tenotoms zwischen Haut und der gespannten Aponeurose und Durchschneidung der letzteren von aussen nach innen ausgeführt; die Trennung ist nur eine lineare und trifft meist nur die besonders gespannten Fascienstränge. (Beispiel: Durchschneidung der Fascia plantaris beim Pes varus.) Ebenso aber wie bei den kutanen Kontrakturen können wir in offener Wunde behufs radikaleren Vorgehens entweder die retrahierte Fascie exstirpieren (Beispiel: Operation der Dupuytren'schen Fingerkontraktur) oder durch Nahtverschiebung (V förmige Trennung und Y förmige Naht) die Verlängerung bewirken. Die Haut wird dabei im Zusammenhang mit der Fascie und im gleichen Sinne durchschnitten.

Operationen an den Muskeln und Sehnen werden von allen Weichteiloperationen am häufigsten gemacht und dienen hauptsächlich der Beseitigung von Kontrakturen, die in der Orthopädie ja eine grosse Rolle spielen.

Geringfügigere Muskelwiderstände kann man auf unblutige Weise sprengen, indem man in Narkose die gewaltsame Dehnung des Muskels durch eine dessen normaler Funktion entgegengesetzte Gelenkbewegung vornimmt. Das Verfahren ist nur anwendbar, wo lange Knochen als Hebel für unsere Hände dienen können, also vornehmlich

Digitized by Google

an den mittleren Abschnitten der Extremitäten; man hüte sich, den Hebel zu zerbrechen oder zu luxieren; bei sehr brüsker Gewaltanwendung in ungeeigneten Fällen kann der Muskel quer durch- oder eine Insertion mit dem Knochenansatz abreissen; solche Verletzungen begünstigen das Rezidivieren der Kontraktur. Wo das Resultat nicht ganz leicht erreicht wurde, ist Fixation in permanenter Dehnung des Muskels für kürzere Zeit geboten; unter allen Umständen aber muss dasselbe nachher durch Massage und Gymnastik gesichert werden. In schweren Fällen kommt man durch Verteilung der Operation auf verschiedene Akte, also etappenweise, besser zum Ziel.

Seltener sind wir in der Lage, statt der Hebelkraft zur gewaltsamen Dehnung verkürzter Muskeln die Traktion in der Längsachse des Muskels zu benutzen. So dehnen wir manuell oder mit Zugvorrichtungen die pelvicuralen Muskeln als Vorakt der Reposition der kongenitalen Hüftluxation. —

Meistens ist aber nicht der Muskel, sondern die Sehne das Objekt der Durchtrennung und in diesem Falle vollführen wir ausschliesslich, falls die allmähliche Dehnung keinen Erfolg verspricht, den Sehnenschnitt (Tenotomie) und nur an Muskeln, die keine Sehne haben oder wo diese unzugänglich, die Myotomie.

Die Teno- resp. Myotomie geschieht entweder subkutan oder offen. Obschon die Operation sehr viel ältern Datums (Roonhuysen 1670), verdanken wir Stromeyer ihre Einführung in die Orthopädie; er und Dieffenbach haben die subkutane Methode so ausgebildet, wie wir sie jetzt noch verwenden. Die offenen Sehnen- und überhaupt Weichteildurchschneidungen zu orthopädischen Zwecken sind ein Produkt der antiseptischen Aera; Volkmann empfahl sie zuerst für die Beseitigung des Schiefhalses; seither haben sie sich auch für

Digitized by Google

andere Kontrakturen eingebürgert, bei denen entweder möglichst radikales Vorgehen geboten (Torticollis musc.) oder Nebenverletzungen bei subkutaner Ausführung zu riskieren sind (n. peroneus b. musc. biceps fem.).



a. b. c. d.

Fig. 28.

a. Dieffenbach'sches Tenotom.
b. Spitzes Skalpell für den Hautstich.
c. Vorn stumpfes Tenotom nach Guérin.
d. Spitzes Tenotom nach Guérin.

Digitized by Google

Ist der zu trennende Muskel- oder Sehnenstrang gut zugänglich und sind Nebenverletzungen auch bei gründlichem Vorgehen nicht zu befürchten, so ist der subkutane Sehnen- und Muskelschnitt, wie auch die analoge Fascien-Operation (s. o.) immer noch das Normalverfahren für orthopädische Zwecke. Die Operation erfordert geringe Vorbereitung, um die kleine aseptisch angelegte und occludierte Stichwunde hat man sich kaum zu kümmern, kann anderweitige Redressements damit kombinieren oder vorausschicken und ist in keiner Weise in der sofortigen Anlegung eines orthopädischen Dauer- (z. B. Gips-) Verbands geniert.

Die Ausführung der subkutanen Tenotomie gestaltet sich etwas verschieden, je nachdem man den Sehnenschnitt von aussen nach innen oder von innen nach aussen vornimmt. Letzteres Verfahren wurde namentlich von Dieffenbach und Stromeyer ausgebildet, das erstere von französischen Autoren (J. Guérin). Wir machen heute von beiden früher miteinander konkurrierenden Methoden Gebrauch.

Zum Schnitte von innen nach aussen verwendet man das Dieffenbach'sche Tenotom (Fig. 28), ein schmalklingiges, sichelförmig gebogenes, spitzes Messer mit kräftigem Heft. Während der Operateur selbst oder ein Assistent die Sehne kräftig anspannt, wird die Spitze am Rande derselben durch die Haut gestochen, die Klinge flach hinter der Sehne durchgeführt, bis die Spitze am jenseitigen Rande unter der Haut fühlbar wird (Fig. 29), das Messer hierauf mit der Schneide nach vorn gegen die Sehne gedreht, in die Faust gefasst und unter Kontrolle des aussen aufgesetzten, gleichnamigen Daumens die Sehne durchschnitten, indem man, die Spitze beständig dicht unter der Haut, die Klinge in kurzen, sägenden Zügen zum Einstichspunkt zurückzieht und alsdann flach dreht, um beim Verlassen der Hautwunde diese nicht zu vergrössern (Fig. 30).

Digitized by Google

Die Trennung der Sehne erfolgt unter oft à distance hörbarem, krachendem Geräusch und zuletzt mit einem Ruck, auf den man gefasst sein muss, um nicht in diesem Moment die Haut zu perforieren. Die vollständige Durchtrennung der Sehne erkennt man an der sicht- und fühlbaren Delle zwischen den auseinanderweichenden Sehnenstümpfen. Schnell

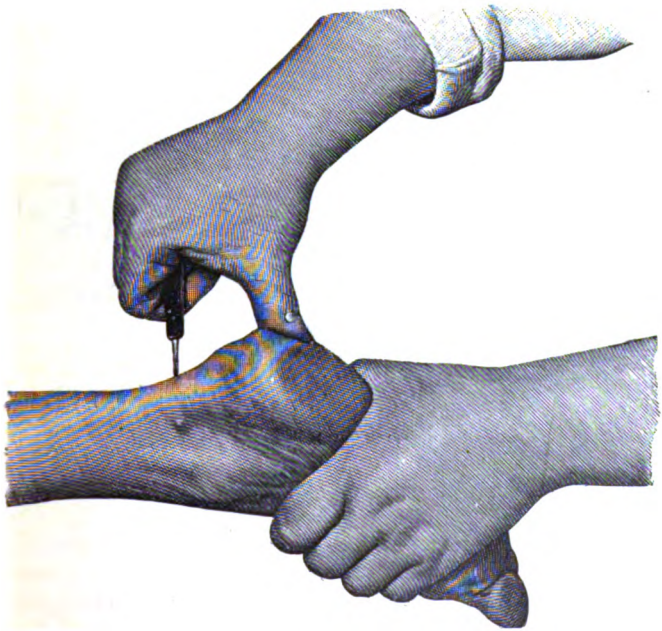

Fig. 29. Tenotomie von innen nach aussen, I. Akt. (Nach Zuckerkandl.)

wird nun mit zwei Fingern der andern Hand das etwas angesammelte Blut aus der Hautwunde gedrückt, ein bereit gehaltener antiseptischer Gazetampon auf den Stich gepresst und rasch, um einer Hämatombildung vorzubeugen, ein leicht komprimierender, dünner Verband angelegt.

Digitized by Google

In dieser Weise wird die Tenotomie seit Dieffenbach vorzugsweise an der Achillessehne, dem praktisch am häufigsten für diese Operation sich darbietenden Objekte, vollzogen. Selbstverständlich

Fig. 30.
Tenotomie von innen nach aussen, II. Akt.
(Nach Zuckerkandl.)

ist peinlichste Antisepsis oder noch besser Asepsis, welche auch dem Anfänger über die Gefahr einer durch Ungeschicklichkeit verschuldeten stärkeren Verletzung der Haut hinweghilft und auch gestattet, bei allfälliger unvollkommener Trennung der Sehne nochmals mit dem Messer einzugehen und das

Digitized by Google

Resultat zu vervollständigen. Man benutzt dazu besser ein vorn stumpfes Tenotom (s. Fig. 28c); manchmal auch lassen sich zurückgebliebene spannende Fasern einfach durchreissen. Nebenverletzungen sind bei korrekter Ausführung nicht möglich; man bleibe mit der Spitze beim Eingehen dicht hinter der Sehne, gerate aber nicht in dieselbe. Der Anfänger wird gut thun, beim Klumpfuss den Einstich immer am innern Rande der Achillessehne zu machen, um ganz sicher ein Anspiessen der Art. tibialis postica zu vermeiden; zu diesem Behufe muss der Patient für die Operation des linken Fusses auf den Bauch oder wenigstens auf die rechte Seite gedreht werden.

Der kleine Eingriff kann sehr gut mit Lokal-Anästhesie ausgeführt werden; doch ist bei Kindern und ängstlichen Personen die Allgemein-Narkose vorzuziehen. Einen störenden Einfluss im Sinne verringerter Muskelspannung hat dieselbe nicht, wie früher geglaubt wurde.

Der Sehnenschnitt von innen nach aussen verdient wegen seines gründlichen Effektes überall den Vorzug, wo oberflächlich liegende und bei Anspannung sich abhebende Sehnen ohne Gefahr von Nebenläsionen mit dem Messer umgangen werden können. Ausser der Achillo-Tenotomie kommen hierfür am häufigsten in Betracht diejenige des Kopfnickers (in leichtern Fällen), der Knieflexoren (excl. m. biceps!) des m. tibialis anticus und der Zehen-Extensoren.

Die Tenotomie von aussen nach innen wird da vorgenommen, wo ein Umgehen der Sehnen von innen her nicht thunlich oder wegen Nebenverletzungen nicht rätlich ist. Sie kann im Notfall bei einiger Uebung auch mit dem spitzen Tenotom (Fig. 28d) vollzogen werden, besser aber wählt man

Digitized by Google

dazu ein vorn abgestumpftes, gerades oder leicht konvexes (J. Guérin) (Fig. 28 c). Alsdann durchsticht man erst die Haut mit einem spitzen Skalpell (Fig. 28 b) an der Basis einer über der erschlafften Sehne erhobenen Hautfalte, führt das Guérin'sche Tenotom in den Stich ein und flach zwischen Haut und Sehne vorbei, dreht die Schneide gegen die letztere, spannt die Sehne nunmehr stark an und hebelt durch Andrücken der Schneide ohne stärkeres Verziehen derselben die Klinge allmählich hindurch. So ist man imstande, wenn der finale Ruck erfolgt, den Schnitt sofort zu parieren und ihn auf den gespannten Strang zu lokalisieren.

Die Durchschneidung von aussen nach innen kann an allen zugänglichen Sehnen ausgeführt werden, ist aber im ganzen schwieriger und involviert für den Anfänger viel mehr die Gefahr, entweder bei zu zaghaftem Vorgehen Reste stehen zu lassen oder bei zu brüskem tiefere Teile zu verletzen. Wir substituieren ihr heute, soweit es sich um Sehnen handelt, gewöhnlich die Durchschneidung in offener Wunde, wenn der Dieffenbachsche Sehnenschnitt nicht angängig ist. Am ehesten wird noch gelegentlich die Tenotomie der Poplitealsehne (excl. m. bisceps!) und der Adduktoren des Oberschenkels nach der zuletzt geschilderten Methode gemacht; für letztere, eigentlich mehr eine Myotomie, ist sie das Normalverfahren, wie auch für die subkutane Aponeurotomie (Fascia lata, palmaris, plantaris) s. o. Die Heilung der Tenotomiewunde erfolgt durch Hineinwachsen des die Sehnenstümpfe umgebenden Bindegewebes in das die Lücke erfüllende Extravasat unter Resorption des letzteren. So entsteht ein, die Stümpfe verbindender „Callus", der nach zirka 14 Tagen die Kontinuität der Sehne wieder herstellt. Die plastische Zwischensubstanz hat die Tendenz, sich zu retrahieren und eine lineare Narbe zu bilden, womit die Kontraktur sich wieder herstellt; dies muss durch die Nach-

Digitized by Google

behandlung verhindert werden. Ob, wenn diese gelingt, die Verlängerung durch Dehnung des Muskelbauches durch die sich linear kontrahierende Sehnennarbe (Stromeyer) bewirkt wird, oder durch Persistenz eines Einschaltestückes in der Sehne (Adams), ist wohl zu Gunsten der letzteren Annahme zu entscheiden: nach wiederholter Tenotomie der Achillessehne z. B. sieht man ein immer höheres Heraufrücken des Muskelbauches.

Gegenüber der auf der Stromeyer'schen Anschauung basierenden Gepflogenheit, die Bildung des Callus in der Kontrakturstellung abzuwarten und dann erst zu korrigieren, macht sich heute mehr und mehr die Ansicht geltend, es sei die definitive Stellungskorrektur unmittelbar an die Tenotomie anzuschliessen und durch den Verband zu fixieren. Wir haben ebensowenig wie Hoffa einen Nachteil davon gesehen. Erfordert die Korrektion der Deformität voraussichtlich ein ungewöhnlich starkes Auseinanderweichen der Sehnenstümpfe beim einfachen Sehnenschnitt, so macht man besser eine plastische Verlängerung (s. u.). —

Die subkutane Myotomie tritt in allen Fällen an Stelle der Tenotomie, wo der zu trennende Muskel entweder keine Sehne hat oder die letztere subkutan nicht mit dem Messer zu erreichen ist. Die Technik der Operation ist dieselbe wie bei der Tenotomie; die Durchschneidung erfolgt ausschliesslich von aussen nach innen unter starker, passiver Anspannung des Muskelstranges bis zum Verschwinden desselben. Das praktisch am häufigsten sich darbietende Objekt ist die Adduktorengruppe des Oberschenkels bei Kontrakturen und kongenitaler Luxation des Hüftgelenks. Die Nachbehandlung erfordert stark komprimierenden Verband zur Vermeidung grösserer Muskel-Hämatome; die Heilung erfolgt in der Regel unter Bildung einer

Digitized by Google

narbigen Zwischensubstanz, seltener durch Regeneration quergestreifter Muskelfasern.

Subkutane Bänderdurchschneidungen (Syndesmotomie) wurden früher beim Genu valgum (nach v. Langenbeck) und beim Klumpfuss gemacht; sie sind heute bei unsern veränderten ätiologischen Anschauungen verlassen und werden nur noch in offener Wunde in Kombination mit nachstehendem Verfahren ausgeführt.

Die offene Durchschneidung aller Weichteile, Haut, Fascie, Muskeln und Bänder ist bei schweren Kontrakuren, bei denen die sämtlichen genannten Komponenten gemeinsam sich der Kontraktur einer Deformität entgegen stellen, indiziert und in hohem Grade geeignet, die Beseitigung derselben zu erleichtern, selbst wenn diese auf Veränderungen des Skeletts beruht. Sie ermöglicht allein eine radikale Ausschaltung aller Weichteilwiderstände und dadurch wiederum in vielen Fällen eine Schonung des Skeletts vor verletzenden Eingriffen, die wir uns namentlich beim wachsenden Knochen immer auferlegen müssen.

Die Schwierigkeit, bei der subkutanen Operation des Caput obstipum alle successive sich präsentierenden, kontrahierten Muskel- und Fascienstränge mit dem Tenotom gründlich zu beseitigen, haben zuerst Volkmann dazu geführt, an Stelle der in schweren Fällen durchaus unzulänglichen Tenotomie die offene Durchschneidung zu setzen. Sie ist hier allgemein acceptiert. Sie bildet ferner einen integrierenden, mitunter den wesentlichsten Akt der bis vor kurzem vielfach geübten Phelps'schen Klumpfussoperation (s. spez. Teil); endlich erleichtert sie in hohem Grade die Beseitigung von Gelenkkontrakturen, sofern letztere durch narbige Schrumpfung der Weichteile bedingt oder damit kompliziert sind.

Die Operation geschieht nach Durchtrennung der Haut entweder successive präparatorisch (Caput

Digitized by Google

obstipum) unter alleiniger Schonung der Nerven und Gefässe (Kniekehle) oder durch Schnitt bis auf den Knochen (innerer Fussrand nach Phelps). Die Hautwunde wird entweder durch Naht geschlossen oder klaffend gelassen und der Heilung unter dem Blutschorf überantwortet, in jedem Falle aber der

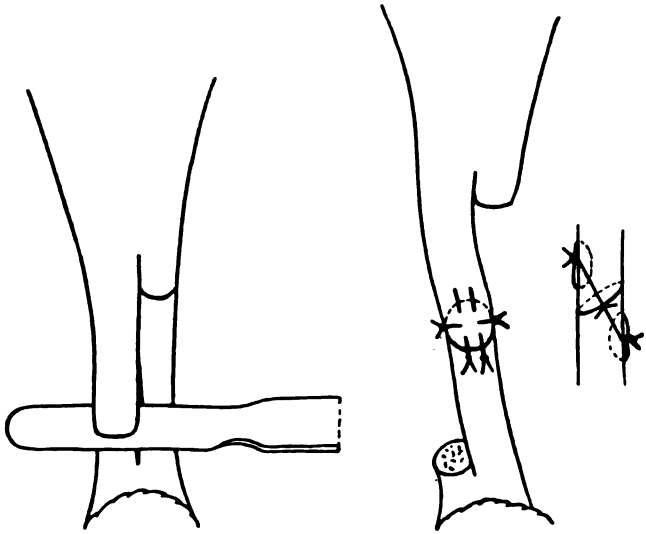

Fig. 31.

a. Plastische Verlängerung einer Sehne. (Anfrischung.)
b. Plastische Verlängerung einer Sehne. (Vereinigung.)
c. Profil der Naht.

Fixationsverband zur Beseitigung der Deformität sofort mit dem Wundverband kombiniert.

Die bisher besprochenen operativen Eingriffe an Muskeln und Sehnen bezwecken sämtlich die Durchtrennung verkürzter Gebilde. Dem durch eine geeignete mechanische Nachbehandlung beeinflussten Vernarbungsprozess wird dabei das

Digitized by Google

Weitere, d. h. die Ausheilung mit entsprechender Verlängerung anheim gestellt. Das Resultat ist somit durch die Operation allein nicht garantiert und Rezidive deshalb nicht selten. Für Fälle, wo neben der Beseitigung der Sehnenkontraktur kein anderweitig komplizierendes, z. B. vom Skelett ausgehendes Hindernis vorliegt (z. B. beim rein myogenen pes equinus, aber auch beim paralytischen), wenn das Klaffen der durchschnittenen Sehnenenden voraussichtlich ein übermässiges und die Wiedervereinigung derselben in Frage gestellt sein würde —

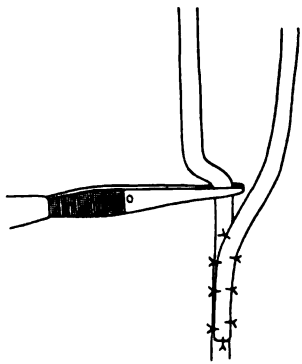

Fig. 32.
Sehnentransplantation.
Gänzliche
Funktionsübertragung.

empfiehlt sich sehr die von Bayer auf Grund der letztgenannten Erwägung zuerst ausgeführte plastische Verlängerung der Sehne. Diese wird durch einen längern Hautschnitt blossgelegt, isoliert, in der Länge von mehreren Centimetern längsgeschlitzt und von den so entstehenden zwei Sehnenhälften die eine hoch oben, die andere tief unten abgeschnitten (Fig. 31 a). Letzteres geschieht, um breitere Vereinigungsflächen zu gewinnen, am besten schief, in parallelen Ebenen. Die so gebildeten langen Sehnenzipfel werden durch feine Seidennähte miteinander vereinigt (Fig. 31 b und 31 c), und so eine erhebliche Verlängerung erzielt.

Digitized by Google

Wir haben durch dieses Vorgehen namentlich bei den Spitzfüssen der Spastiker mehrfach sehr gute und dauernde Resultate erzielt; die ursprünglich verdünnte Sehne gewinnt schon nach wenigen Wochen häufig wieder die normale Dicke, hypertrophiert mitunter sogar. Grundbedingung ist natürlich streng aseptische Heilung unter Vermeidung einer Verwachsung mit der Hautnarbe.

Gelegentlich erfordert der Heilzweck auch die Resektion eines Stückes aus der Kontinuität einer oder einiger Sehnen, sei es zur Verkürzung einer durch übermässige passive Inanspruch-

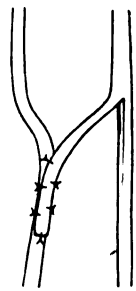

Fig. 33.
Funktionsteilung durch Ueberpflanzung eines abgetrennten Sehnenzipfels.
Paratendinöse Naht.

nahme gedehnten, gelähmten Sehne (pes calcan. paralyticus), oder zur Erschwerung einer straffen Wiedervereinigung nach der offenen Durchschneidung (Kniekehlen-Flexoren bei der spastischen Paralyse). Je nach der zu Grunde liegenden therapeutischen Absicht wird demnach im erstern Falle die Wiedervereinigung durch Tenorrhaphie angeschlossen oder im letztern unterlassen.

Endlich erübrigt noch die Besprechung einer in neuester Zeit den Orthopäden vielfach beschäftigenden und vielversprechenden Operation, der Sehnentransplantation. Nicoladoni hat zuerst in Ausführung der Idee, die Funktion eines gesunden Muskels auf einen gelähmten zu übertragen, bei einem paralytischen Hakenfuss die

Digitized by Google

zentralen Enden der mm. peronei mit dem peripheren Stumpf der gelähmten Achillessehne vernäht. Zu einer vielfacheren Anwendung und Erweiterung des Verfahrens haben dann u. a. besonders Drobnik und Vulpius durch zahlreiche Operationen beigetragen. Ein fast unerschöpfliches Kontingent dafür liefern die verschiedenen und in ihrer Kombination so wechselnden paralytischen Fussdeformitäten, bei denen es nicht selten gelingt, durch passende Funktionsübertragung Portativapparate entbehrlich zu machen oder wenigstens kompliziertere

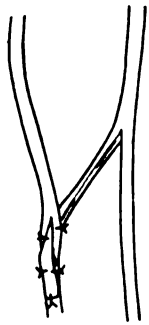

Fig. 34.
Funktionsteilung dito mit Durchflechtung.

durch einfache zu ersetzen. Aber auch bei Lähmungen des Quadriceps femoris (Transplantation des m. sartorius), Radialis-Paralyse und direkt nicht mehr reparabeln traumatischen Sehnenläsionen ist mit Erfolg operiert worden und der Indikationskreis offenbar noch der Erweiterung fähig. So hat Sonnenburg bei spastischer Paralyse die in den Sehnen gleichsam überschiessende Energie der Plantarflexoren durch Abspaltung (s. u.) teilweise auf die gelähmten Extensoren übergeleitet.

Die Sehne des kraftspendenden Muskels kann, falls dieser funktionell unwichtig, ganz durchtrennt und mit der gelähmten vereinigt werden (Funktionsübertragung, s. Fig. 32). Lieber vermeidet

Digitized by Google

man nach dem Vorgang von Drobnik den gänzlichen Ausfall des Kraftspenders und begnügt sich mit der Ueberpflanzung eines abgetrennten Sehnenzipfels (Funktionsteilung). (Fig. 33 bis 35.) Man hat ferner die Transplantation als aufsteigende oder absteigende unterschieden, je nachdem man entweder die gelähmte Sehne durchtrennt und an die gesunde geheftet hat, oder in umgekehrter Weise verfahren ist. Letzteres Vorgehen, also die absteigende Transplantation, ist empfehlenswerter.

Als generelle Regeln für die Sehnentransplantation hat die Erfahrung folgende ge-

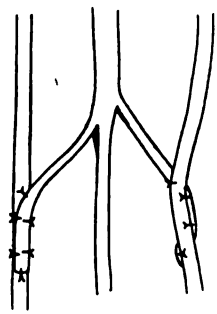

Fig. 35.
Funktionsteilung durch Ueberpflanzung zweier Sehnenzipfel, l. paratendinös, r. mit doppelter Durchflechtung.

zeitigt: die Sehnennaht selbst muss, um wirksam zu sein, unter starker Anspannung (s. Fig. 32) beider beteiligter Sehnen und möglichst im Sinne der bezweckten Funktion korrigierter Gelenkstellung ausgeführt werden. Sie steht somit unter starkem Zug, und es genügen für eine sichere Vereinigung die von den traumatischen Sehnennähten her geläufigen Nahtmethoden nicht, weder die einfache Vernähung der Querschnitte (Fig. 36), noch die Verknüpfung von eingelegten Fadenschlingen (Fig. 37). Es ist vielmehr in allen Fällen eine ausgiebige paratendinöse Naht (Häter)

Digitized by Google

anzustreben, entweder durch ergiebige Aufeinanderlagerung der Sehnen und Vereinigung mittelst hauptsächlich quer zum Faserverlauf gelegter Nähte, oder noch besser mit einfacher oder doppelter Durchflechtung (s. Fig. 32—35).

Um der Naht nicht zuviel zuzumuten, müssen allfällig hinderliche Deformitäten des Skeletts vor der Operation beseitigt werden und wird nach derselben ein in Entspannung fixierender Verband angelegt. Zur Naht kann man Katgut oder feine Seide verwenden; wir ziehen letztere vor. Im

Fig. 36. Sehnennaht.
Einfache Vernähung der Querschnitte.

Fig. 37. Sehnennaht.
Verknüpfung der Querschnitte durch Fadenschlingen.

übrigen ist die Technik einfach: Asepsis, Esmarchsche Blutleere, Bloslegung der in Betracht kommenden Sehnen durch grosse Längsschnitte, Durchziehen der abgespaltenen Sehne oder des zu verlagernden Sehnenteils durch einen unter der Fascie stumpf gebohrten Tunnel nach seinem Bestimmungsort, Sehnennaht, exakte Blutstillung, Fasciennaht, vollständiger Schluss der Hautwunde ohne Drainage, aseptischer und Gipsverband. Unter Umständen müssen gleichzeitig Sehnen oder Sehnenteile plastisch verlängert (s. o.) oder Sehnen mit dem Periost oder den Gelenkkapseln vernäht, für sie also gewisser-

Digitized by Google

massen neue Insertionen geschaffen werden (Lange).

Nach zirka 14 Tagen hat die sehr wichtige Nachbehandlung mit Aufhebung der Fixation zu beginnen. Massage, Uebungen, Elektrizität und Bäder sind für die Ausbildung der neu geschaffenen Muskelfunktion von grosser Wichtigkeit.

Nicht so leicht wie die Technik der Operation ist deren Kombination. Sie wechselt fast in jedem Falle und ist abhängig von der Lokalisation und dem Grade des Muskelausfalls und der gleichzeitig zu bekämpfenden Deformität. Besonders bei Kindern erfordert die Konstatierung der vorhandenen Muskelreste oft längeres Studium und Beobachtung; selbstverständlich sind Kinderlähmungen frischeren Datums nur dann ein Objekt der Sehnen-Transplantation, wenn trotz Behandlung der Zustand seit Jahren stationär geblieben ist.

Im Zweifel kann die Blosslegung der Muskelbäuche samt den Sehnen Aufschluss geben. Der normale Muskel zeigt sich dunkelrot, der durch Inaktivität atrophische rosarot, der ganz paralytische wachsgelb, seine Sehne verdünnt. Von den für jeden Fall individuell zu bestimmenden Kombinationen kommen bei den paralytischen Fussdeformitäten, dem weitaus häufigsten Objekte der Sehnenüberpflanzung, am meisten die folgenden vor:

Pes calcan. paralyt. Gastrocnemii gelähmt. Transplantation der beiden m. peronei oder Teile des peron. long. und des flex. dig. comm. longus auf die Achillessehne.

Pes valg. paralyt. Tibial. ant. und post. gelähmt. Transplantation des Ext. hall. long. oder eines Teils des Ext. comm. long. oder eines Peroneus auf den Tibial. ant. oder eines Teils der Achillessehne auf den Tibial. post.

Pes equino-var. paralyt. Peronei, eventuell auch die Extensoren gelähmt, in verschiedener

Digitized by Google

Weise. Transplantation des Tibial. ant. auf den Ext. dig. comm. long., eines Teils der Achillessehne auf die Peronei. — Dreiteilung der Achillessehne und Verpflanzung des äussern Zipfels auf die Peronei, des innern auf den Tibial. ant. und plastische Verlängerung des mittleren Zipfels. (Vulpius.) —

Die Erfahrung lehrt bis jetzt, dass bei richtiger Kombination und genügender Technik solche neu geschaffene Muskeln funktionieren, sogar vorher atrophiert gewesene, die Zirkulationsverhältnisse des Gliedes sich bessern, die Deformität unter Umständen wirksamer bekämpft wird, als durch Apparate. Weitergehende Hoffnungen, wie Ausbildung abgespaltener Muskeln zu Antagonisten und Aenderungen der Koordination, in dem Sinne, dass vorher synergetische Muskeln nach Verpflanzung antagonistisch funktionieren, haben sich bis jetzt nicht mit Sicherheit erfüllt.

Operationen an Knochen und Gelenken.

Die Eingriffe am Skelett selbst erfordern, abgesehen von den zur Blosslegung des Operationsobjektes erforderlichen Weichteiltrennungen, häufig als Vorakt eine der vorstehend aufgezählten Operationen; seltener wird eine solche nachträglich angeschlossen.

Auch hier können wir wieder, insofern das Kriterium der offenen Wunde dafür entscheidend ist, blutige und unblutige Massnahmen unterscheiden. In diesem Sinne unblutig vollziehen wir mit der Hand oder unter Zuhilfenahme von maschinellen Hülfsvorrichtungen die gewaltsame Sprengung versteifter Gelenke (Brisement forcé) und das Zerbrechen verkrümmter Knochen (Osteoklasie).

Das Brisement forcé (v. Langenbeck) geschieht entweder in der Absicht, einem ankylosierten Gelenk die Beweglichkeit wiederzugeben, oder, was in praxi häufiger, dem in falscher, die Funktion

Digitized by Google

hindernder Stellung steifgewordenen Gelenke eine die Deformität beseitigende und für den Gebrauch vorteilhaftere Position zu verschaffen. Sofern dies durch einen einmaligen Akt geschieht, wobei bindegewebige Verwachsungen der Gelenkkapseln, Bänder und Gelenkflächen zerrissen, mitunter sogar Knochenbrücken durchgebrochen und Epiphysen infrangiert werden, wohnt dem Eingriff durchaus der Charakter einer Operation inne. Nicht selten wird der Akt aber auch gradatim („in Etappen") vorgenommen und es verwischt sich dabei je nach der Art des Vorgehens mehr oder weniger der Unterschied gegenüber den manuell oder durch Apparate und Verbände allmählich erzielten Stellungsveränderungen.

Das Brisement erfolgt in tiefer, bis zu völliger Muskelerschlaffung ausgedehnter Narkose. Unter exakter Fixation des zentralwärts gelegenen Gliedabschnittes durch Assistentenhände oder Fixationsvorrichtungen ergreift der Operateur den peripheren Abschnitt nahe am Gelenk, um mit kurzem Hebel zu arbeiten und Kontinuitätsfraktur des Knochens zu vermeiden — und intendiert je nach dem Grade der sich manifestierenden Widerstände bald leichtere, bald energischere Gelenkbewegungen im Sinne der zu erstrebenden Korrektur; oft trägt im Anfang eine Aktion im Sinne einer Vermehrung der bestehenden Kontraktur mehr zur Mobilisierung bei, als die direkte Bekämpfung. Zweckmässig und vorsichtig ist es, die Hebelbewegungen unter gleichzeitiger Traktion in der Achse des Hebels auszuführen, niemals ruckweise zu arbeiten und stets die aufgewendete Kraft genau zu beherrschen. Ein krachendes Geräusch giebt im Falle des Gelingens neben der Stellungsveränderung von der Erreichung des Resultates Kunde. Dasselbe muss unter allen Umständen zunächst durch einen noch in der Narkose angelegten, starken Gipsverband in der korrigierten Stellung gesichert werden.

Digitized by Google

Die Nachbehandlung ist eine verschiedene, je nach der Absicht, welche das Brisement verfolgte. Erstrebt man ein bewegliches Gelenk, was nur unter günstigen Verhältnissen und grosser Ausdauer seitens des Behandelten gelingt, so muss schon nach 8 — 14 Tagen der Verband abnehmbar gemacht und durch Massage, passive (anfangs recht schmerzhafte) Bewegungen, später aktive Gymnastik und Tragen eines artikulierten Verbandes oder Apparates für Ausbildung der Beweglichkeit gesorgt werden. Verzichtet man von vornherein auf die letztere, so ist es nach Ablauf der ersten durch Hochlagerung, Eis und Opiate zu bekämpfenden Reaktion nur nötig, durch genügend langes Tragen von Verbänden oder Apparaten, welche ein baldiges teilweises Funktionieren des Gliedes (Gehverband!) gestatten, den Eintritt eines Rezidivs zu verhüten.

Das Brisement forcé, namentlich der grössern Gelenke, ist selbst bei korrekter Ausführung nicht ohne Gefahren. Abgesehen von Frakturen, Luxationen, Nerven- und Gefässläsionen bei roher Ausführung oder Anwendung in ungeeigneten Fällen hat man das Wiederaufflammen der zu Grunde liegenden Affektion (Tuberkulose, infektiöse Osteomyelitis) zu besorgen, und es schützt mitunter selbst ein Zeitraum von Jahren nach scheinbarem Ablauf der entzündlichen Erscheinungen nicht absolut vor derartigen unliebsamen und den Erfolg natürlich ganz in Frage stellenden Ereignissen.

Auf Todesfälle durch Fettembolie hat in neuester Zeit Payr hingewiessen und besonders auf die diesbezügliche Gefahr bei erweichten Knochen mit bedeutendem Fettgehalt aufmerksam gemacht.

Das Zerbrechen der Knochen (Osteoclasis) zum Zwecke der Gestalts- oder Funktionsverbesserung wurzelt mit seinen Anfängen in den zum Teil uralten Methoden des Wiederbrechens deform geheilter Frakturen oder der gewaltsamen Beseitigung des Pott'schen Buckels. In der heutigen

Digitized by Google

Orthopädie sind ausser diesen hauptsächlich die rhachitischen Verkrümmungen der Diaphysen, aber auch die Gelenkenden bei gewissen Deformitäten und endlich die Ankylosen bezw. Synostosen der Gelenke das Objekt der Osteoklasie.

Die Fraktur wird entweder durch Händekraft erzeugt, indem man den verkrümmten Knochen mit beiden Händen erfasst und ihn über die Daumen

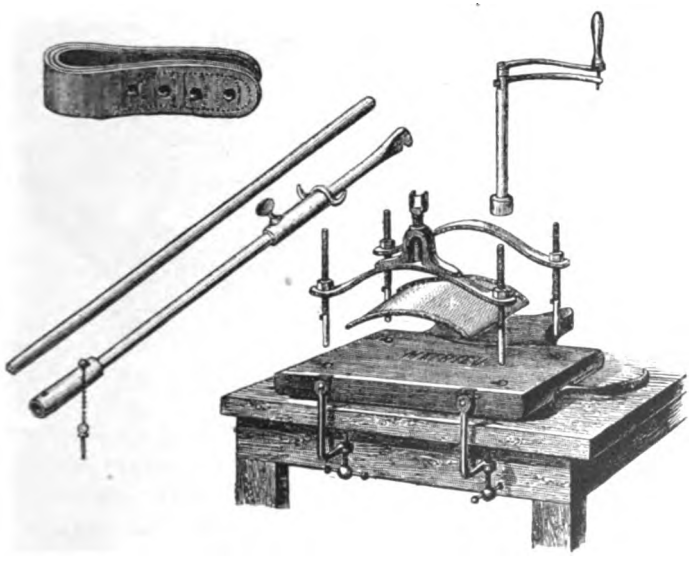

Fig. 38. Osteoklast von Robin.

oder das Knie zerbricht (zweiarmiger Hebel) oder indem man den Abschnitt oberhalb der anzulegenden Bruchstelle fixiert oder fixieren lässt, und den Bruch durch Abknicken, z. B. über die Tischkante, bewirkt. (Anwendung des einarmigen Hebels.)

Manuell kann man nur weiche Knochen und nur an für das Fassen günstig gelegenen Stellen

Digitized by Google

frakturieren; die Bruchstelle lässt sich nicht immer in gewünschter Weise lokalisieren; mitunter erfolgt die Fraktur an anderer als der gewollten Stelle und in Gestalt eines Schief- oder Splitterbruches.

Fig. 39. Osteoklast von Robin.
Anwendung für Genu valgum.

Bei sklerosierten Knochen, z. B. nach abgelaufener Rhachitis, versagt die stärkste Händekraft.

Man hat deshalb schon längst Maschinen zu Hülfe genommen, die gestatten sollten, grössere Kraft unter genauerer Lokalisation zu entwickeln,

Digitized by Google

Die alten „Dysmorphosteopalinklasten“ zum Zerbrechen schlecht geheilter Frakturen sind, da sie keine Weichteilschonung kannten, längst ausser Gebrauch. Dafür hat die moderne Technik verschiedene Osteoklasten konstruiert, welche diesen Fehler vermeiden und dabei sehr präzis und mit grosser Kraft arbeiten.

Der Apparat von Rizzoli, eine tourniquetartige Vorrichtung, wirkt durch Schraubendruck nach dem Prinzip des zweiarmigen Hebels; Weichteilquetschung ist dabei nicht ausgeschlossen; er



Fig. 40. Osteoklast von Lorenz.

war bis vor kurzem unter den Chirurgen viel verbreitet.

Einen wesentlichen Fortschritt ihm gegenüber stellen die heute bei den Orthopäden allgemein gebräuchlichen Osteoklasten von Robin und besonders der von Lorenz dar. Beide arbeiten nach dem Prinzip des einarmigen Hebels; ersterer (Fig. 38 und 39) durch das Emporheben eines Stangenhebels, letzterer (Fig. 40 und 41) durch den Zug einer Hebelschraube.

Digitized by Google

Fig. 41.

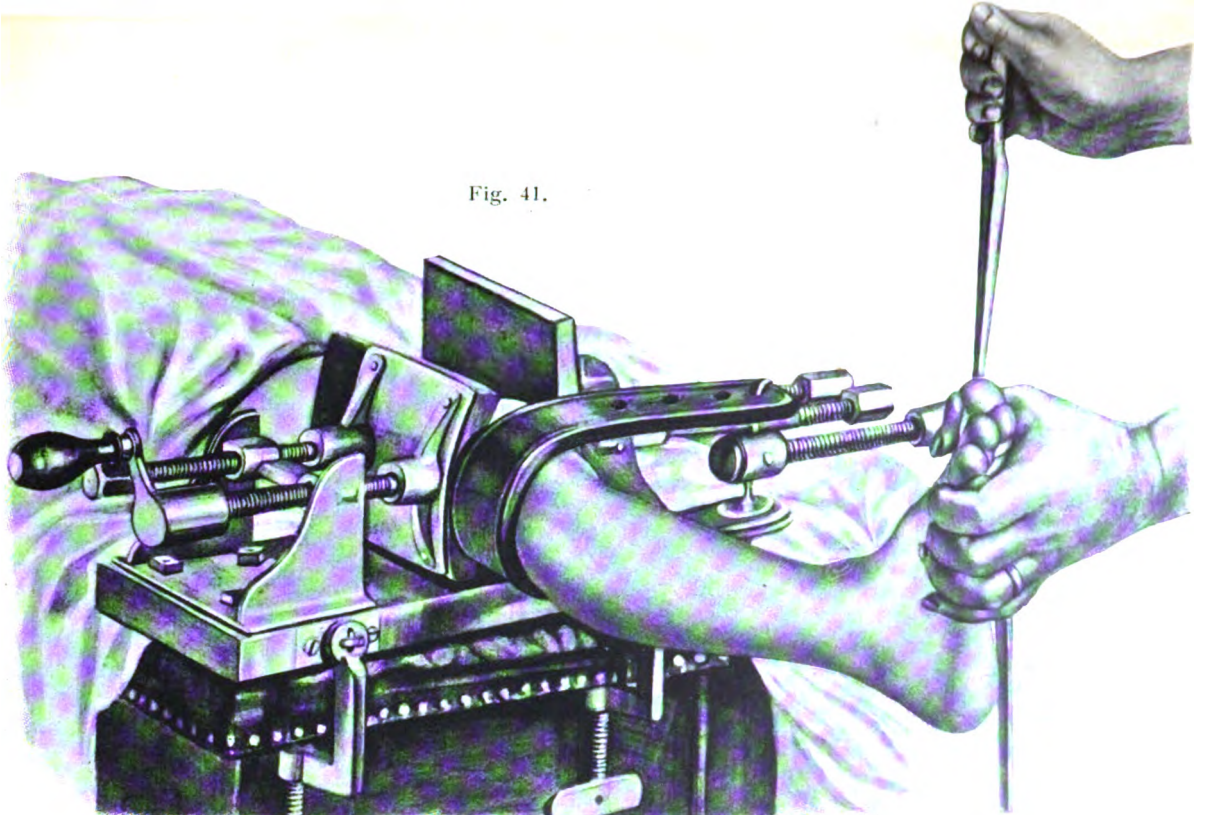

Digitized by Google

Fig. 41. Osteoklast von Lorenz.
Anwendung für Genu valgum.

Wir ziehen das Instrument von Lorenz vor. Dasselbe schont bei richtiger Anwendung die Weichteile vollkommen (zwischen die breiten Fixationsplatten und das Glied kommen dicke Weichgummiplatten), die Lokalisation des Bruchs ist eine sehr exakte, und dieser erfolgt ohne jede physische Anstrengung des Operateurs stets in der Richtung der Deformität, diese sofort direkt beseitigend, während der Robin'sche, wie Lorenz hervorhebt, nur in antero-posterioser Richtung bricht, seitliche Deviationen daher, z. B. bei der suprakondylären Osteoklasie des genu valgum, nachträglich noch für sich korrigiert werden müssen. Dies ist nicht immer leicht, da die Osteoklasie eingekeilte Frakturen mit geringer oder fehlender Zerreissung des Periosts setzt.

Endlich kann der Apparat für die verschiedensten Gliedabschnitte mit alleiniger Ausnahme des Hüft- und Schultergelenks verwendet werden, namentlich auch beim Klumpfuss. Seine neueste Modifikation gestattet Umstellung desselben Instrumentes für rechts und links.

Vermöge seiner schonenden Wirkung, die fast spielend und nach Bedürfnis sehr allmählich eine formidable und dabei genau dosierte und lokalisierte Kraft entfaltet, findet aber der Lorenz'sche „Osteoklast-Redresseur" nach dem Vorgang seines Erfinders eine noch viel allgemeinere Verwendung für das sogen. „modellierende intraartikuläre Redressement". Wie Lorenz gezeigt und die Erfahrung bei jugendlichen Individuen durchaus bestätigt hat, ist es in der Regel nicht nötig, bei Gelenkdeformitäten (z. B. genu valg. rhachit. und adolesc.) eine Fraktur im Sinne der Osteotomie resp. Osteoklasie anzustreben. Eine langsamere, durch Pausen unterbrochene Anwendung

Digitized by Google

desselben Apparats, immerhin aber in einem Akt und in tiefer Narkose, gestattet durch blosse Dehnung der Bänder, ohne Ruptur derselben oder Verletzung der Epiphysen, selbst erhebliche Deformitäten zu korrigieren oder noch besser überzukorrigieren. Das Resultat muss in einem Akte erreicht, durch einen sofort angelegten Gipsverband fixiert und durch eine nachfolgende Behandlung mit Gehverbänden oder Schienenapparaten konserviert werden, wie dies auch die Nachbehandlung der eigentlichen Osteoklasie zu sein pflegt, die sich nicht wesentlich von der Frakturbehandlung unterscheidet.

Die Osteoklasie eignet sich nur für das jugendliche Skelett bis ins zweite Altersdezennium. Bei den starken, unelastischen Knochen Erwachsener oder ausgesprochener Sklerose der Knochen rhachitisch gewesener Adolescenten erzeugt sie häufig Schief- und Splitterbrüche und beträchtlichere Druckläsionen; auch ist die Gefahr einer Hautperforation bei dem erforderlichen vermehrten Kraftaufwande grösser.

Hier tritt die Osteotomie in ihre, seit Beginn der antiseptischen Aera unbestrittenen Rechte. Sie kann, was umgekehrt, wie eben bemerkt, nicht der Fall, für die Osteoklasie eintreten, falls man nicht über das zu letzterer benötigte Instrumentarium verfügt und wenn alle Garantien für strenge Asepsis erfüllt sind.

Schon in vorantiseptischer Zeit sind die ersten Osteotomien von Mayer und Rhea Barton ausgeführt worden; dann lehrte v. Langenbeck die der subkutanen Tenotomie analoge Operation mit der Stichsäge von einer kleinen Wunde aus. Seitdem uns die Asepsis der Sorge um den Wundverlauf überhoben hat, ist ausschliesslich der Meissel in Gebrauch gekommen.

Unter Esmarch'scher Blutleere werden die Weichteile womöglich auf der Konvexität der

Digitized by Google

Krümmung durchschnitten, das Periost für die Einführung eines breiten Meissels hinreichend längs geschlitzt und etwas zurückgelagert. Als Meissel

Fig. 42. Osteotomiemeissel nach Mac Ewen.

werden vielfach einfache Bildhauermeissel gebraucht. Sehr praktisch sind die von Mac Ewen angegebenen (Fig. 42) mit einer Skala auf der schmalen Kante; der Ungeübte kann sich vor unerwünschtem, zu

Digitized by Google

tiefem Eindringen durch die von Mathieu hinzugefügte Stellvorrichtung (Fig. 43) bewahren. Die rascheste und glatteste Trennung erzielt man mit breitem Meissel; man thut gut, die Durchmeisslung nicht komplett zu machen und den Rest von Hand durchzubrechen, während man die Wunde mit einer aseptischen Kompresse bedeckt. Nach vorgenommener Korrektur wird die Wunde nicht oder nur partiell genäht und über den aseptischen Verband ein Gipsverband angelegt, der bis zur Konsolidation liegen bleibt und eventuell zum Wundverband gefenstert wird.



Fig. 43. Osteotomiemeissel und Hammer nebst Stellvorrichtung nach Mathieu.

Statt der queren Osteotomie kann in Fällen, wo neben der Beseitigung der Deformität eine Verlängerung bezweckt wird, die Trennung longitudinal oder schief gemacht werden (Ollier). Die getrennten Fragmente werden dann der Länge nach aneinander verzogen (Fig. 44).

Man pflegte früher häufig die Osteotomie keilförmig zu gestalten, d. h. unter Herausnahme eines mit der Basis nach dem Scheitel der Verkrümmung sehenden Keils. Die Erfahrung hat gezeigt, dass dies eine meist überflüssige Komplikation der Operation ist. Tritt nach der linearen Osteotomie ein Klaffen der Kontaktflächen ein, so

Digitized by Google

schliesst sich die Lücke von selbst durch Kallusbildung und rekonstruiert sich die Kontinuität des Knochens unter dem Einfluss der Transformation in ähnlicher Weise wie bei den Frakturen.

Nur bei übermässigem Wachstum eines der Doppelknochen am Vorderarm oder Unterschenkel kann eine derartige Kontinuitätsresektion unter Entnahme eines Stückes aus der Diaphyse etwa indiziert sein (Güterbock).

Dagegen sind an den Gelenken, sofern Ankylosen bei gleichzeitiger hochgradiger Verkrümmung

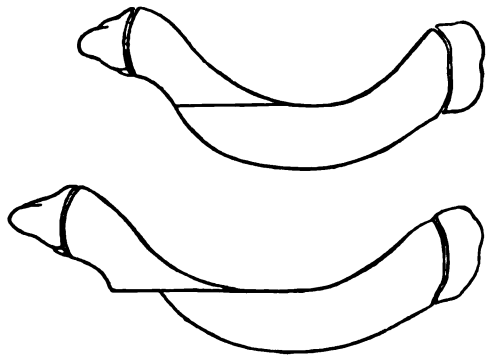

Fig. 44.
Osteotomie mit Längsverziehung nach Ollier.

bestehen, eigentliche Resektionen erforderlich. Die Technik dieser Operationen ist im ganzen dieselbe wie bei den gewöhnlichen chirurgischen Eingriffen dieser Art, wenigstens was die Blosslegung der Gelenkenden betrifft. Die Beseitigung der Deformität wird, bei Kindern unter Schonung der Epiphysenlinien, durch Heraussägen oder Ausmeisseln eines entsprechend berechneten Keils erzielt (Fig. 45). Zur Vermeidung stärkerer Verkürzung hat Helferich die bogenförmige Resektion bei winkligen Kniegelenks-Ankylosen em-

Digitized by Google

pfohlen (Fig. 46). Dadurch wird weniger Knochen geopfert, die Operation ist aber schwieriger.

Einige seltenere, oder für ganz spezielle Zwecke bestimmte orthopädische Operationen (Chondrektomie, Pfannenbildung am Hüftgelenk, Exstirpation einzelner Tarsalknochen) werden im speziellen Teil noch erwähnt werden.

Dagegen bedarf noch ein Verfahren der Besprechung, welches in der Absicht geübt wird, gelähmte und durch ihre Haltlosigkeit die Funktion der

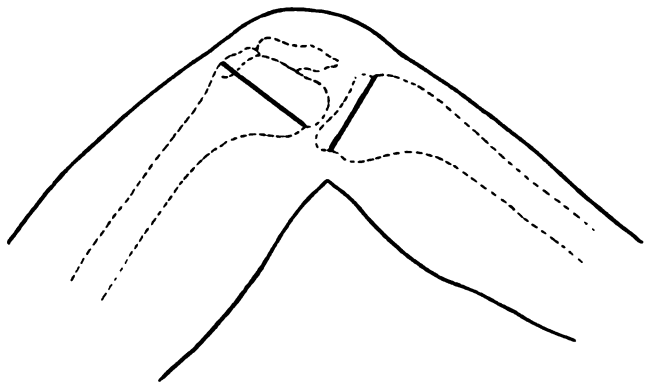

Fig. 45. Keilförmige Resektion des Kniegelenks.

Extremität behindernde Gelenke künstlich zu versteifen. Es ist dies die Arthrodese. Sie ist insofern eine segensreiche Operation, als sie, ihr Gelingen vorausgesetzt, das lebenslängliche Tragen kostspieliger Apparate entbehrlich macht oder wenigstens deren Vereinfachung ermöglicht. Nicht zu vergessen ist aber, dass sie eine verstümmelnde Operation ist, indem sie das Gelenk für alle Zeit vernichtet; ihre Anwendung ist also nur gestattet bei Zuständen von durchaus zweifelloser Unheilbarkeit. Paralytische Schlottergelenke und paralytische Kontrakturen dürfen nur nach jahrelanger Persistenz bei gänzlich erfolgloser anderweitiger Behandlung

Digitized by Google

mittelst Anthrodese in Angriff genommen werden. Namentlich gilt dies für die Poliomyelitis anterior, deren Lähmungen mitunter nach mehrjährigem Bestehen noch eines teilweisen Rückganges fähig sind. Ausserdem ist die Operation bei Arthritis deformans und progressiver Muskelatrophie empfohlen worden. Zuerst machte sie Albert (1878) bei angeborenem Defekt der Tibia, durch Einpflanzung der Fibula in die Fossa intercondylica femoris; v. Lesser zuerst beim paralytischen Klumpfuss, der

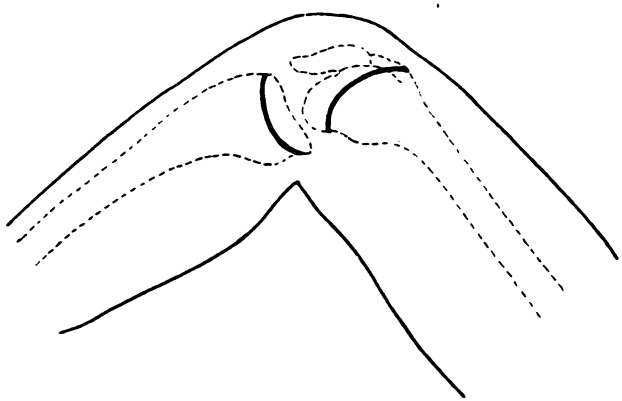

Fig. 46. Bogenförmige Resektion des Kniegelenks.

häufigsten praktisch in Betracht kommenden Indikation. Ausgeführt wurde sie schon an allen Gelenken der obern und untern Extremität.

Die Hauptschwierigkeit für das Gelingen bildet das Erreichen einer Synostose der Gelenkenden. Die paralytischen Gelenke mit ihren reduzierten Ernährungsverhältnissen haben im ganzen geringe Neigung dazu; oft muss man sich mit einer fibrösen Ankylose zufrieden geben und erreicht nicht selten nicht einmal diese. Die verschiedensten Vorschläge sind gemacht worden, um diese Klippe zu umgehen: absichtliche Erzeugung von Eiterung,

Digitized by Google

Ausfüllung des Gelenks mit Knochenspähnen und Glaswolle, Naht der Gelenkenden mit Silberdraht, Einschlagen von Stahlnägeln und Elfenbeinstiften.

Grundbedingung ist eine möglichst vollständige und tiefgehende Anfrischung der Knorpelflächen; nach unserer Erfahrung genügt sie am Fuss- und Kniegelenk. Die betreffenden Gelenke werden unter Esmarch'scher Blutleere mit einem möglichst einfachen, wenig verletzenden Resektionsschnitt, das Fussgelenk am besten mit dem Kocher'schen eröffnet, mit Messer und scharfem Löffel die Knorpeloberfläche total abgetragen, die Gelenkenden (am Fussgelenk meist unnötig) durch Nagelung aneinander fixiert, die Weichteilwunde teilweise genäht und der Heilung unter dem Blutschorf überlassen; Füllung des Gelenks mit Blut ist erwünscht. Natürlich strengste Asepsis. Ueber den Wundverband wird sofort ein die Stellung (beim Fussgelenk rechtwinklig, beim Knie gerade) garantierender Gipsverband angelegt. Diese Fixation muss mindestens ein halbes Jahr mit Kontentiv-Verbänden, welche nach erfolgter Wundheilung den Gebrauch des Gliedes erlauben (Gehverband) fortgesetzt werden; die Ankylose kommt oft sehr langsam und spät noch zu stande.

Je nach den Verhältnissen nimmt man gleichzeitig mit der Arthrodese das Redressement allfälliger Kontrakturen, Tenotomien u. dgl. vor.

Will sich keine Ankylose entwickeln, so kann man versuchen, nach der Empfehlung von Hoffa die Knochenproduktion durch Bepinseln mit Jodtinktur in Kombination mit der Anwendung der Bierschen Stauungshyperämie (Helferich) anzuregen.

Portativapparate und Verbände.

Es liegt in der Natur der Sache, dass von alters her Versuche gemacht wurden, alle möglichen mechanischen Einwirkungen auf die orthopädischen

Digitized by Google

Leiden in Apparaten zur Anwendung zu bringen, welche dem Körper angepasst wurden und welche ihn in seiner Ortsbewegung nicht hinderten. Einzelne derselben sind gerade dazu bestimmt, die Orts- oder andern Bewegungen möglich zu machen, welche infolge des Leidens ausgefallen waren. Wir sehen deshalb sowohl die Fixation von Gelenken oder Gelenkskomplexen, als die Ueberführung der Körperteile in normale Stellung, oder das allmähliche Redressement, oder endlich den Ersatz ausgefallener Bewegungen in der Behandlung mit Portativapparaten verwirklicht. Während es nun verhältnismässig einfach ist, für gewisse, gut zugängliche Körperteile fixierende Apparate und Verbände herzustellen, so wächst die Schwierigkeit der Aufgabe um so mehr, je mehr den natürlichen Bewegungsgesetzen des Körpers Rechnung getragen werden soll. Ganz besondere Schwierigkeiten haben von jeher den Erfindern von Apparaten diejenigen gemacht, welche den Prinzipien der funktionellen Orthopädie gemäss, die Körperteile während der Bewegung aus der fehlerhaften in die Normalstellung zurückführen sollten. Man kann sagen, dass im allgemeinen diese Versuche nicht von Erfolg begleitet waren.

Grundbedingung für die Applikation eines Portativapparates bleibt die exakte Anpassung desselben an den Körper, unter Berücksichtigung des Widerstandes, bezw. der Nachgiebigkeit der Weichteile. Der Apparat darf nicht schmerzhaft drücken, muss möglichst wenig Zirkulationsstörungen verursachen und doch exakt anliegen. Das gilt für die allereinfachsten wie für die komplizierteren, mit Gelenken versehenen, ein oder mehrere Gelenke überspringenden Apparate. Die Methode, einen Gipsabguss herzustellen und auf denselben einen Apparat anzupassen, muss deshalb als eine sehr unvollkommene bezeichnet werden, eben weil sie jenen Widerstand nicht

Digitized by Google

berücksichtigt. Der Gipsabguss ist nur dann brauchbar, und auch dann nur bedingt, wenn bei der Herstellung desselben diejenigen Stellen besonders gepresst werden, auf welchen erfahrungsgemäss der Druck des Apparats sich in höherem Masse geltend machen muss (Lange). Dieses Moment ist es, welches die Herstellung von Portativapparaten ganz besonders zu einer schwierigen Aufgabe gestaltet, in welcher der Beobachtungsgabe und dem mechanischen Talente des Mechanikers ein grosser Spielraum gelassen ist. Daraus erklären sich auch zum Teil die verhältnismässig grossen Differenzen in dem technischen Können der verschiedenen orthopädischen Aerzte und Mechaniker. Die Fixation hat ferner die Richtung zu berücksichtigen, in welcher der Apparat hauptsächlich Widerstand zu leisten hat, er muss sich zu diesem Zweck an den einzelnen Körperteilen hauptsächlich an denjenigen Punkten halten, an denen das Skelett mehr oder weniger deutlich unter der Haut zu Tage tritt. Stets soll aber darauf Bedacht genommen werden, jede Pressung auf eine möglichst grosse Fläche zu verteilen. Die Fixation wird technisch dadurch erreicht, dass entweder ein verhältnismässig unnachgiebiger Stoff, Leder, Celluloid etc., oder starke Leinwand mit einem Stahlgerippe dem Körper angepasst wird in der Form einer Hülse oder eines Ringes. So verwenden wir für Apparate der Hüftgegend einen Stahlreifen mit Leder gepolstert, oder eine umfangreiche Ledereinfassung, für die Extremitäten Lederhülsen mit zweiseitigen Stahlschienen, oder Stahlschienen mit gepolsterten Stahlringen, für den Rumpf korsettähnliche Bekleidungen aus Stoff, Leder, Celluloid, verstärkt durch Stahlschienen und auf das Becken aufgestützt vermittelst sog. Hüftbogen (Stahlstreifen, welche genau dem Verlaufe der crista ilei angepasst sind).

Digitized by Google

Man kann an den meisten Portativapparaten, welche nicht zu einer allereinfachsten Fixation oder Verstärkung dienen sollen, dem Zwecke nach zwei Teile unterscheiden, denjenigen, der dazu bestimmt ist, als Ausgangspunkt einer haltenden oder redressierenden Kraft zu dienen, von demjenigen, der den zu haltenden Körperteil umfasst. Z. B. ein Korsett umfasst die Hüftgegend, stützt sich auf das Becken und dieses dient ihm zur Grundlage, von welcher aus der obere Teil des Körpers gegen gewisse Schwankungen in der Haltung geschützt werden soll oder von welcher aus die Belastung gewisser, zwischen oberm und unterm Teil des Korsetts liegender Stellen vermindert werden soll. Um das Anlegen und Ausziehen des Apparates zu ermöglichen, versieht man selbstverständlich alle diese Apparate auf der einen Seite mit einer Schnürung oder klappenförmigen Verschlussvorrichtung.

Die Verbindung der beiden obengenannten Teile geschieht nun vermittelst der sogen. Gelenke, welche in Nachahmung derjenigen Gelenke, die sie überspringen, eine verschiedene Konstruktion besitzen. Es ist aber natürlich unmöglich, den so ausserordentlich komplizierten Gang der Gelenke des Körpers konstruktiv nachzuahmen nnd man giebt sich im allgemeinen mit der Anwendung des Scharniergelenks und des Kugelgelenks zufrieden. Je nach dem Widerstande, welchen das Scharniergelenk nach gewissen Seiten zu gewärtigen hat, konstruiert man dann dasselbe in der Form von gabelförmigen oder scheibenförmigen Scharnieren. Die Exkursion des Gelenks, bezw. der beiden gegeneinander fixierten Körperteile muss durch die Konstruktion des Gelenks oder durch anderweitige Hemmungsvorrichtungen bestimmt werden, was in einfachster Weise dadurch geschieht, dass man einen Vorsprung des einen Schienenstücks an einen Einschnitt des andern anschlagen lässt (Anschlag).

Digitized by Google

Denselben Zweck verfolgen starke Gummizüge, welche über die eine Seite des Apparats gespannt werden. Im weitern kommen zur Erzwingung oder zur Erschwerung gewisser Bewegungen oder Stellungen Federn in Form von Flachfedern oder Spiralfedern zur Anwendung. Bei der Ausgleichung der Fehler, welche durch die Anwendung der erwähnten einfachen Gelenksformen notgedrungen sich ergeben müssen, sollen uns praktische Gründe und die Beobachtung des einzelnen Falles leiten, wie denn überhaupt in allen Fällen aufs strengste individualisierend verfahren werden soll.

Handelt es sich darum, einem Gelenk allmählich eine andere Stellung zu geben, so können Zahnräder oder Schrauben bei der Verbindung der fixierenden Schienen verwendet werden.

Besondere technische Vorrichtungen erfordert die Extension, welche sowohl für die Wirbelsäule, als für die Extremitäten vermittelst Portativ-Apparaten erzielt werden kann. In beiden Fällen werden um denjenigen Teil, an dem der Zug stattfinden soll, manschettenartige Ringe angelegt, so am Kopf die sog. Kopfschlinge (s. Fig. 156), oder ein aus gewalktem Leder hergestelltes, Kinn und Hinterhaupt umfassendes, kravattenartiges Stück (s. Fig. 201), an den Extremitäten fesselähnliche, mit seitlicher Schnürung versehene Manschetten (s. Fig. 260).

Am wenigsten ausgebildet ist der Typus des Uebungsapparats, obwohl von der Anwendung desselben eine Verbesserung unseres Behandlungsresultates zu erwarten ist. Er soll die Verkörperung der zweiten Art der funktionellen Orthopädie darstellen, soll redressieren und Gelegenheit geben, in dieser redressierten Stellung Uebungen auszuführen. Als Typus nennen wir den Redressionsgurt für Skoliotische nach Schulthess (s. Fig. 150).

Von jeher hat sich die Technik auch damit beschäftigt, die Funktion gelähmter Muskeln zu

Digitized by Google

ersetzen; als Typus solcher Apparate mag ein Schienenschuh gelten, an welchem auf derjenigen Seite, auf der eine Muskelgruppe gelähmt ist, ein das betreffende Gelenk überspringender Gummizug angebracht ist. Es kann aber auch dieser Ausfall durch eine Hemmung wett gemacht werden, welche im Gelenk selbst angebracht wird, so dass dasselbe von den noch thätigen Muskeln nicht über einen gewissen Punkt hinaus bewegt werden kann.

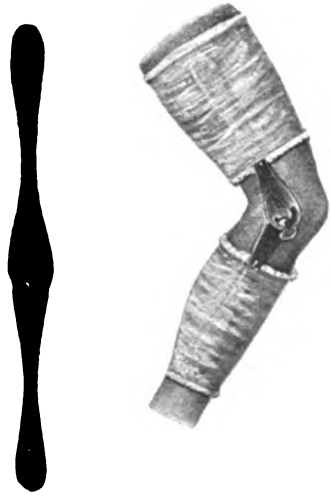

Fig. 47. Gipsverband mit Gelenkschienen.
(Nach Hoffa, Atlas der Verbandlehre.)

Eine ganze Reihe der eben beschriebenen Wirkungen können auch mit einfachen, improvisierten Apparaten erreicht werden. Dass hiebei der Gips die Hauptrolle spielt, ist selbstverständlich; es eignen sich aber diese improvisierten Apparate oder Verbände hauptsächlich nur da, wo wir eine Fixation wünschen, während die Ver-

Digitized by Google

bindung mit Gelenken zu grosse technische Schwierigkeiten verursacht und zu unsicher ist.

Wohl kann man Scharniergelenke vermittelst Schienen an Gipsverbände befestigen, nur müssen die letzteren verbreitert oder mit Querstücken verbunden werden (s. Fig. 47), damit sie zwischen den Gipsbinden einen festen Halt gewinnen. Sehr gut eignet sich der Gips zu Fixationsverbänden, nach allen möglichen, mehr oder weniger forcierten Redressements (s. darüber operative Orthopädie).

Digitized by Google

Spezieller Teil.

Die Deformitäten der Wirbelsäule.

Anatomische und physiologische Vorbemerkungen.

Die Wirbelsäule des Erwachsenen.

Die, auf die W. S. auch im Ruhezustande wirkenden Kräfte sind:

1. Die Spannung des, in die I. V. S. n eingebetteten Nucleus pulposus, der die W. K. auseinander zu drängen bestrebt ist, und die äussern Schichten der Scheiben spannt.

2. Die Spannung der Ligam flava, zwischen den hintern Bogenteilen liegend. Sie sind bestrebt, die W. S. hintenüber zu wölben.

3. Die Spannung der Muskulatur. Sie leistet auch in der Ruhe, im Stehen oder Sitzen durch ihren Tonus eine Arbeit, deren Grösse wir nach dem bei Muskellähmungen (z. B. Ohnmacht) eintretenden Effekt bemessen können. Die Kr. n vermehren sich hiebei.

4. Beim aufrechten Stehen und Sitzen. Die Schwere. Sie trägt durch ihre Einwirkung zur Vermehrung der Kr. n bei. Die genannten Kräfte führen beim erwachsenen Menschen im Verein mit bestimmten Sagittalschnittformen der W. und I. V. S. n zu der Ausbildung der, für das aufrechte Stehen charakteristischen, physiologischen Kr. n (Meyer, Horner). Vorwölbung im Lendenteil, lumbale Lordose, Rückwölbung im Dorsalteil, dorsale Kyphose, Vorwölbung im Halsteil, cervikale Lordose (s. Fig. 48).

Die Beckenstellung ist im aufrechten Stehen mehr oder weniger konstant. Die Verbindungslinie des obern Randes des Promontoriums mit dem obern Rande der Symphyse steht in einem Winkel von zirka 55° (nach unsern Messungen unter 50°) zur Horizontalen. somit fällt die obere Kreuzbeinfläche auch schief nach vorn ab. Der unterste L. W. und die unterste I. V. S. sind keilförmig, vorn höher und damit gewinnt die ganze W. S. eine mehr oder weniger vertikale Richtung. Höher oben kommen

---

Abkürzungen. W. = Wirbel. W. S. = Wirbelsäule. W. K. = Wirbelkörper. W. B. = Wirbelbogen. Kr. = Krümmung. I. V. S. = Intervertebralscheibe. (Beim Pluralis wird ein n hinter diese Buchstaben gesetzt.) H. W. = Halswirbel. B. W. = Brustwirbel. L. W. = Lendenwirbel.

Digitized by Google

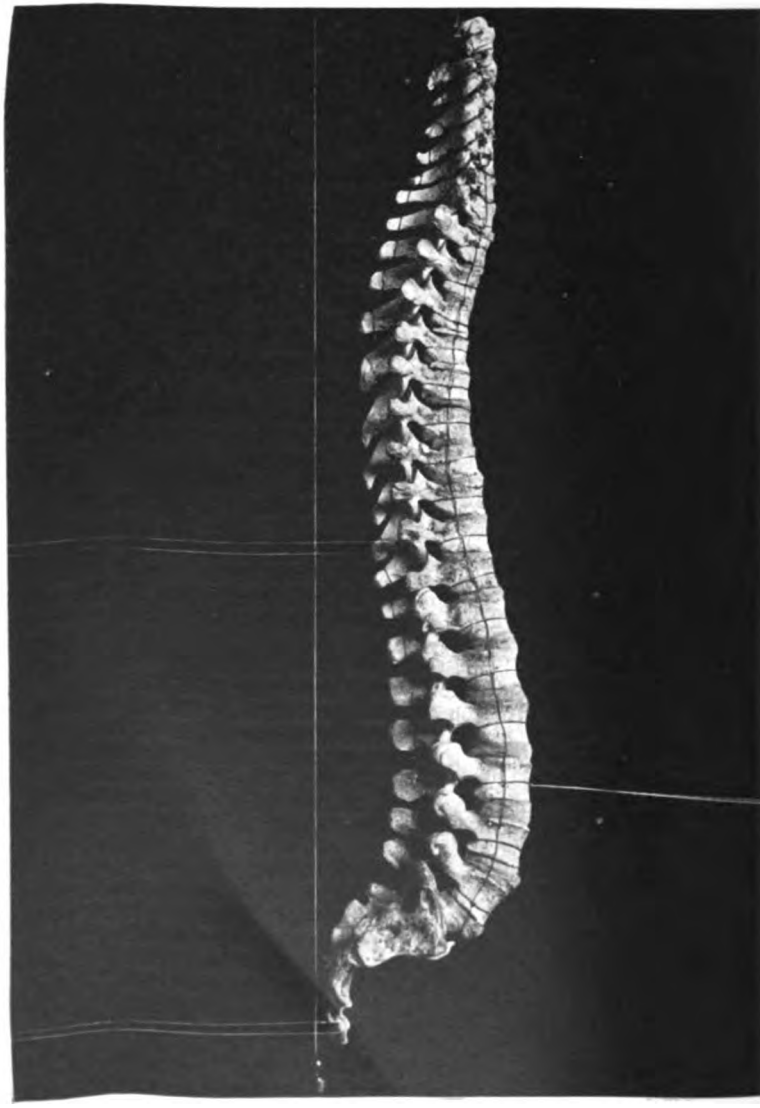

Fig. 48a.

Digitized by Google

Fig. 48a. Seitenansicht einer skelettierten normalen männlichen Wirbelsäule, unter genauester Berücksichtigung des Gelenkkontaktes montiert.

zum Aufbau der Kr. n auch Mischformen, rhombische und trapezoide zur Verwendung (s. Fig. 49).

Die genannten physiologischen Kr. n sind wegen der starken Neigung der processus spin. in der Dorsalgegend an der Vorderfläche der W. S. deutlicher zu erkennen als an dem hintern Kontur. Charakteristisch für dieselben ist, dass ein, die stärkste Vorwölbung des Kreuzbeins hinten tangierendes Lot die Rückenkyphose nicht erreicht oder kaum streift (s. Fig. 48a und b).

An dem vordern Kontur liegt die grösste Vorwölbung im Lendenteil am III. oder IV. L. W., die grösste Rückwölbung im Brustteil am IV. bis VI. B. W., die grösste Vorwölbung in der Halswirbelsäule am V. oder VI. H. W. (H. Meyer).

Schon hieraus ist ersichtlich, dass das über die Vorderfläche der W. K. herunterlaufende vordere Längsband ein Hemmungsband ist für die Uebertreibung der Lordosen und die Streckung der Kyphose, das hintere, umgekehrt, ein Hemmungsband für die Uebertreibung der Kyphose und die Streckung der Lordosen.

Eine physiologische Asymmetrie besteht insofern, als vom V. B. W. an die linke Hälfte eine seitlich und vorn gelegene Abplattung zeigt, sodass der First des W. K. nach der rechten Seite verschoben erscheint (s. Fig. 50) und unter Umständen eine Skoliose vortäuscht. Diese Abplattung lässt sich als spiralig nach vorn gewundene Bahn im weitern Verlaufe der W. S. verfolgen. Sie entspricht genau der Lage der Aorta. In ihrem Bereich sind die Randwülste der W. und I. V. S. n mehr oder weniger verstrichen.

Die Bewegungen der Wirbelsäule.

Die Beweglichkeit der W. S. ist eine allseitige, wenigstens im jugendlichen Alter, mit derjenigen eines elastischen Stabes zu vergleichen. Man pflegt sie aber in

1. Sagittale } Abbiegungen,
2. Frontale }
3. Rotationen

einzuteilen. Bei allen diesen Bewegungen hat man zu berücksichtigen, dass die Verschiebung des einen W. auf dem andern sich in dieselben einmischt und unsere Deduktionen in Bezug auf die Beurteilung der Unterstützungs- und Abbiegungspunkte und -Linien, ebenso der Drehaxen, erschwert. Dazu kommt die lebendige Expansionskraft des Nucleus pulposus, welche je nach Stellung der Wirbel mehr oder weniger zum Ausdruck kommt. Je nach der Region der W. wechselt die Möglichkeit jener Verschiebung in dem Masse, als gegenseitige Stellung der W. K.-Oberfläche und der Gelenkflächen und die

Digitized by Google

Fig. 48b.

Digitized by Google

Fig. 48b. Längsschnitt durch eine getrocknete Wirbelsäule. (Präparat des anatomischen Instituts Zürich.)

Form der Bandscheiben das gestatten. Ferner ist zu berücksichtigen, dass die gepresste Bandscheibe eher eine Seitenverschiebung gestattet als die durch den Nucleus gespannte, da ja die überspringenden Bänder im letztern Falle als Hemmungen sehr bald in Aktion treten.

Die Bewegungen in der Sagittalebene, Vorwärtsbeugung (Anteflexion), Rückwärtsbeugung (Reklination) sind rein symmetrisch und zwar ziemlich ausgiebig möglich, sodass der VII. H. W. ungefähr in einem Bogen von 60° um das fixierte Promontorium geführt werden kann. An dieser Bewegung sind besonders die drei untersten L. W. beteiligt, dank der Höhe ihrer I. V. S., welche sowohl Kompression als auch Verschiebung gestatten. Die Spannung der Rückenmuskulatur und des Ligamentum apicum, ferner der Ligg. flava und des Lig. longitudinale posterius hemmen die Uebertreibung der Vorwärtsbeugung. Die Rückwärtsbeugung von der Normalstellung aus ist eine viel beschränktere als die Vorwärtsbeugung; hemmend wirkt die Anspannung des Lig. longitud. anterius.

Die Bewegungen in der Frontalebene oder die Seitwärtsbiegungen der W. S. sind weitaus schwieriger zu beurteilen. Der Thatsache entsprechend, dass die W. S., in der Frontalrichtung betrachtet, durchaus asymmetrische Form zeigt (vorn der Körper, hinten die Gelenke und Bogen, überdies drei sagittale Krümmungen!), wäre eine reine Seitenbewegung in genau frontaler Richtung nicht zu erwarten, denn die durch den verschiedenen anatomischen Bau geschaffenen Spannungen müssten sich in einer Ablenkung der W. S., bezw. des Rumpfes aus der rein frontalen Stellung in eine diagonale, geltend machen. Merkwürdigerweise zeigen aber Experimente am Leichenmaterial, wenigstens bei Erwachsenen, bei Seitenbiegung keine deutliche derartige Ablenkung. Bevor eine Verdrehung deutlich nachweisbar ist, fühlt man das Eintreten einer starken Hemmung. Wendet man dagegen bei denselben Experimente bei jugendlichen Wirbelsäulen Kompression von oben, Belastung an, so tritt eine Rotation der W. ein, und zwar, wie wir das selbst an der W. S. eines 15jährigen Mädchens konstatieren konnten, im untern Teil nach der konvexen, im dorsalen Teil nach der konkaven Seite der Krümmung. Einmal zeigte nur der V. L. W. bei Forcierung der Bewegung eine Andeutung von Verschiebung nach vorn unter stärkerem Vorspringen seiner konkavseitigen Hälfte, also eine leichte Rotation nach der konvexen Seite. Beim Erwachsenen sind reine, aber nicht sehr extensive Seitenbiegungen in frontaler Ebene ohne Verdrehung jedenfalls möglich, aber eine entschiedene Rotationstendenz besteht, denn beobachtet man die Bewegungen am

Digitized by Google

Lebenden, so entdeckt man sehr häufig Seitenbiegungen, die mit gleichzeitiger Drehung verlaufen. Z. B. schieben ganz normale Individuen bei der Uebung Seitwärtsrumpfbeugen meist die eine Beckenhälfte vor — oder die eine Schulter zurück.

Diese Drehung scheint sich auch hier hauptsächlich in

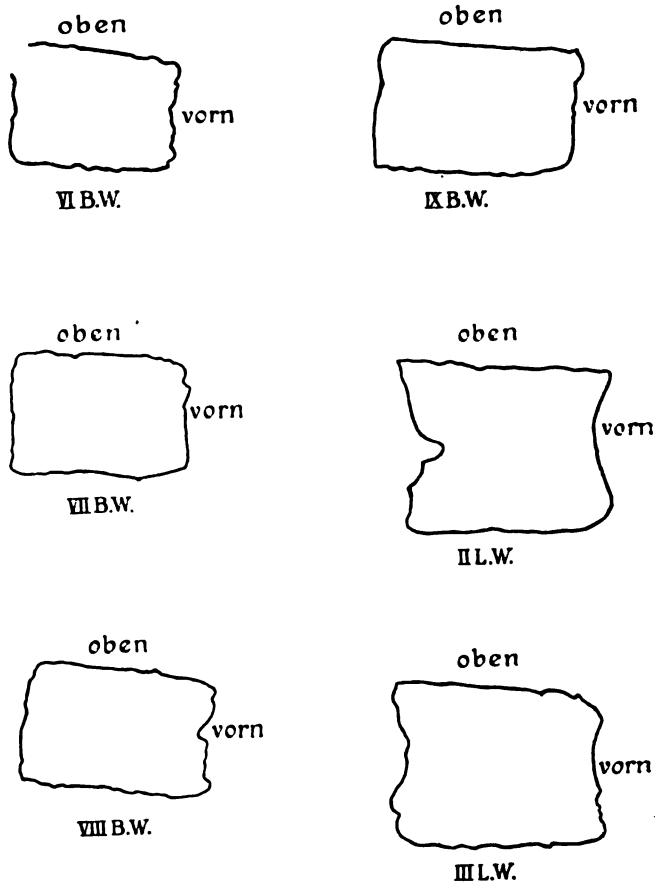

Fig. 49.
Sagittaldurchschnitt durch mehrere Wirbel.

Digitized by Google

der untern W. S. abzuspielen. Auf der Seite der Konvexität weicht — wie beim Leichenexperimente — im allgemeinen die L. W. S. nach hinten aus, während bei der B. W. S., die nach hinten gewölbt erscheint, die Ausweichung primär auf der konkaven Seite erfolgt, mit andern Worten, die Spina ossis Ilei der konkaven Seite wird vorgeschoben. Die Krümmungskurve pflegt ferner nicht eine gleichmässige Verteilung der Biegung auf die ganze Länge der W. S. zu ergeben, sondern sie zeigt eine stärkere Biegung in der L. W. S., eine geringere in der

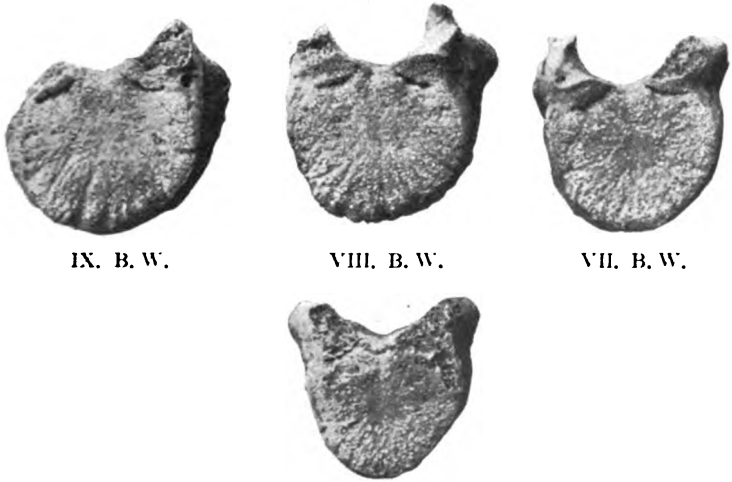

IX. B. W. VIII. B. W. VII. B. W.

VI. B. W.

Fig. 50.

VI — VII — VIII — IX Brustwirbel eines 16jährigen Mädchens von oben mit Abplattung durch die Aorta.

B. W. S. (s. Fig. 51). Dabei ist gewöhnlich die Abbiegungskurve nach links flacher, während diejenige nach rechts den beschriebenen Typus genauer zeigt. Aehnlich wie bei der Vorwärtskrümmung zeigt sich also dort auch die grössere Beweglichkeit. Die W. S. des Erwachsenen biegt sich mehr nach diesem Typus, die des Kindes zeigt im allgemeinen eine gleichmässigere Verteilung der Krümmung.

Die Rotationsbewegungen finden um mehr oder weniger senkrecht gestellte Achsen statt. Man darf aber für

Digitized by Google

die Rotation am lebenden Menschen nicht bei dem starren Begriff der Drehung um eine senkrechte Achse stehen bleiben. Die infolge der physiologischen Krümmung vorhandenen Abweichungen des W. von der Horizontalstellung und die Stellung seiner Gelenkflächen, die Verschiebungen des einen W. auf dem andern, und endlich die mechanische Reaktion des Nucleus pulposus gegen statische und dynamische Veränderungen, bringen es mit sich, dass fast mit jeder Rotation auch eine Veränderung in der Neigung seiner Drehachse eintritt. Die H. W. S. und untere

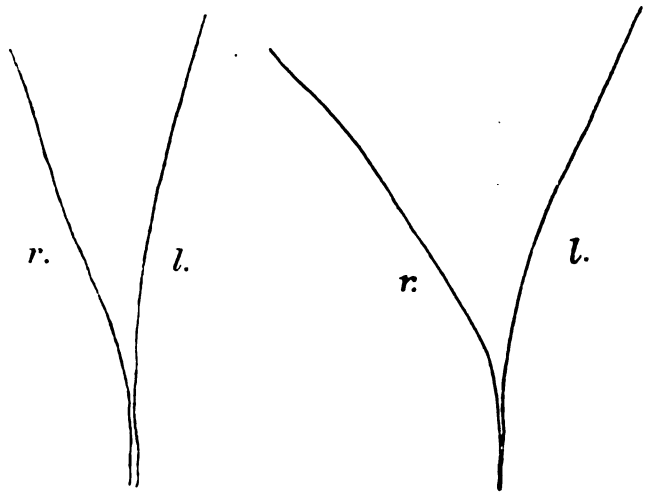

Fig. 51. Abbiegungskurven der Vorderfläche der Wirbelsäule nach dem Leichenexperimente; a) 15jähriges Mädchen, b) 16jähriges Mädchen.

L.W.S. ist nach den Experimenten einer besonders starken Rotation fähig. Sehr häufig beobachtet man auch, dass zwischen dem XII. B. W. und dem I. L. W. eine stärkere Bewegung stattfindet als zwischen den übrigen W. Die Rotationsbewegungen sind im ganzen von geringer Ausdehnung.

Die häufigsten Bewegungen sind zweifellos kombinierte, so z. B. die beim Gehen bei jedem Schritt eintretende Seitwärts- und Vorwärtsbiegung mit Rotation in der L. W. S., welche dadurch entsteht, dass das Becken sich einseitig senkt, während es gleichzeitig seine Neigung verändert und die eine Hälfte sich vorschiebt.

Digitized by Google

Das Studium der physiologischen Rotationen ist für das Verständnis der, bei den seitlichen Rückgratsverkrümmungen beobachteten Torsionserscheinungen von grösster Bedeutung.

Die Wirbelsäule des Kindes.

Der ursprünglich knorpelig angelegte W. zeigt beim Neugeborenen schon stark entwickelte Knochenkerne, einen grossen im W. K., mehrere im Bogen. Durch das Wachstum nähern sie sich im Verlauf der ersten Lebensjahre derart, dass nur kleine Knorpelbrücken, die späteren Epiphysenfugen, stehen bleiben. Tafel 3 zeigt die Grösse dieser Knorpelbrücken, speziell derjenigen zwischen dem Knochenkern des Körpers und dem angrenzenden des Bogens in verschiedenen Stadien.

Es geht aus diesen Bildern hervor, dass der dem Körper zunächst liegende Knochenkern des Bogens speziell beim L. W. noch deutlichen Anteil am Aufbau des Körpers nimmt.

Von diesen Knorpelfugen aus wächst nun der Knochen, solange dieselben erhalten bleiben. Nach und nach verknöchern sie ebenfalls und zwar zwischen dem 3. und dem 8. Jahre. (Schwegel.)

Zu einer gewissen Zeit des Wachstums, im 15. bis 17. Jahre, findet man auch knöcherne Scheiben oder auch nur Spangen auf der Ober- und Unterfläche der W. K. aufgelagert, die ebenfalls durch epiphysäre Knorpelgrenzen vom W. K. selbst getrennt sind. Doch unterscheiden sich dieselben wesentlich von anderen Epiphysen, sie sind auch nie so schön entwickelt wie bei den Quadrupeden (s. Taf. 1).

Wir erkennen an der W. S. des Neugeborenen aus den verschiedenen Regionen andeutungsweise bereits ähnliche Formverhältnisse wie am W. des Erwachsenen (s. Fig. 52); z. B. finden wir im Sagittalschnitt an den H. W. die schief nach vorn und unten absteigende Form, die Knochenkerne sind andeutungsweise keilförmig. In der B. W. S. herrscht mehr der parallel begrenzte Typus vor, in der L. W. S. wiederum der rhombische oder andeutungsweise keilförmige. Die Keilform ist besonders am V. L. W. schon deutlich vorhanden.

Die Form der aufgebauten W. S. des Neugeborenen zeigt nur insofern eine Abweichung von derjenigen des Erwachsenen, als die Kr. n, wie wir sie dort beschrieben haben, an der Rückenfläche fast gar nicht zu erkennen sind, wogegen an der Vorderfläche die L. Kr. sowohl, als die Br. Kr. sich andeutungsweise vorfinden. Einen Hinweis darauf, dass entschiedene Tendenz zur Entwicklung einer dorsalen Kyphose vorhanden ist, dürfen wir auch in dem von uns mehrfach beobachteten Ausbleiben einer Biegung im Brustteil bei experimentellen Rückwärtsbeugungen frischer W. S. des Neugeborenen erblicken.

Digitized by Google

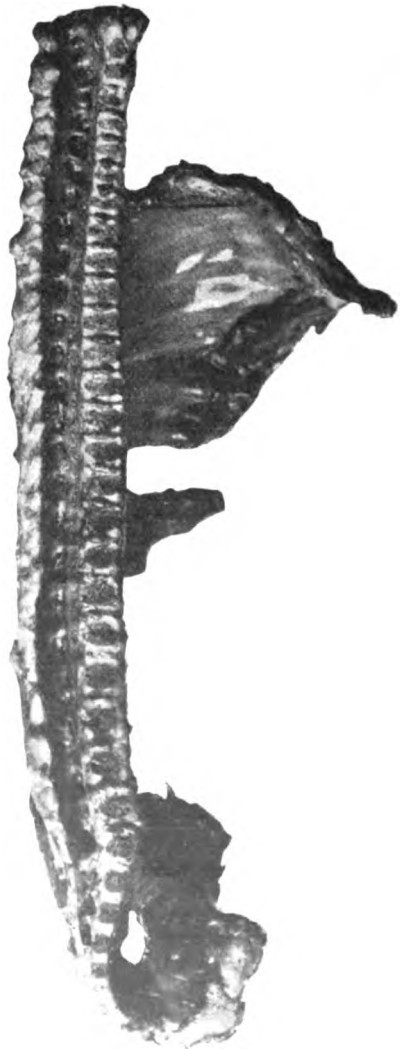

Fig. 52.

Digitized by Google

Fig. 52. Sagittaler Längsschnitt durch die Wirbelsäule des Neugeborenen. Da der Schnitt nicht in allen Regionen exakt median gehalten ist, so kann man an diesem einzelnen Präparat die im Text erwähnten Formverhältnisse nicht alle entdecken.

Angesichts des Ueberwiegens des knorpeligen, stark elastischen Materials in der W. S. des Kindes sind die Bewegungen derselben dementsprechend freier, weniger typisch, als beim Erwachsenen. Trotzdem ergiebt auch hier das Leichenexperiment speziell für Seitenbiegungen der eröffneten Leiche ohne Längsdruck keine sichtliche Abweichung der Wirbelkörperreihe von der sagittalen Stellung, wohl aber entsteht durch Kompression in der Längsachse eine spiralige Verdrehung (nach Meyer) unter Abflachung des Brustsegmentes.

Die Entwicklung der physiologischen Krümmungen während der Wachstumsjahre.

Dadurch, dass die beim Neugebornen, wie oben angegeben, andeutungsweise vorhandenen physiologischen Krümmungen sich im Laufe der Wachstumsjahre vermehren und quantitativ verändern, entsteht allmählich die beschriebene, charakteristische Form. Bis jetzt verfügen wir noch nicht über während Jahren fortgesetzte Untersuchungen der Kr.n desselben Individuums. Zweifelsohne erleidet aber die W. S. mit dem Moment, in dem das kleine Kind beginnt, sich auf die Beine zu stellen, eine wesentliche Beeinflussung ihrer Kr.n. Es entsteht hiebei ein gewisser Zwang, die, auf dem nach vorn geneigten Becken sich aufrichtende W. S. an der Grenze von Kreuzbein und W. S. schärfer abzuknicken als bisher. Gemildert wird diese Abknickung anfänglich durch die Flexionsstellung der Beine im Kniegelenk, welche bei allen Kindern, die die ersten Gehversuche machen, zu sehen ist. Aber doch entwickelt sich jetzt allmählich eine stärkere Lendenlordose, welche auch in Rückenlage bei gestreckten Beinen mehr und mehr stationär bleibt. In der Folge, das heisst ungefähr vom 4. bis 8. Jahre, scheint sich die Brustkyphose stärker zu entwickeln, während die Lendenlordose sich in derselben Zeit nicht mehr vermehrt. Zugleich führt aber die durch das Vorschieben der untern H. W. S. geschaffene Nötigung, den vorgeschobenen Kopf wieder zurückzuwerfen, zu der stärkeren Ausbildung der schon früh mehr oder weniger deutlichen Halslordose. Die nun folgende Zeit dagegen weist eine entschiedene Vermehrung der Lendenlordose auf, welche mit der, in dieser Zeit, im 8. bis 11. Jahre beobachteten Vermehrung der Beckenneigung Hand in Hand geht. Diese erreicht ihr Maximum, nach unsern Messungen (s. Henggeler)

Digitized by Google

Tafel 3. Schnitte durch die Wirbelkörper von Kindern.

a) Lendenwirbel. Horizontalschnitt durch die Mitte. 2½ Jahre alt. b) Lendenwirbel. Horizontalschnitt nahe der oberen Fläche. c) Lendenwirbel. Horizontalschnitt nahe der unteren Fläche. 2½ Jahre alt. d) Brustwirbel. diagonaler Vertikalschnitt. 17 Monate alt. e) Lendenwirbel. Horizontalschnitt. untere Hälfte. 17 Monate. f) Lendenwirbel. diagonaler Vertikalschnitt. 17 Monate. Man erkennt aus den Bildern leicht. dass die Knorpeleinlagerungen bei dem jüngeren Kinde viel stärker entwickelt sind. Bei dem älteren sind sie bei dem Schnitt a bereits zu schmalen Brücken zusammengeschmolzen. welche die Hauptmasse des Wirbelkörpers vom Bogenteil abtrennt.

An der Figur e ist überdies eine Anomalie in Form einer Hyperostose am vorderen Umfang bemerkbar und Fig. f zeigt am vorderen Rande des Wirbels. an den Knochenkern angrenzend. eine gelbliche Einlagerung. welche wahrscheinlich mit einer hier erfolgten Infraktion im Zusammenhang steht. Die Objekte d. e. f stammten von einem rhachitischen Kinde.

---

bei Mädchen durchschnittlich im 11., bei Knaben im 16. Lebensjahre. Aber nicht nur eine Vermehrung der Lendenlordose. sondern auch eine Formveränderung derselben können wir beobachten. Während nämlich im 8. bis 10. Jahre nur eine Abknickung der W. S. über dem Kreuzbein zu beobachten ist. finden wir in der folgenden Zeit mehr eine Ausgleichung der Knickung und eine Ausdehnung der Lendenhöhlung nach oben. Zugleich machten wir in dieser Zeit auch nicht selten die Beobachtung. dass die Brustkyphose. die die genannte Altersperiode so sehr beherrscht. sich wieder vermindert. wenigstens bei den Mädchen.

Es herrscht also in der frühesten Jugend der gestreckte Typus. im 5. bis 8. Jahre der kyphotische vor. während die nun folgenden Jahre die allmählichen Uebergänge zu den beim Erwachsenen beobachteten Kr.n aufweisen.

Aber auch hier finden wir keineswegs nur eine Krümmungsform. sondern eine Reihe von Typen. welche aus dem Vorwiegen der einen oder anderen Kr. und aus den Verschiedenheiten in der Beckenstellung resultieren.

Diese Haltungstypen bilden den Uebergang zu dem pathologischen Verhalten der Kr.n. soweit die Sagittalrichtung in Frage kommt. oder zu den sagittalen Haltungsanomalien. Wir werden sie deshalb dort besprechen.

Digitized by Google

a

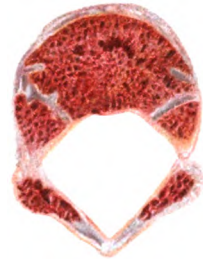

b

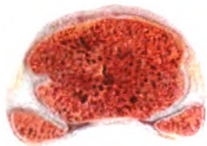

c

d

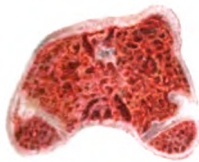

e

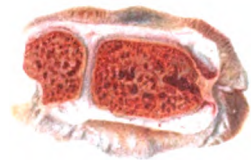

f

Lith. Anst. F. Reichhold, München

Digitized by Google

Digitized by Google

Die Mechanik des Sitzens.

Weil das Sitzen und Nichtsitzen in der Begünstigung und Verhütung der Deformitäten der W. S. eine so grosse Rolle spielt, mögen hier einige Bemerkungen über den Mechanismus des Sitzens Platz greifen.

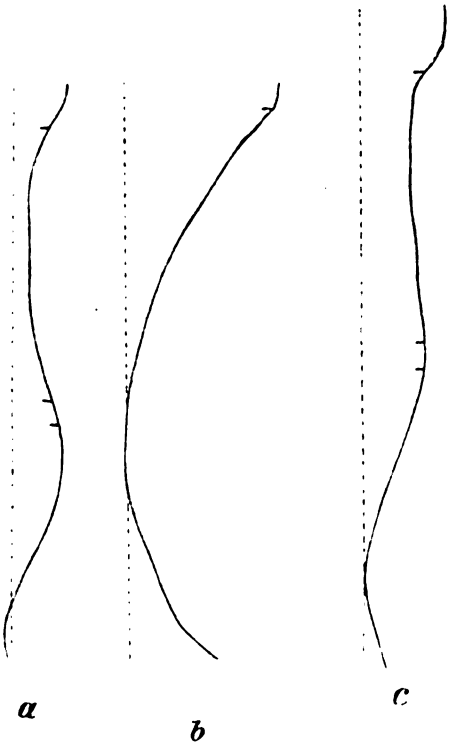

Fig. 53. Rückenkrümmung eines 14jährigen Mädchens. a) im Stehen, b) im nachlässigen, c) im aufrechten Sitzen.

Wenn wir stehen, so muss die Körperlast, der Schwerpunkt, über einer Fläche erhalten und balanciert werden, die vom Aussenrande der Füsse begrenzt wird. Bei allen möglichen Bewegungen oder Belastungen, welche eine mehr oder weniger bedeutende Verlagerung des Schwerpunktes herbeiführen, wird mit Leichtigkeit letzterer dadurch wieder über die

Digitized by Google

Unterstützungsfläche gebracht, dass entweder im Fussgelenk, Kniegelenk, Hüftgelenk, viel weniger in den Gelenken der W. S. Bewegungen stattfinden, welche das Gleichgewicht wieder herstellen. Beim Sitzen hingegen ist die Erhaltung des Schwerpunktes über der Unterstützungsfläche lediglich Aufgabe der Bewegungen des Rumpfes in sich selbst. Das Balancement fällt also hauptsächlich der W. S. zu, der einzigen längs verlaufenden, aber gegliederten Stütze des Rumpfes. Die Unterstützungsfläche ist hier begrenzt durch die Sitzhöcker und die Berührungspunkte der Oberschenkel mit der Bank, wird eventuell noch vergrössert durch Teile der hinteren Kreuzbeinfläche. Die W. S. steigt nun immer von einem Punkte empor, der in der Horizontalprojektion an der hinteren Grenze dieser Unterstützungsfläche liegt.

Infolgedessen muss die Ausgleichung in erster Linie in einer Bewegung des Rumpfes nach vorn bestehen.

Als eine zweite für die Kr. der W. S. ebenfalls wichtige Veränderung erwähnen wir die durch das Sitzen hervorgerufene Aufrichtung des Beckens, welche mindestens 8—10°, unter Umständen 40—45° ausmachen kann. Diese tritt bekanntlich infolge der Spannung der grossen, an der Hinterseite des Oberschenkels hinunterlaufenden Muskelgruppe ein. Die Folge davon ist, dass die Grundfläche, auf der sich die L. W. S. aufbaut — die obere Fläche des obersten Kreuzbeinwirbels — eine andere Neigung erhält als im Stehen. Sie stellt sich mehr oder weniger horizontal oder fällt sogar nach hinten ab. Würde die W. S. sich so auf der genannten Fläche aufbauen wie im Stehen, so müsste sie ganz beträchtlich nach hinten hängen. Da aber der Körper sein Gleichgewicht durch ihre Bewegungen wieder gewinnen muss, so büsst sie selbstverständlich ihre im Stehen vorhandenen Kr. ganz oder teilweise ein und wird mit ausgiebiger Bewegung nach vorn und in eine andere Form übergeführt (s. Fig. 53).

Wie verhält sich nun die W. S. im Sitzen in den verschiedenen Lebensaltern? Beginnen wir mit dem Säuglingsalter. Hier sind es besonders zwei Formen, in denen wir die armen Geschöpfe auf dem Arme der Mutter oder auf einem unzweckmässig mit Kissen ausgepolsterten Stühlchen antreffen. Bei der einen bildet der Rückgrat eine nach hinten ausgebogene Kurve, deren fast spitzige Kuppe in der L. W. S. liegt. Bei der zweiten Form finden wir den Rumpf mit dem Becken stark nach vorn gesunken und die Händchen oder den Körper irgendwo angelehnt. Als Stützpunkte dienen da oft die Oberschenkel. Der Rückgrat verläuft bei dieser Form ziemlich gerade und die W. S. weicht vermutlich wenig von der im Liegen vorhandenen Form ab. Die erste Form ist die weitaus häufigere. Wir könnten noch eine dritte, schlimmere Form erwähnen, welche

Digitized by Google

offenbar dann eintritt, wenn die Kinder schief sitzend getragen werden.

Ist das Kind sehr kräftig und befindet es sich in einem Alter, in dem es stark genug ist, sich selbst aufzurichten, so sitzt es gewöhnlich mit auffallend wenig gebogener, fast gerader W. S. (s. Fig. 54).

Während wir nun beim kräftigen Säugling, der nicht vorzeitig zum Sitzen dressiert wurde, auch ferner eine normale

Fig. 54. Sitzendes Kind, 1½ Jahr alt.

Entwicklung der W. S. erwarten dürfen, machen sich die Folgen des verfrühten Sitzens und Aufrechttragens schon bei Zeiten deutlich geltend. Die Gewohnheitshaltung wird nach und nach mehr oder weniger zur festen Form. Wir finden sehr häufig an genannter Stelle einen kleinen Buckel, oder wenigstens eine deutliche Steifigkeit des Lendenabschnittes. Man erkennt dies sehr deutlich, wenn man das Kind auf den Bauch legt. Ein kräftiges Kind mit gut erhaltener W. S. wird in dieser Lage

Digitized by Google

den Kopf fröhlich in die Höhe heben und sein Rückgrat wird vom Kopf bis auf das Kreuzbein eine einzige einwärtsgebogene, mehr oder weniger gleichmässige Kurve beschreiben. Ein Kind, dessen W. S. bereits gelitten hat, wird, da sich die B. W. S. sowieso wenig nach hinten biegt, mehr Mühe haben, den Kopf in die Höhe zu halten und die Biegung entbehrt der Gleichmässigkeit. Auch im spätern Kindesalter sind derartige Formfehler noch nachweisbar.

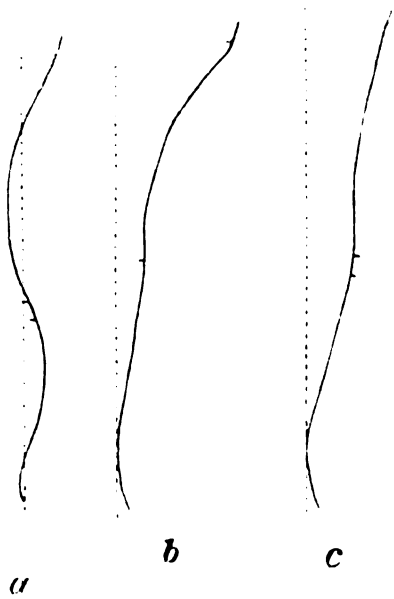

Fig. 55. Rückenkrümmung eines 11jährigen Mädchens. a) im Stehen, b) im nachlässigen, c) im aufrechten Sitzen.

Bei Kindern, die schon gehen können, findet man ähnliche Verhältnisse wie bei kräftigen Säuglingen. Der Rückgrat bildet fast immer eine wenig nach hinten gewölbte Linie, relativ oft begegnet man aber auch gerader Haltung. Weit grösseres Interesse beansprucht in dieser Richtung das schulpflichtige Alter.

Nach unsern eigenen Untersuchungen sitzen Kinder, wenn man sie sich selbst überlässt, unter maximalem Zurücksinken des Beckens immer mit einer Kyphose, deren Kuppe meistens

Digitized by Google

in der L. W. S. liegt (s. Fig. 53 und 55). Fordert man sie dagegen zum aufrechten Sitzen auf, so wird das Becken etwas aufgerichtet und es entsteht eine Krümmungskurve, welche eine deutliche Einziehung an Stelle der B. und L. W. S. zeigt. Dabei ist die ganze W. S. nach vorn geneigt (s. Fig. 53 und 55). Die Tendenz, den Schwerpunkt über die Unterstützungsfläche zu bringen, führt im allgemeinen beim nachlässigen Sitzen zu Vorbeugung, beim strammen Sitzen zu Vorneigung.

Bei Erwachsenen sieht man die geschilderten Krümmungsveränderungen weniger deutlich eintreten. Die Kyphose der L. W. S. wird beim nachlässigen Sitzen nicht so stark wie beim Kinde; es scheint, als ob bei ihm keine so starke Veränderung der Beckenneigung eintrete. Erwachsene weibliche Personen können viel leichter eine gestreckte Sitzhaltung einnehmen als Kinder; auch rückt bei jenen die lordotische Einbiegung mehr an Stelle der normalen Lordose, was sich aus der Befestigung der W. S. Kr.n leicht erklärt.

Nach dem Vorgange H. von Meyers, eine vordere und hintere Sitzhaltung zu unterscheiden, je nachdem die Schwerlinie vor oder hinter die Verbindungslinie fällt, hat für die Praxis keine Bedeutung.

Messung und Darstellung der normalen und pathol. Krümmungen der Wirbelsäule.

Schon bei Besprechung der normalen Krümmungformen mussten wir uns auf Zeichnungen und Messungen beziehen, deren Ausführung einer besonderen Technik und besonderer technischer Einrichtungen bedarf. Es genügen hiezu, und noch weniger für die Darstellung der pathologischen Formen, einschliesslich derjenigen des Thorax, einfache Messungen nicht mehr, denn es handelt sich um die Feststellung der Lage der zu bestimmenden Punkte im Raume in ihrem gegenseitigen Lageverhältnis. Eine ganze Reihe von Messapparaten sind diesem Bedürfnis entsprungen. Als einfachstes Instrument nennen wir den Bleidraht, den wir nie gänzlich entbehren können, das Cyrthometer (für die Thoraxkontur), den Beely'schen Konturzeichnungsapparat, die nach den Hutmacherapparaten konstruierten Instrumente

Digitized by Google

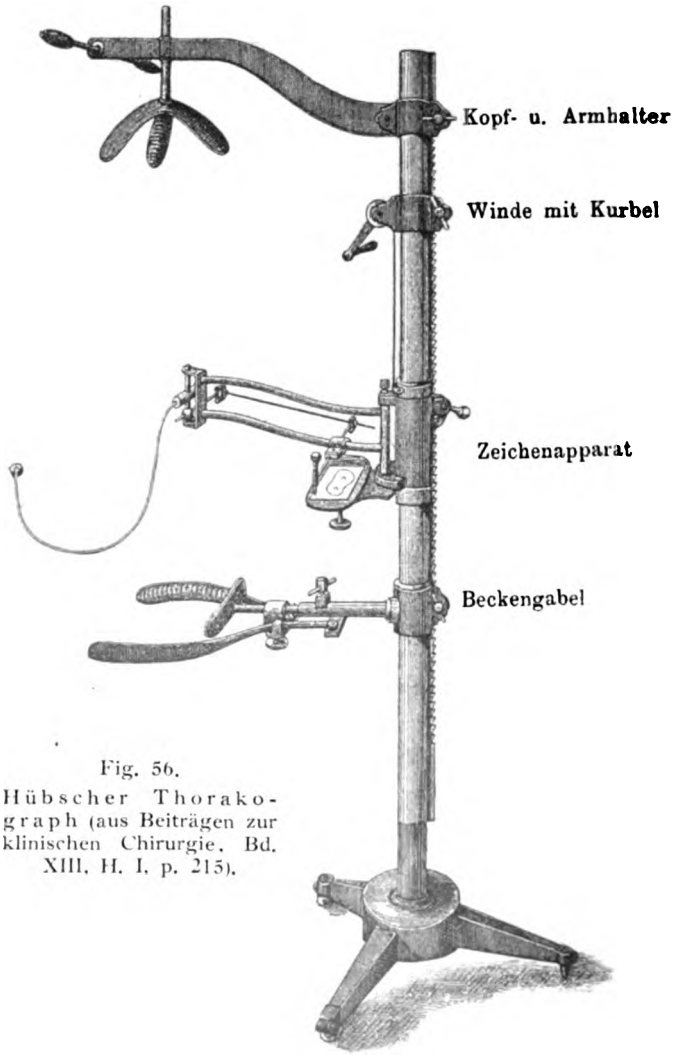

Fig. 56.
Hübscher Thorakograph (aus Beiträgen zur klinischen Chirurgie, Bd. XIII, H. I, p. 215).

Digitized by Google

(Murray), ferner vollkommenere Apparate, die zur Konturzeichnung bestimmt sind. Thorakograph Hübscher, Schenk (Fig. 56 und 57).

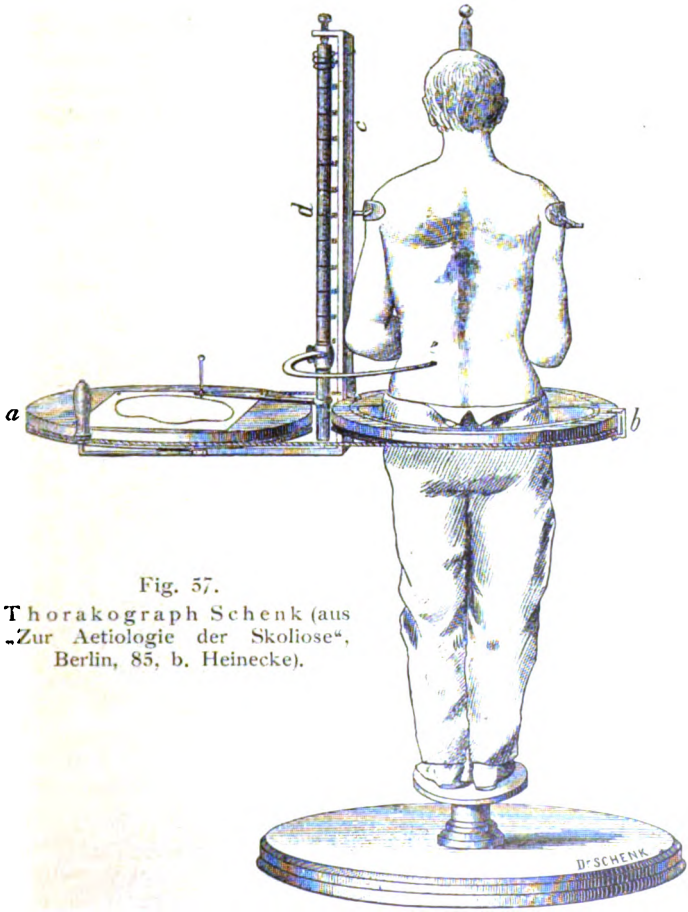

Fig. 57.
Thorakograph Schenk (aus „Zur Aetiologie der Skoliose", Berlin, 85, b. Heinecke).

Ein prinzipieller Unterschied besteht nur insofern, als die letztgenannten dadurch, dass sie die einzelnen

Digitized by Google

Kurven untereinander in Beziehung bringen, eine räumliche Darstellung des Objekts gestatten, während z. B. der Bleidraht keinerlei derartige Bestimmungen zulässt.

Da nun aber schon die normale W. S. selten in einer vertikalen Sagittalebene verläuft, so entsteht das Bedürfnis, die Messungen, bezw. Zeichnungen nicht nur in einer, sondern in mehreren Ebenen vorzunehmen. Solche Bestimmungen ermöglicht der Zander'sche Messapparat. Hier werden von einem hohen, eisernen Bügel aus, der auf einer eisernen, an der Peripherie graduierten Scheibe drehbar befestigt ist, die Masse vermittelst vertikal und horizontal verschiebbarer Stäbchen abgenommen (Fig. 58). Die gewonnenen Masse werden in Zahlen notiert und können nachher durch Eintragen in quadriertes Papier zur Herstellung eines allerdings etwas eckigen, aber doch charakteristischen Bildes verwendet werden (Fig. 59). Durch diese Messung werden sowohl die Abweichungen in der Frontal-, wie in der Sagittalrichtung berücksichtigt. Auch ist es möglich, von dem gemessenen Objekte einen Grundriss, d. h. die Projektion der gemessenen Punkte auf die Horizontalebene herzustellen.

Für den täglichen Gebrauch bequemer sind diejenigen Apparate, welche die Konturen der Figur und die wichtigen Linien auf graphischem Wege darstellen; man ist hiebei der Mühe des nachträglichen Konstruierens überhoben. Für die Darstellung der Deformitäten der W. S. sind in dieser Art nur zwei Apparate, der von Schulthess und der von Heinleth vorhanden. Der Mathematiker würde sie als Apparate mit dreifachem Koordinatensystem bezeichnen. Der Heinleth'sche giebt zugleicher Zeit mehrere Horizontalkonturen, kann auch beliebige Vertikalkonturen des Rückens zeichnen, jedoch fehlt ihm die Eigenschaft, zu gleicher Zeit zwei Projektionen einer

Digitized by Google

nicht in derselben Ebene gelegenen Linie wiederzugeben. Der Schulthess'sche Apparat (Fig. 60 und 61) giebt die Konturen der Luftfigur vom Kopfe bis auf die Hüften, die Schulterblattkonturen und die Frontalprojektion der Dornfortsatzlinie auf dem einen Bild, die Sagittalprojektion (physiologische Krümmung) auf dem zweiten und eine beliebige Zahl horizontaler hinterer Halbkonturen — deren Lage jeweilen auf einem der andern Bilder angegeben wird — auf einem dritten Bild. Nach vollendeter Messung, welche 3 bis 4 Minuten dauert, ist es nur noch notwendig, auf den beiden Vertikalansichten senkrechte Linien und auf dem Horizontalbilde eine horizontale, zur Ebene der Spinae anteriores parallele Linie zu ziehen und das Bild ist demonstrationsfähig (Fig. 62). Die zwei Projektionsbilder der Dornfortsatzlinie entstehen zu gleicher Zeit und werden jeweilen beim Beginne der Messung hergestellt, während man den Taster des Apparats von unten nach oben über dieselbe führt. Die Fixation des Patienten erfolgt in der Art, dass die spinae anteriores superiores Ilei parallel zu dem Messrahmen gestellt werden. Im weitern wird der Patient nicht fixiert, sondern nur ein eiserner Stab an das obere Ende des Sternums angelehnt.



Fig. 58.
Zander'scher Messapparat nach Levertin.

Andere Messungsverfahren mit einfachern Instrumenten geben weniger sichere Resultate, weil sie gewöhnlich am Patienten selbst fixiert

Digitized by Google

werden, doch können für orientierende Messungen die Apparate von Miculicz und Beely-Kirchhoff (Fig. 63), sehr wohl Verwendung finden.

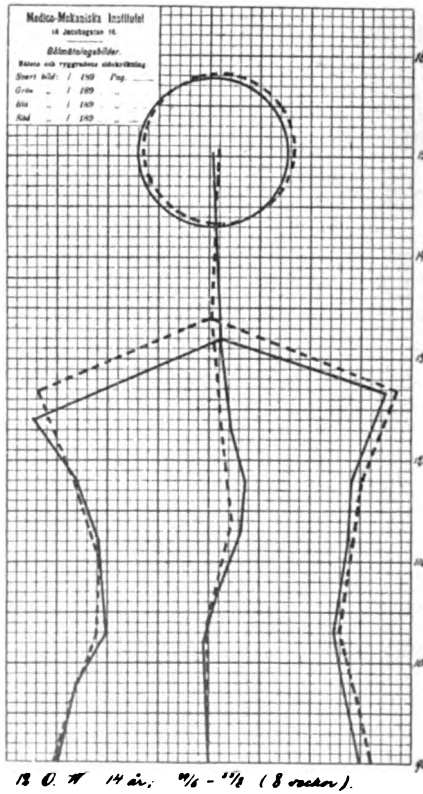

Fig. 59. Messbild nach der Messung mit dem Zander'schen Messapparat hergestellt.

Wir haben nun noch einige Hülfsmethoden zu erwähnen, welche uns bei Untersuchungen der Deformitäten der W. S. sehr gute Dienste geleistet haben:

Digitized by Google

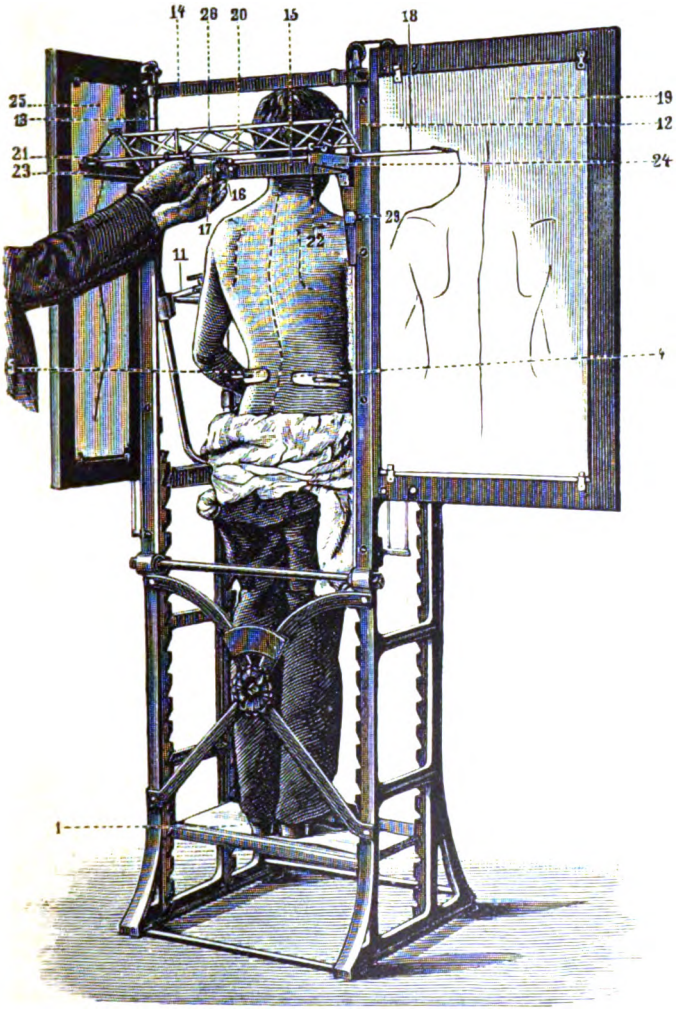

Fig. 60. Mess- und Zeichnungsapparat für Rückgratsverkrümmungen nach Dr. W. Schulthess. Ansicht von hinten in seiner Anwendung.

Digitized by Google

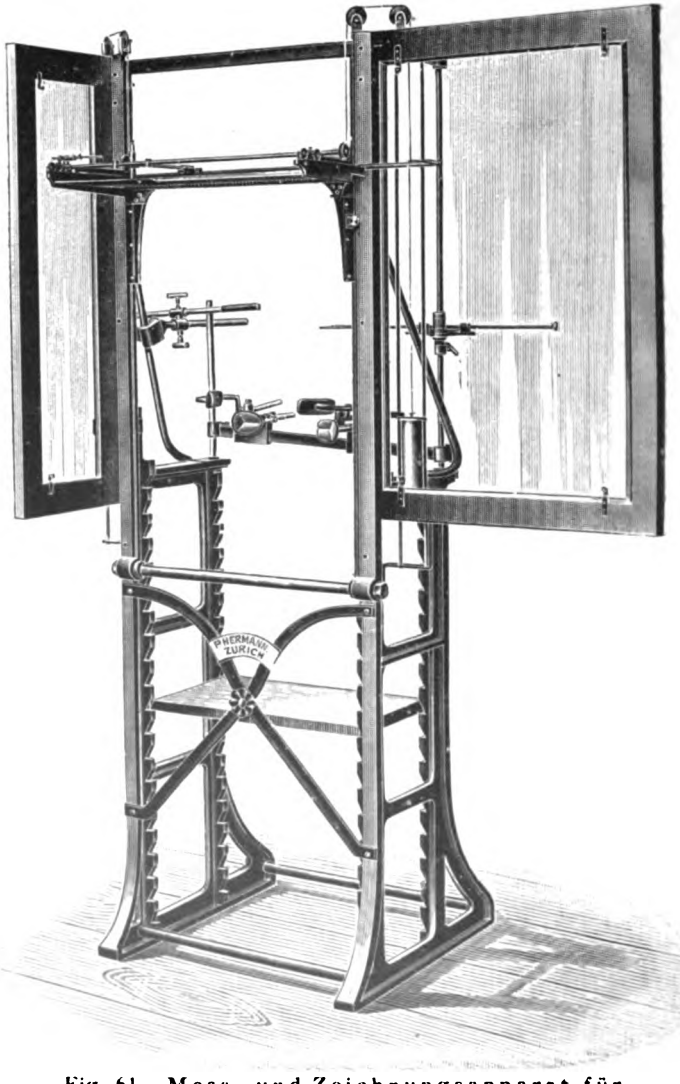

Fig. 61. Mess- und Zeichnungsapparat für Rückgratsverkrümmungen nach Dr. W. Schulthess. Ansicht von hinten.

Digitized by Google

die Messung mit dem Nivellierzirkel und dem Nivelliertrapez.

Der Nivellierzirkel (Fig. 64 und 65) dient zur Feststellung von Höhendifferenzen zweier, am Körper gelegener Punkte und giebt dieselben in Graden an. Er findet hauptsächlich zur Bestimmung

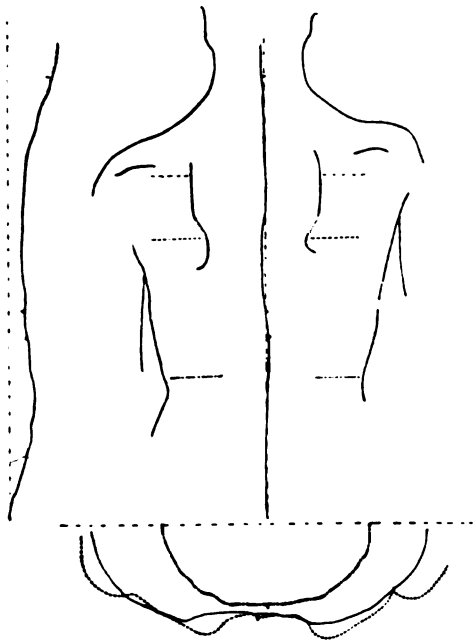

Fig. 62. Messbild einer Skoliose, im Schulthess-schen Apparat hergestellt, zugleich Typus einer flachen Wirbelsäule.

der Beckenstellung Verwendung. Durch Feststellung des Neigungsgrades der Verbindungslinie von spin. anterior superior und posterior superior (s. Fig. 65) gewinnt man ein Mass zur Vergleichung der Stellung des Beckens bei demselben Individuum (s. hierüber Henggeler, Zeitschrift für orth. Chirurgie, B. 5).

Digitized by Google

Legt man die Spitzen des Zirkels an die spinae anteriores an, so erhält man Auskunft über die seitliche Neigung u. s. w.

Das Nivelliertrapez (Fig. 66 und 67) dient der Feststellung der Höhendifferenzen am Rücken des in Vorbeugehaltung stehenden Patienten. Es klärt also besonders über die später zu besprechende Torsion auf. Zur Registrierung genügt die Notierung der Höhe, in welcher die Messung gemacht wurde.

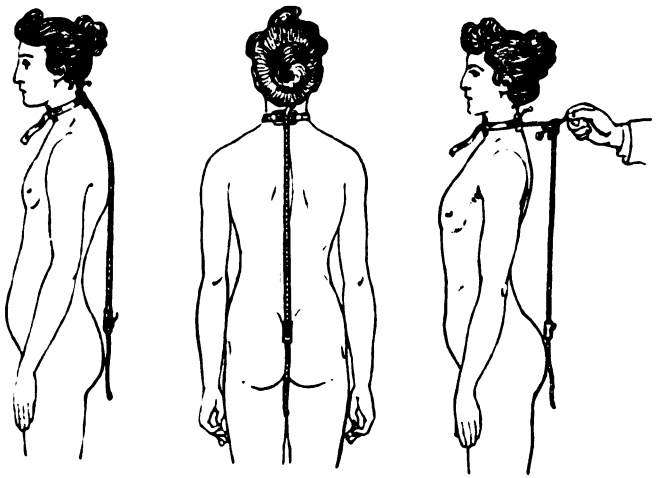

Fig. 63. Messapparat für Rückgratsverkrümmungen nach Beely-Kirchhoff.

der Distanz der Füsse des Instrumentes und des gefundenen Neigungsgrades.

Selbstverständlich wird von der Photographie für die Darstellung der Rückgratsverkrümmungen ausgedehnter Gebrauch gemacht. Sie leistet uns insofern gute Dienste, als sie uns ein perspektivisches Bild der Deformität giebt, an welchem wir den Typus der Verkrümmung, ganz besonders aber die Entstellung der Rumpfkonturen erkennen können.

Digitized by Google

Dagegen ist dieselbe nicht geeignet für Kontrollmessungen, da wir durch diese über Details, welche das photographische Bild nicht wiedergiebt, Aufklärung wünschen.

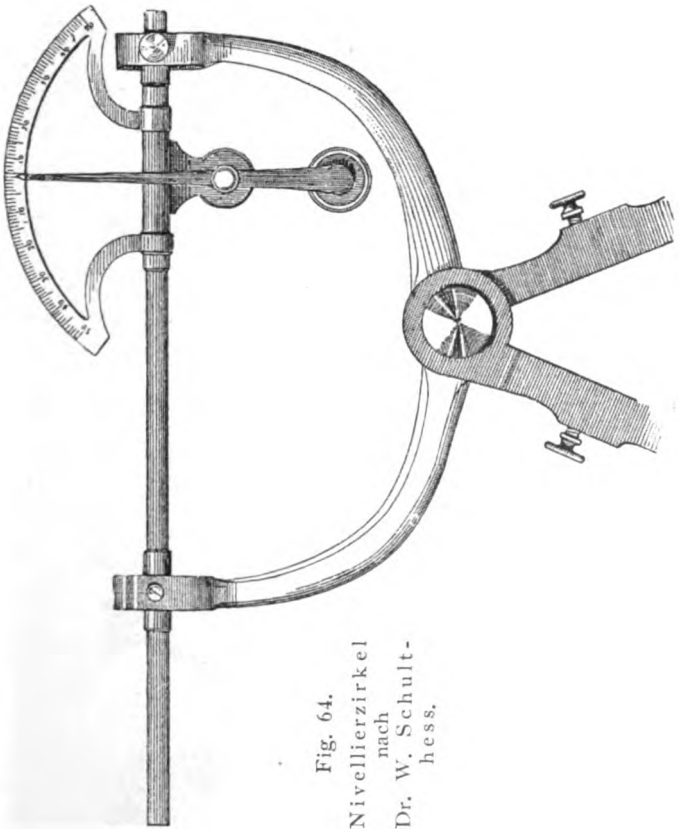

Fig. 64. Nivellierzirkel nach Dr. W. Schulthess.

Auch ist nicht zu bestreiten, dass die Niveaudifferenzen des Rückens, wenn man die Aufnahme nicht in Vorbeugehaltung macht, aus der Photographie nicht erkennbar sind (Fig. 73 und 74).

Digitized by Google

Auch die Röntgen'sche Durchleuchtung und Photographie hat die Diagnostik der Rückgratsverkrümmungen bedeutend gefördert. Man hat

Fig. 65. Bestimmung der Beckenstellung mit dem Nivellierzirkel nach Dr. W. Schulthess.

Digitized by Google

aber bei Beurteilung der Bilder zu beachten, dass das Röntgen'sche Bild ein Schattenbild ist, dass

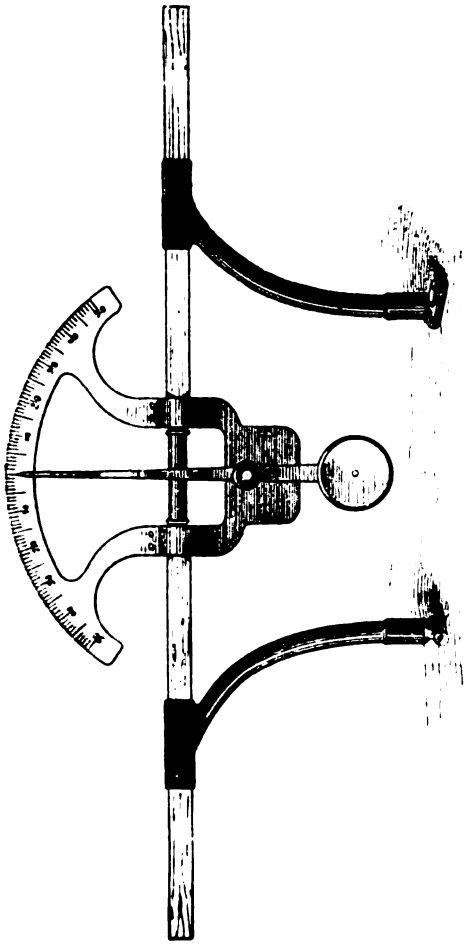

Fig. 66. Nivelliertrapez nach Dr. W. Schulthess.

die Stellung der Leuchtröhre im Verhältnis zum Körper wesentliche Fehlerquellen enthält und dass

Digitized by Google

Fig. 67.

Digitized by Google

Fig. 67. Messung des Rippenbuckels mit dem Nivelliertrapez nach Dr. W. Schulthess, in Vorbeugehaltung des Patienten.

die Untersuchung der Rückgratsverkrümmungen im Liegen, wie das bis jetzt üblich und bei der langen Expositionszeit nötig war, ganz andere Resultate ergiebt als die Untersuchung im aufrechten Stehen (Fig. 68, 69 und 70). Aber die Methode kann, wenn man seine Beobachtungen nur an kurzen W. S.-abschnitten macht, über manche Frage wichtige Aufschlüsse erteilen, eignet sich jedoch nicht als regelmässig anzuwendende Kontrollmethode.

Es ist schon viel darüber diskutiert worden, wie weit überhaupt bei der Beweglichkeit der W. S. und scheinbaren Inkonstanz ihrer Kr.n eine exakte Messung einen Wert habe. Von den Gegnern wird geltend gemacht, dass sich eine Skoliose in der verschiedensten Art präsentieren und ihre Kr.n durch willkürliche Muskelspannungen beeinflussen könne. Es verdient nun hervorgehoben zu werden, dass unter diesen Gegnern der Messung sich keiner befindet, der sich jemals über jahrelang konsequent durchgeführte Messungen ausgewiesen hätte; wir können ihrem Urteil also den Vorwurf der Oberflächlichkeit nicht ersparen. Zu Gunsten der Messung lässt sich ins Feld führen: Jene angeführten Schwankungen kommen nur bei den leichtern Formen der Skoliose vor, die schweren und auch die mittleren Grade sind meist so unnachgiebig, dass von einer Aenderung ihrer Kr.n auf aktivem Wege, es sei denn unter Zuhülfenahme äusserer Unterstützungspunkte, „leider" nicht die Rede sein kann.

Aber auch über die andern Formen berichten diejenigen, die konsequent Messungen durchführen, dass sie sich deshalb doch sehr gut durch Messung kontrollieren lassen, weil jedes Individuum schliesslich eine gewisse Gewohnheitshaltung hat, welche in seinem anatomischen Bau begründet ist. Wird

Digitized by Google

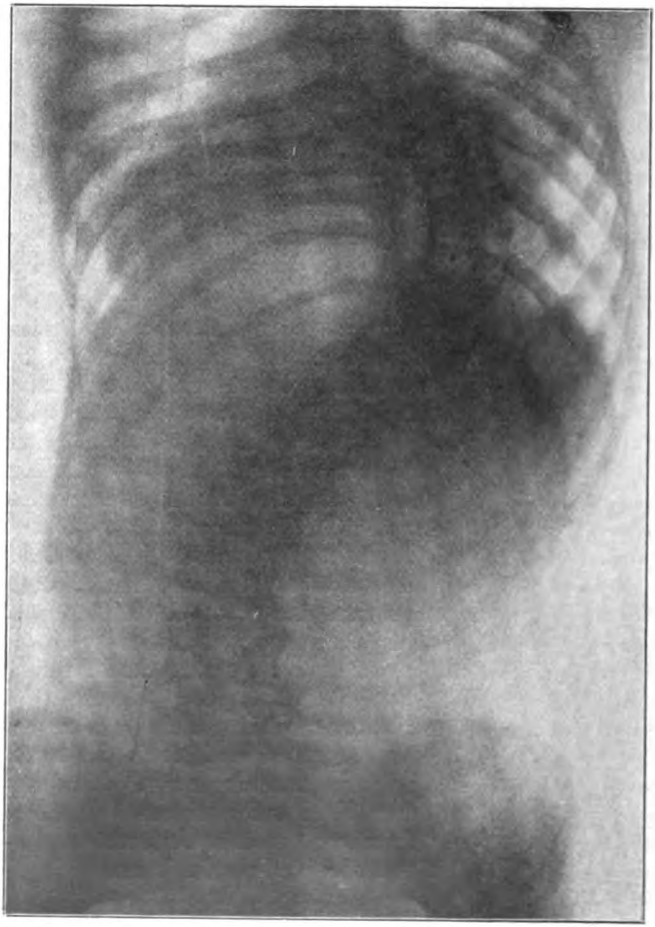

Fig. 68.

Röntgenbild einer Skoliose. (Aufgenommen von Herrn Dr. Bär, Zürich.)

Digitized by Google

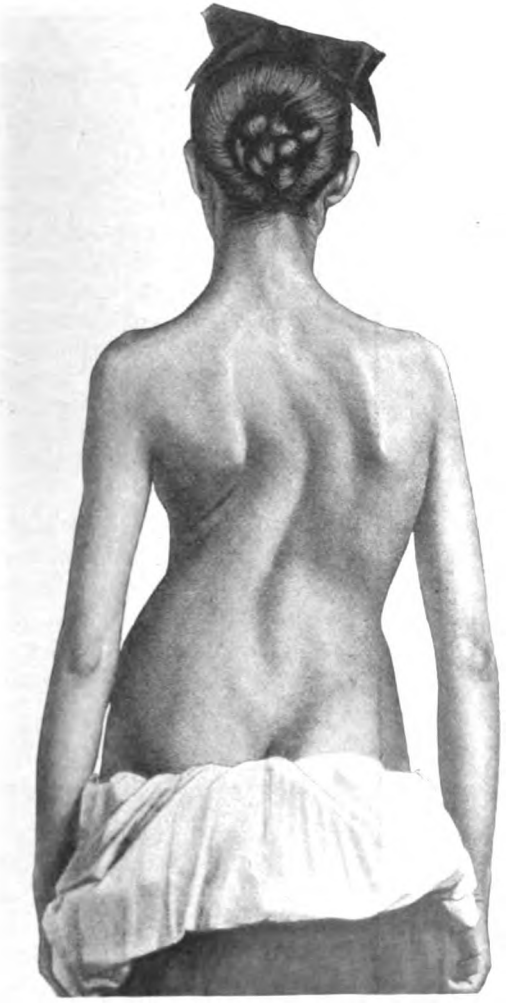

Fig. 69.
Derselbe Fall nach Photographie.

Digitized by Google

nun immer unter denselben Verhältnissen gemessen, so werden wir dieser Gewohnheitshaltung immer wieder begegnen. Das wird nun durch die Serien der Messbilder derjenigen Institute, welche regelmässig messen, vollauf bestätigt. Die Bilder desselben Individuums gleichen sich ausserordentlich

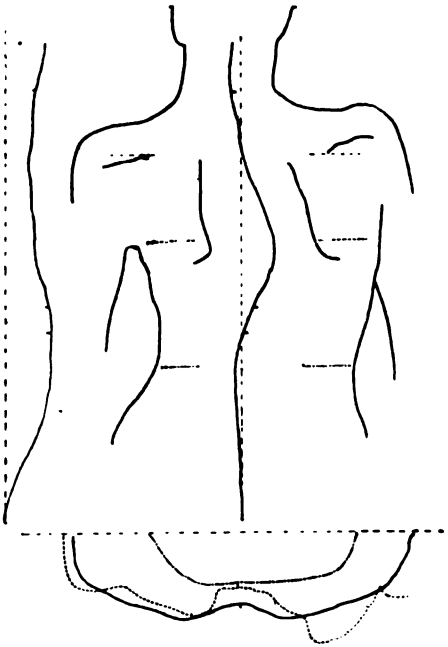

Fig. 70.
Messbild von Fig. 68 und 69.

bis in kleine Details. Am wenigsten konstant ist die Haltung in Beziehung auf die Totalrichtung des Rumpfes. Aber sogar hier begegnen wir, wie Zusammenstellungen aus unserm Institute beweisen, einer gewissen Gesetzmässigkeit in Bezug auf die Richtung,

Digitized by Google

nach welcher die Totalabweichung (das Ueberhängen) einzutreten pflegt.

Einteilung der Deformitäten der W. S.

Während wir im allgemeinen die Deformitäten der W. S. nach ihrer Form gruppieren, scheiden wir zweckmässig diejenigen, welchen destruktive Prozesse zu Grunde liegen, aus (s. den allgem. Teil), da hier das Wesen des der Deformität zu Grunde liegenden, destruierenden Prozesses für die Behandlung weitaus mehr massgebend ist, als die Formveränderung an und für sich. Diejenigen Formen, welchen eine andere Aetiologie zu Grunde liegt (s. allgem. Teil), nehmen wir vorweg. Hier sind neben kongenitalen Veränderungen, Ernährungsstörungen und Alterierung der Widerstandsfähigkeit der Knochen, hauptsächlich funktionelle Einflüsse thätig.

Innerhalb dieser grossen Gruppe wiederum, für die wir keinen Sammelnamen aufzustellen imstande wären, trennen wir die:

Sagittalen oder symmetrischen von den Lateralen (seitlichen) oder asymmetrischen Rückgratsverkrümmungen.

A. Die sagittalen, anteroposterioren, symmetrischen Deformitäten der Wirbelsäule.

Naturgemäss können diese Deformitäten nur in Abflachung oder in Uebertreibung der physiolog. Kr.n ihren Ausdruck finden, d. h. nur graduelle Abweichungen von dem normalen Verhalten der einzelnen Kr.n, darstellen. Sie begegnen uns deshalb auch mehr in der Form von Krümmungstypen, tragen nur in einer beschränkten Zahl, vorwiegend nur in einzelnen wenigen Formen einen pathologischen Charakter.

Digitized by Google

Die Krümmungs- oder wie sie auch genannt worden sind, die Haltungstypen (Staffel. Schulthess) sind in erster Linie ein Rassenmerkmal. Im weitern ist entscheidend für ihre Formentwicklung der allgemeine Zustand des Knochensystems während der Kindheit, die mechanisch hygienischen Einflüsse in dieser Zeit und die Berufsthätigkeit.

1. Die flache Wirbelsäule.

Die physiologischen Kr.n sind sämtlich, gewöhnlich mit Ausnahme der Halskrümmung abgeflacht. Dabei kann die Totalrichtung der W. S. mehr oder weniger vorgeneigt sein; die Beckenneigung ist gering. Die ganze Rückenfläche ist platt, die Schulterblätter meist anliegend, der Thorax im ganzen mehr in die Breite entwickelt, die Vorderfläche des Thorax erscheint dagegen, besonders in den obern Teilen, gewölbt. Nur ausnahmsweise können aber bei starker Ausbildung der hintern Rippenwölbung die Scapulae doch abstehen. Dabei sind die Bewegungen des Rumpfes ungelenkig, beschränkt (Fig. 62).

Die flache W. S. stellt mehr einen unschönen Haltungstypus, als einen pathologischen Zustand dar.

Er wird vor allem bei rhachitischen Individuen gefunden und ist dann so zu erklären, dass eine, in frühester Jugend entstandene Lendenkyphose die spätere Entwicklung der normalen Lendenlordose verhindert.

Als Berufstypus wird der flache Rücken bei Schuhmachern gefunden (s. Fig. 71 u. 72). Hier ist es wiederum die durch den Beruf im heranwachsenden Alter veranlasste, aufrechte Sitzhaltung, welche durch das Herauspressen der L. W. S., im Verein mit der angestrengten Arbeit der Schultergürtelmuskulatur zur Ausgleichung der Lendenlordose mit verminderter Beckenneigung führt und die Entwicklung der Brustkyphose verhindert.

Digitized by Google

Der Rückgrat liegt tief zwischen den Schulterblättern, der obere Teil des Sternums erscheint hoch gewölbt und sieht wie vorgeschoben aus, sodass das Jugulum einen förmlichen Absatz bildet. Aehnliches kann unbestritten längeres Sitzen im jugendlichen Alter unter Aufrechthaltung des Oberrumpfes zu stande bringen und es ist zweifellos die vielfach angetroffene schlechte Entwicklung der physiologischen Krümmungen bei Schulkindern auf das viele Sitzen zurückzuführen. (Vergl. das früher über das Sitzen Gesagte!)

Ueber abgeflachte W. Sn. ohne gleichzeitige Seitenabweichungen kennen wir keine Leichenbefunde; auch hat sich bis jetzt die normale Anatomie mit den Differenzen der verschiedenen Haltungstypen noch nicht beschäftigt.

Diagnostisch ist von Wichtigkeit, dass wir entscheiden, ob der flache Rücken für sich allein besteht oder ob er eine Begleiterscheinung einer Skoliose sei. Das flachrückige Kind betrachte

Fig. 71.
Schuhmachertypus.
(Erklärung s. im Text.)

Digitized by Google

man immer in Vorbeugehaltung und man wird insofern Ueberraschungen erleben, als scheinbar gerade W.S.n sich durch das einseitige Prominieren der Rippenwinkel als arge Skoliosen entpuppen. (S. Fig. 73 und 74, Skoliose aufrecht und in Vorbeugehaltung.) Ist die Skoliose ausgeschlossen, dann kann

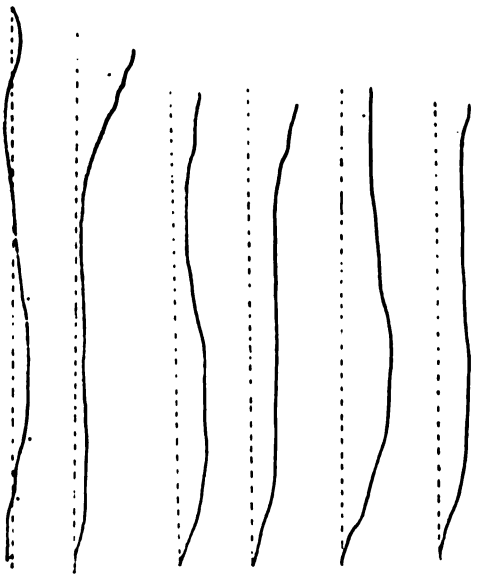

Fig. 72. Sagittalprojektion der Rückenkrümmungen von sechs Schuhmachern. Die Kurven zeigen auffallend gestreckten Verlauf oder auffallend hohe Lordose.

es sich bei Kindern nur um eine rhachitische Form, oder um einen angebornen Haltungstypus handeln, bei Individuen im heranwachsenden Alter oder bei Erwachsenen dagegen eher um Berufsdeformität.

Da wir es bei Kindern meist mit auf Rhachitis beruhenden Knochenveränderungen zu thun haben, so ist die Formveränderung schwer und nur in

Digitized by Google

sehr langer Zeit zu reduzieren. Bei den aus dem Beruf entspringenden Formen ist selbstverständlich

Fig. 73.

Scol. lumb. sin. conv., dorsal. dextro con. rhachitica. Die Deviation der W. S. äussert sich hauptsächlich in der Differenz der beiden Taillenkonturen.

Digitized by Google

ohne vollständige Aenderung der Lebensweise keine Besserung möglich. Von alters her sind die Orthopäden der Ansicht, dass flacher Rücken zur Skoliose disponiere.

Therapie. Der flache Rücken wird aus den angeführten Gründen nur selten Gegenstand einer Behandlung. Diese hat, neben einigen passiven

Fig. 74. Der Fall von Fig. 73 in Vorbeugehaltung. Die rechtsseitigen Rippenwinkel springen deutlich über das Niveau des Rückens vor und bilden einen Rippenbuckel. Der Sulcus parapinosus ist rechts verstrichen.

Einwirkungen auf die energische, aktive Reduktion ihr Hauptaugenmerk zu richten. Durch kräftige Kontraktion der langen Rückenstrecker bei gleichzeitigem, energischem Strecken der Kniegelenke wird das Kreuzbein um seine frontale Achse gedreht, das Becken stärker nach vorn geneigt und

Digitized by Google

somit der Anstoss zur Ausbildung einer bessern Lendenlordose gegeben.

Als Uebungen zu täglicher Durchführung sind zu empfehlen: Uebungen an den Schweberingen (Fig. 75a u. b, passive Wirkung!), Lagerung über ein Rollkissen, eine Barwell'sche Schlinge, eventuell

Fig. 75a.
Uebung an den Schweberingen.
(Passive Wirkung.)

kombiniert mit schiefer Ebene (s. Fig. 76), Gipsbett in Bauchlage unter kräftigem Redressement adaptiert, Massage der Rückenmuskulatur (Muskelhacken, s. Fig. 25), Uebung am Wolm (Fig. 77). das alles zur passiven Dehnung der lumbosakralen Verbindung.

Digitized by Google

Von den aktiven Uebungen: Gummistrangübungen (Zug von unten nach oben unter Streckung der Arme), Rückwärtsrumpfaufrichten auf horizontalem Tische (Fig. 78) aus der Bauchlage, zweckmässig an die Massage anzuschliessen. Wir verwenden ferner bei diesen Fällen den Rumpfbeugeapparat II (s. Fig. 164) mit über die L. W. S. quer gespanntem Redressionsgurt und den Rotationsapparat (s. Figur 165 und 166) mit Wechsel des Widerstands für Rechts- und Linksdrehung, weil diese Rotationsbewegungen die Eigentümlichkeit haben, bei relativ starkem Widerstand die dorsale Kyphose zu vermehren. Es muss aber darauf geachtet werden, dass die Füsse dabei etwas nach hinten gestellt und die Kniee gestreckt werden. Portativapparate kommen nicht in Frage.

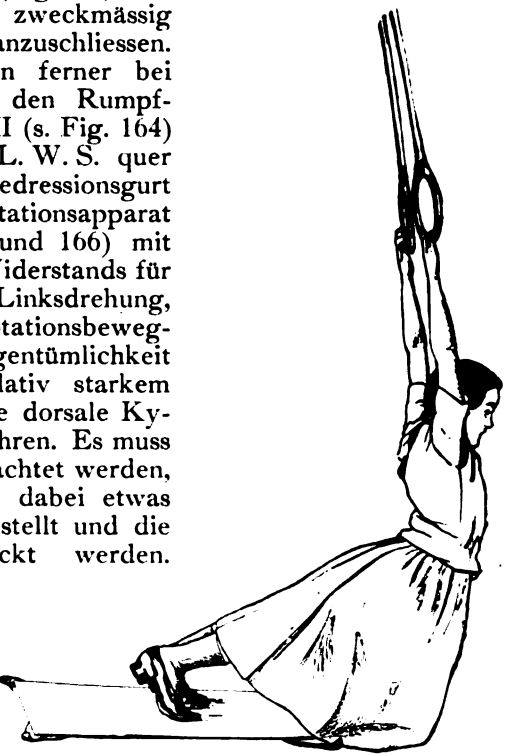

Fig. 75b.
Uebung an den Schweberingen.
(Passive Wirkung.)

Die nun folgenden sagittalen Rückgratsverkrümmungen, die Lordosen und Kyphosen bestehen in abnormer Uebertreibung der einen oder andern oder mehrerer physiologischer Krümmungen.

Digitized by Google

Die Lordosen.

Der Form nach steht dem flachen Rücken am nächsten die Totallordose, welche nur eine Rolle als Begleiterscheinung der Skoliose spielt (Fig. 79, Messbild und Fig. 80). Anders die pathologisch vermehrte Lendenlordose. Sie ist auf die L. W. S. beschränkt; die Dorsalkyphose besteht neben ihr fort.

Als Haltungstypus begegnen wir einer ausserordentlich stark entwickelten Lendenlordose bei



Fig. 76.

Barwell'sche Schlinge, kombiniert mit schiefer Ebene.

sonst normalen Verhältnissen hie und da, besonders beim weiblichen Geschlecht. (Als eine funktionelle Lordose dürften wir die sog. Lordose der Gravidae bezeichnen. Durch die auf unsere Veranlassung von Dr. A. Kunoh durchgeführte Untersuchung ist dagegen nachgewiesen, dass es sich hier nur um eine Rückwärtsneigung des ganzen Trunkus vom Hüftgelenk aus, oder um eine Abknickung des Trunkus über dem Becken handelt (Fig. 81 a und b).

Digitized by Google

Ferner unterscheiden wir ätiologisch die sog. kompensatorischen von den neurogenen, arthrogenen und osteogenen Formen. Die kompensatorischen beruhen auf einer primär vermehrten Beckenneigung, wie sie bei verschiedenen

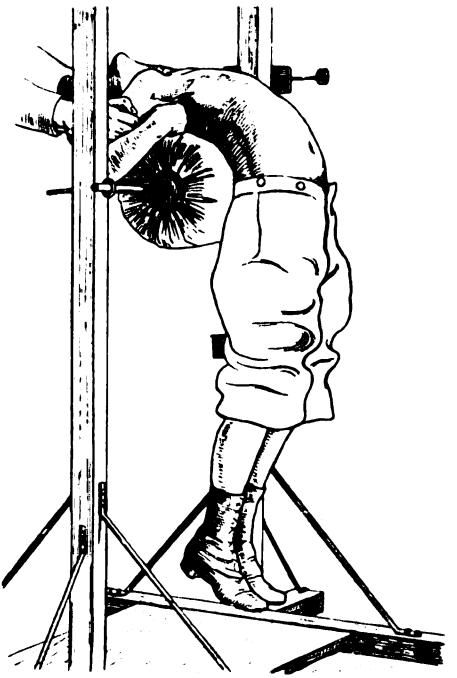

Fig. 77. Reklinationsübung am Wolm, zur passiven Dehnung der lumbo-sakralen Kyphose.

Hüftgelenkaffektionen sich vorfindet (kongenitale Luxation, Coxitis, Spondylitis, s. daselbst). Sie sind nur bei doppelseitiger Affektion reine Lordosen, bei den einseitigen sind sie mit Seitenkrümmung verbunden.

Digitized by Google

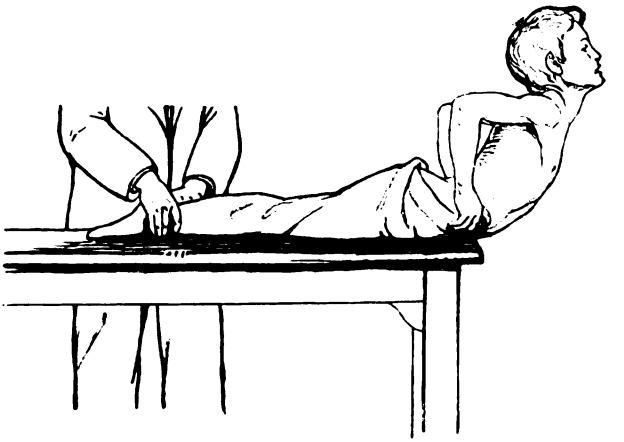

a

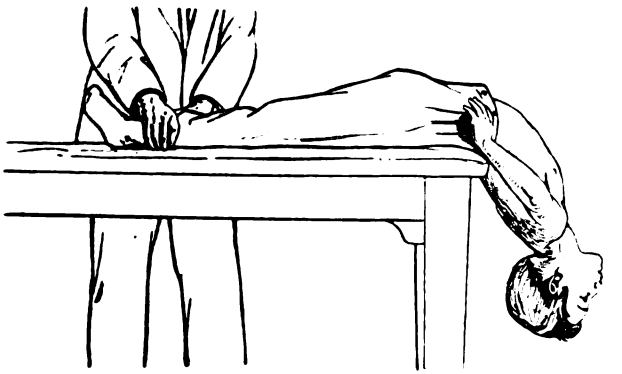

b

Fig. 78.

Aktive Rumpfbeugungen auf dem Divan.

Digitized by Google

Die neurogenen Lendenlordosen findet man nicht selten bei ausgedehnten Lähmungen der Rücken- oder Bauchmuskulatur, so paradox das klingen mag, dort, weil der Rumpf im Interesse eines sicheren Balancierens sich so stark nach hinten wirft, bis die Spannung der Bauchmuskeln ihn nicht

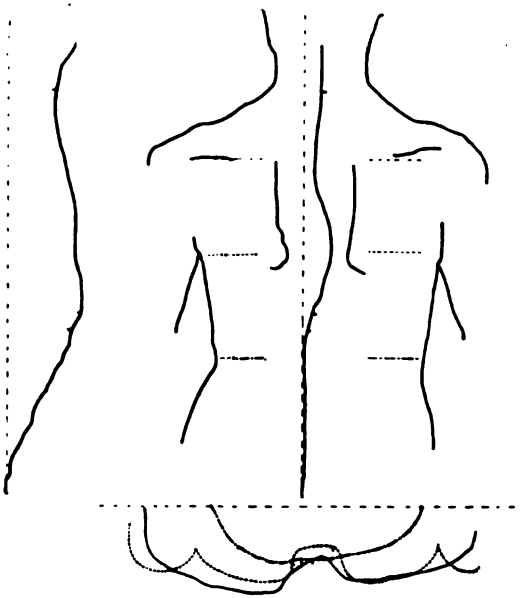

Fig. 79.
Messbild. Scol. dors. dextr. conv. mit totaler Lordose der W. S.

mehr nach vorn beugt, sondern nur die W. S. in sich selbst zusammenstaucht, hier, weil das Becken so lange nach vorn geneigt, gesenkt wird, bis eine Knochenhemmung die Funktion der Antagonisten der Rückenmuskulatur übernimmt und der Schwerpunkt des Rumpfes so weit nach vorn gerückt

Digitized by Google

Fig. 80.

Fall von Fig. 79. Der Rückgrat zwischen dem Schulterblatt tief versenkt. Die Seitenabweichung verläuft mit einer Total-Lordose.

Digitized by Google

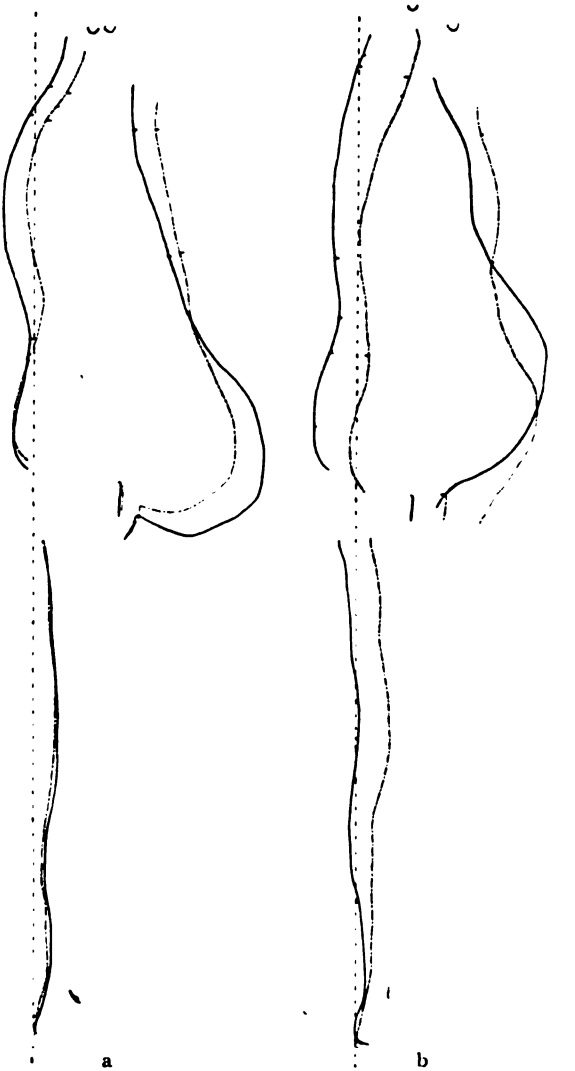

Fig. 81. Haltung der Gravidae. a) erster Haltungstypus. b) zweiter Haltungstypus. (Erklärung s. im Text.)
---- ante } partum.
post }

Digitized by Google

Fig. 82.
Pathologische rigide Lordose, 20 Jahre. W.

Fig. 83. Derselbe Fall. Rückenansicht. (Erklärung s. im Text.)

Digitized by Google

wird, dass er im Sinne eines vorwärts beugenden Moments auf die Körperhaltung wirkt.

Arthrogene Formen sind bis jetzt nicht beschrieben.

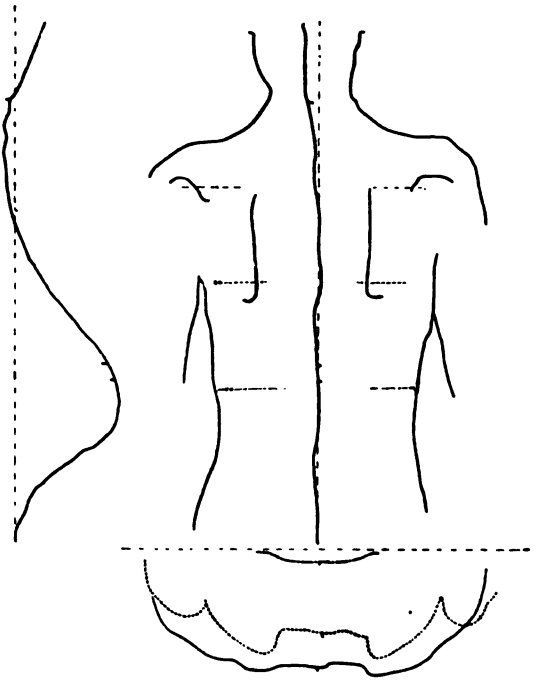

Fig. 84. Messbild des Falles von Fig. 82 und 83.

Eine besondere Stellung nimmt der in Fig. 82, 83 und 84 dargestellte Fall von Lordosenbildung ein. Es handelt sich um eine hochgradig entwickelte Zwischenform von pathologischer Lendenlordose und Totallordose, die ganze W. S. ist dabei ausserordentlich rigide, in ihrer Beweglichkeit beschränkt. Die im aufrechten Stehen vorhandene Form ändert sich weder im Sitzen, noch im Liegen. Beschränkt war auch schon zur Zeit der photogr. Aufnahme der Patientin vor 2 Jahren die Beweglichkeit beider Hüftgelenke im Sinne einer Flexionskontraktur.

Digitized by Google

Auch in der Narkose zeigte sich keine Vermehrung der Beweglichkeit. Die Muskulatur war im ganzen atrophisch. In der untern Dorsalgegend besteht ein konstanter Druckschmerz einige Centimeter rechts von der Dornfortsatzlinie.

In letzter Zeit ist die Patientin neuerdings in unsere Behandlung gekommen mit Paresen an den Unterextremitäten, Incontinentia urinae. Die Rigidität der W. S. besteht fort. Das hervorstechendste Symptom der ganzen Erkrankung ist die absolute Starrheit und Unbeweglichkeit der W. S. vom Kreuzbein bis in die obere B. W. S., eine Erscheinung, welche bis jetzt nur bei der chron. ankylosierenden Entzündung der W. S. (Strümpell) beobachtet worden ist. Die bisher in geringer Zahl beschriebenen Fälle (s. Hoffa, Volkmann'sche Vorträge Nr. 247) verliefen allerdings alle mit Kyphosenbildung und zeigten in der Lendengegend eher Abflachung als Vermehrung der Krümmung. Trotzdem glaube ich diesen Fall zu dieser Krankheitsgruppe, die sich offenbar auch aus verschiedenen Formen chron. Entzündung der Gelenke rekrutiert (Auerbach), rechnen zu dürfen.

Die osteogenen Formen kennen wir nur bei Osteomalacie und Rhachitis.

Die osteomalacischen Deformierungen der W. S. äussern sich aber meistens in Vermehrung der Lendenlordose sowohl als der Brustkyphose, (s. die nächste Gruppe) während die Rhachitis nie eine eigentliche Lordosenbildung, sondern nur eine eigentüm-

Fig. 85.
Runder Rücken mit Abknickung der W. S. über dem Kreuzbein. Rhachitis durchgemacht, 6 Jahre alt.

Digitized by Google

liche, scharfe Abknickung der L. W. S. gegen das Kreuzbein veranlasst. Man macht solche Beobachtungen besonders bei Kindern unter dem 8. Lebensjahre (Fig. 85).

Reine Lordosen treffen wir demnach ausser als Haltungstypen fast ausschliesslich bei der Erkrankung der nervösen Zentralorgane, vor allem bei der progressiven Muskelatrophie, der Pseudohypertrophie und bei der Kinderlähmung obwohl hier, weil mit der Lähmung der Rückenmuskulatur meistens auch eine schwere Gangstörung oder eine gänzliche Lähmung der Unterextremitäten verbunden ist, welche den Kranken zu beständigem Sitzen nötigt, Kyphosen häufiger sind.

Die Therapie dieser Lordosen kann, sofern die Lähmungen nicht allzu ausgedehnte sind, fast nur eine Uebungstherapie sein. Man muss versuchen, die noch irgendwie funktionsfähigen Muskelreste möglichst auszubilden.

Vorwärts Rumpfaufrichten bei Reduktion der Kraft in den Bauchmuskeln, rückwärts aufrichten (Fig. 78) bei Affektion der Rückenmuskeln, event. unter Zuhilfenahme medicomechan. Apparate. Im Sinne der Verminderung der Beckenneigung und Ausgleichung der Lordose wirken ferner Tretübungen, (mit Tretapparaten nach Zander, Schulthess), jedoch darf das Abwärtstreten nicht bis zur vollständigen Streckung des Kniegelenks erfolgen, denn in dieser Stellung vermehrt sich erfahrungsgemäss die Beckenneigung. Man hat auch versucht, paralytischen Lordosen mit stützenden Portativapparaten beizukommen. Da die Ausgleichung der Lordose hier nur durch die Unterstützung der Schultern und möglichst knappe Umhüllung der Vorderfläche des Rumpfes, somit Unterstützung der Baucheingeweide angestrebt wird, so ist es selbstverständlich, dass solche Portativapparate verhältnismässig nur sehr Unvollkommenes leisten.

Digitized by Google

Die Kyphosen.

Die Kyphosenbildung ist im allgemeinen der typische Folgezustand von mech. Insuffizienz der W. S. Jeder Teil der W. S. kann gelegentlich derart deformiert werden, dass sein hinterer Kontur einen nach hinten konvexen Bogen bildet; auch kann sich die Kyphosenbildung über ganz verschieden grosse Abschnitte der W. S. ausdehnen, aber die kurzen Bogen entstehen meistens nur durch destruierende Prozesse. (Tuberkulose, Carcinom), welche wir später besprechen. Wir können daher der Form nach unter den langen Bogen eine totale sakrospinale Kyphose mit Einbeziehung sämtlicher Wirbelsäulenabschnitte und eine totale lumbodorsale Kyphose, Bogenbildung unter deutlicher Abknickung oberhalb des Kreuzbeins unterscheiden. Bei den partiellen Kyphosen sprechen wir von thorakaler (dorsaler), lumbaler, cervikaler nebst den Zwischenformen lumbothorakaler, dorsocervikaler Kyphose.

Aetiologisch sehen wir bei der Kyphosenbildung beteiligt die Rhachitis, die Osteomalacie, die Arthritis deformans, die chron. ankylosierende Entzündung der W. S., gewisse Formen von Lähmungen der Rückenmuskulatur, Struma, Mangel an geistiger Energie in höhern und geringern Graden (Idiotie), Myopie, das Sitzen, Berufseinflüsse, Heredität. Auch ist zu berücksichtigen (s. oben), dass ein gewisser Grad von dorsaler Kyphose dem Krümmungstypus eines bestimmten Alters (6—8 Jahre) zu entsprechen scheint.

Die rhachitische Kyphose.

Sie präsentiert sich bei kleinen Kindern innerhalb des 1. und 2. Lebensjahres immer als eine mehr oder weniger deutlich ausgesprochene Ausbiegung der W. S. nach hinten. Prädilektionsstelle ist bei Kindern am Schlusse des 1. Lebensjahres die Grenze

Digitized by Google

von B.- und L. W. S., für das 2. Lebensjahr mehr die L. W. S. entsprechend den mechanischen Ursachen, dort der schlechten Lagerung in nachgiebigen Kissen, hier dem frühen Aufsetzen. Die Kyphose tritt besonders gut hervor, wenn man das kleine Kind nackt auf eine horizontale Unterlage setzt. Legt man es auf den Bauch, so gleicht sich die Krümmung auch nicht vollständig aus, ebensowenig in Rückenlage. Macht man in dieser Lage den Versuch, das Kind mit der untergeschobenen Hand zu heben, so fühlt man, dass die betreffende Partie der W. S. steifer und unnachgiebiger ist als die angrenzenden. Bei allen diesen Experimenten giebt das Kind keine Zeichen von Schmerz. Nur ausnahmsweise können bei hochgradiger, allgemeiner Rhachitis kyphotische Partien der W. S. ähnlich wie die Epiphysenauftreibungen auch etwas empfindlich sein.

Von der durch Wirbelkaries entstandenen Kyphose unterscheiden sich die rhachitischen durch eine Reihe nicht ganz scharf abgrenzbarer Eigenschaften. Der Buckel bei Spondylitis ist meist eine mehr winklige Vorwölbung, die Steifstellung der W. S. dehnt sich weit auf die benachbarten Abschnitte aus und die Reduktionsfähigkeit durch Stellungsveränderungen ist geringer. Hebt man ein, an frischem, cariösem Buckel leidendes Kind aus der Bauchlage in die Höhe, so geht der Buckel unter Beibehaltung seiner Prominenz mit, während bei der rhachitischen Kyphose nach und nach doch immer eine gewisse Ausgleichung der Krümmung stattfindet. Zur Diagnose der rhachitischen Kyphose gehört selbstverständlich der Nachweis der Rhachitis an andern Teilen des Skeletts, auch ist diagnostisch verwertbar, dass Spondylitis innerhalb der ersten Lebensjahre, gerade der Zeit des Auftretens der rhachitischen Kyphose, eine äusserst seltene Affektion ist.

Pathologisch anatomisch dürften die an den Wirbeln rhachitischer Kinder hie und da gefundenen

Digitized by Google

queren Knickungsfurchen der vordern Peripherie mit der Entstehung der Kyphose in Zusammenhang zu bringen sein (Tafel 3). Diese Knickungen stehen in Analogie mit den Infraktionen der Extremitätenknochen. Inwieweit der rhachitische Prozess zur Deformierung der W. selbst, zu Stellungsveränderungen des Bogens zum Körper führen kann, darüber fehlen uns Untersuchungen.

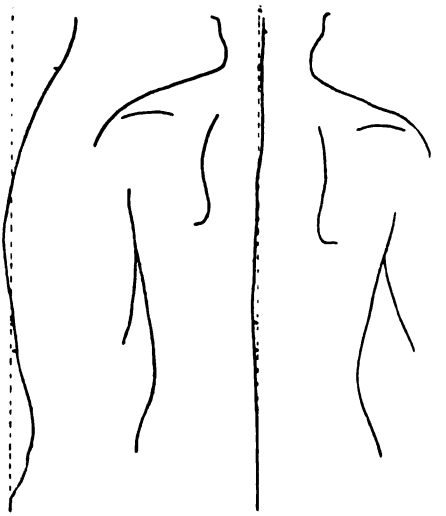

Fig. 86. Messbild einer rhachitischen lumb. Kyphose.

Die rhachitische Kyphose kommt meistens in der 2. Hälfte des 1. Lebensjahres und im 2. Lebensjahre zur Beobachtung. Wird sie sich selbst überlassen, so erhält sie sich bis in das spätere Kindesalter als Lumbalkyphose und bildet alsdann ein Hindernis für die schöne Entwicklung der physiologischen Krümmungen (Fig. 86). Ohne Kombination mit Skoliose führt sie dagegen selten zu einer erheblichen Deformität.

Digitized by Google

Die Behandlung besteht in Allgemeinbehandlung der Rhachitis; daneben soll konsequente Lagerung auf einem Rollkissen durchgeführt werden (Fig. 87). Salz, Soolbäder spielen hier die Hauptrolle:

(50 g Salz in ein Kinderbad, je den zweiten Tag um 50 g steigen bis zu 600 bis 800 g für ein Kind von ca. einem Jahr; je nach Kräftezustand und Alter stärkere Konzentration, Hauptsache ist das allmähliche Steigen. Zurückgehen, wenn der Schlaf nicht ruhig ist, wenn der Appetit nachlässt, die Kinder blasser aussehen. Neben der Badekur Verabreichung von Phosphoremulsion 0.005/50 zwei- bis dreimal täglich einen Theelöffel. Nahrung: Täglich einmal eine mässig kräftige Fleischbrühe neben der Milch. Fleissiger Aufenthalt in frischer Luft. Meerbäder, Höhenkurorte von mittlerer Höhe, 800 m.)



Fig. 87. Matratze mit Rollkissen zur Lagerung kleiner Kinder mit rhachit. Kyphose.

Ferner soll das Sitzen verboten werden. Um die Mütter zur Befolgung dieser Massregel zu bringen, ist es zweckmässig, das Kind vor ihren Augen nackt auf einen Tisch zu setzen. Das Jammerbild des haltlosen Geschöpfchens wirkt meistens mehr als Worte.

Die Aussichten für Behandlung sind im allgemeinen günstige. Eine frühzeitig eingeleitete Behandlung bringt meist vollständiges Verschwinden des Buckels zu

Digitized by Google

stande. Gewisse abnorme anatomische und physiologische Eigenschaften (Schwerbeweglichkeit) bleiben immer zurück (s. oben). Für ältere Kinder, bei denen die deutlichen Folgen des rhachitischen Buckels bemerkbar sind, ist fleissiges Betreiben von Gymnastik zu empfehlen. Besonders günstig wirken hier die Marschübungen in strammer Aufrechthaltung des Rumpfes, wie denn überhaupt fast alle Freiübungen, wenn sie mit strammer Körperhaltung ausgeführt werden, die Ausbildung der normalen Lendenlordose begünstigen.

Die osteomalacische Kyphose

ist gewöhnlich mit einer Verstärkung der Lordose verbunden, so dass die W. S. in der Sagittalprojektion eine Art Wellenlinie bildet und sich mit dem von Staffel als „hohlrunden" Rücken bezeichneten Haltungstypus vergleichen lässt. In andern Fällen beobachtet man nur eine Abknickung der W. S. über dem Kreuzbein und eine starke lumbodorsale Kyphose (s. Fig. 12). Die Behandlung fällt weniger in das Gebiet des Orthopäden, als vielmehr des Gynäkologen, bezw. Chirurgen.

Die Kyphose bei Arthritis deformans.

Die Arthritis deformans scheint sich an der W. S. hauptsächlich in der obern Dorsalgegend und in der Lendengegend bemerkbar zu machen. Nicht selten suchen ältere Leute wegen sehr rasch zunehmender Kyphosenbildung im obern Teil der W. S. die Hülfe des Arztes, weil ihnen das Emporheben des Kopfes mehr und mehr Schwierigkeiten macht. Der Prozess, der wie an allen Gelenken mit Schwund des Gelenkknorpels und der Anbildung von bewegungshemmenden Osteophyten an den Gelenkrändern einhergeht, wandelt den hauptsächlich befallenen Abschnitt mehr und mehr in eine starre Masse um (s. R. Beneke, z. Lehre der Spondylitis deformans. Beitr. zur wissenschaftl.

Digitized by Google

Medizin. Festschrift zur LXIX. Vers. deutscher Naturforscher und Aerzte, Braunschweig 1897, p. 109). Die Brustkyphose vermehrt sich, die Lendenlordose wird unter Umständen bei sitzender Beschäftigung des Befallenen zur Kyphose umgewandelt (s. Fig. 88).

Fig. 88. Lumbal. Kyphose durch Arthritis deformans, bei einem 70jährigen Schuhmacher.

Digitized by Google

Die Behandlung muss durch passive Bewegungen, eventuell sitzungsweise Suspension in der Glisson'schen Schwebe, Massage (Streichen und Kneten längs der Dornfortsatzlinie), die Beweglichkeit der W. S. so lange wie möglich zu erhalten suchen.

Die Prognose ist im allgemeinen eine ungünstige.

Die neurogenen Kyphosen.

Den neurogenen oder paralytischen Kyphosen begegnen wir nicht selten bei der Kinderlähmung und bei schweren Fällen von kongenitaler, spastischer Paralyse. Sie entspringen hier aus einer Parese der Streckmuskulatur des Rückens. Alle diese Zustände führen um so sicherer zur Kyphose und seltener zur paralytischen Lordose, als bei der gleichzeitig vorhandenen Lähmung der Hüftmuskulatur und bei der noch nicht fest ausgeprägten Lendenlordose das Becken viel leichter nach hinten als nach vorne sinkt und damit den Oberrumpf zwingt, sich durch Vornüberwerfen vor dem Rückwärtsfallen zu schützen.

Unsere therapeutische Aufgabe besteht darin, in geringgradigen Fällen, in welchen es sich nur um eine Schwächung der Muskulatur handelt, die vorhandenen Reste nach Möglichkeit auszubilden. Massage der Rückenmuskulatur (Hacken s. Fig. 25). Rückwärtsrumpfaufrichten täglich in mehreren Sitzungen ausgeführt oder bei der Möglichkeit einer medicomechanischen Behandlung die Anwendung der entsprechenden Apparate leisten hier gute Dienste. Unter allen Umständen muss die Behandlung lange Zeit, am besten jahrelang fortgesetzt werden.

Die schweren Fälle sind fast durchweg mit Lähmung der Unterextremitäten verbunden, sodass es sich hier meistens darum handelt, den Patienten

Digitized by Google

Fig. 89.

Gehapparat für ausgedehnte Kinderlähmung.

(Erklärung s. im Text.)

Digitized by Google

mit Hülfe eines Portativapparates zum Gehen zu bringen. Wir versteifen in solchen Fällen Unterextremitäten und Rumpf durch einen gemeinsamen Portativapparat (s. Fig. 89). Je nach Umständen wird der ganze Oberkörper in ein Korsett eingekleidet und dasselbe mit den Beinapparaten verbunden. Neben dem Tragen eines solchen Apparates ist aber eine Bewegungs- und Uebungstherapie in oben angedeutetem Sinne thunlichst durchzuführen.

Die nun noch übrigen Formen von Kyphosen, die mit wenigen Ausnahmen bei sonst normalen Individuen vorkommen, pflegt man mit dem Sammelnamen des

Runden Rückens

zu bezeichnen. Von den beobachteten vier Formen: Einfache thorakale(dorsale), lumbothorakale, eventuell unter Abknickung an der Grenze von Kreuzbein und L. W. S., totale sakrospinale und der Kombination thorakaler

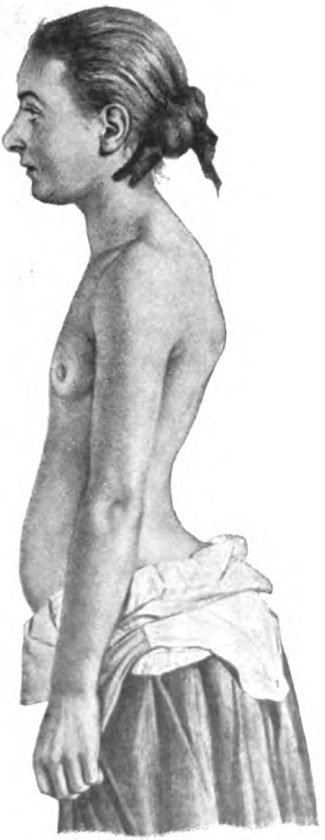

Fig. 90.
Runder Rücken. Lumbothorakale Kyphose.

Digitized by Google

Kyphose mit abnorm vermehrter Lendenlordose (hohlrunder Rücken) begegnet man am häufigsten der zweiten obengenannten und zwar fast ebenso häufig bei Knaben wie bei Mädchen (s. Fig. 90 u. Fig. 85).

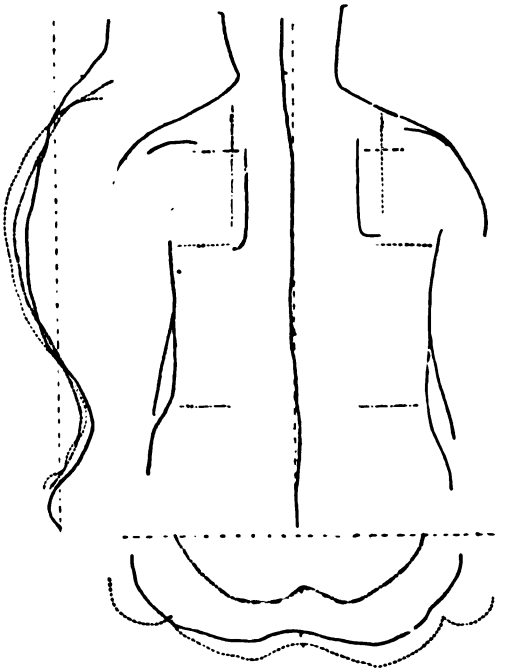

Fig. 91.
Messbild eines runden Rückens, durch frühzeitige Fettleibigkeit veranlasst.

Aetiologisch kommen hereditäre Anlage, Rhachitis, allgemeine Muskelschwäche, mangelhafte geistige Energie, Myopie, frühzeitige Fettleibigkeit (s. Fig. 91), Einfluss vielen Sitzens und einzelner Berufsarten in Betracht.

Die Beckenneigung ist dabei etwas vermehrt, die W. S. über dem Kreuzbein nach hinten abge-

Digitized by Google

knickt, eine eigentliche Lendenlordose besteht nicht, sondern die W. S. geht vom Promontorium aus fast unmittelbar in die lange Kyphose über, die ihren Scheitelpunkt in der mittleren B.W.S. hat.

Dabei erscheint der Rücken im obern Teil auch in horizontaler Richtung gerundet (s. Fig. 92), die Rippenwölbung ist an der Seite abgeplattet,

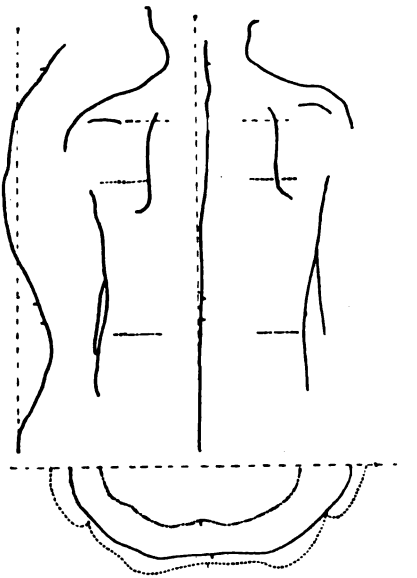

Fig. 92.

Messbild eines runden Rückens. Die Rundung ist auch in horizontaler Richtung deutlich ausgesprochen.

die Schulterblätter nach aussen abgeschoben, stehen mit den anguli oft flügelförmig ab. Bei der Leichenuntersuchung eines solchen Falles sind uns besonders der aus Fig. 93 ersichtliche kleine Promontoriumswinkel, ebenso die in Fig. 49 dargestellten W. K.-Schnitte mit ihrer vorn meist geringeren Höhe aufgefallen.

Digitized by Google

Aetiologisch spielt nach unserer Erfahrung die hereditäre Anlage hier die grösste Rolle. Ferner entstehen, obwohl das Hauptkontingent der rundrückigen Kinder von kräftiger Konstitution ist, ähnliche typische Bilder auch bei muskelschwachen Kindern, z. B. nach längerem Krankenlager. Nicht selten endlich begegnen wir einer mangelhaften geistigen Energie bei den mit rundem Rücken behafteten Kindern, zeichnen sich doch fast alle Idioten durch eine schlaffe, mangelhafte, vornübergeneigte Haltung aus, welche auch in der Form der lumbothorakalen Kyphose sich präsentieren kann. Abnorme Fettentwicklung veranlasst meist eine Form mit Kuppe in der untern B. W. S. (s. Fig. 91). Dass die Rhachitis auch zu rundem Rücken führt, wurde oben erwähnt.

Fig. 93. Vorderer Kontur der W. S. eines runden Rückens (aus der Leiche).

Sehr häufig zeigt der Verlauf der Dornfortsatzlinie beim runden Rücken eine leichte Seitenabweichung in Form einer gleichmässig alle Abschnitte betreffenden Totalkrümmung, — wie denn auch umgekehrt die Totalskoliose häufig mit rundem Rücken einhergeht — häufig auch eine Seitwärtsneigung.

Mit zunehmendem Wachstum fixiert sich die lumbothorakale Kyphose vorzugsweise im Dorsalabschnitt. Befleissigt sich dann der Träger oder die Trägerin im heranwachsenden Alter einer aufrechten Haltung, kommt eine weitere Vermehrung der Beckenneigung hinzu, so tritt zu der unnachgiebigen thorakalen Kyphose eine starke lumbale Lordose, es entsteht das Bild des hohlrunden Rückens (s. Fig. 94).

Digitized by Google

Die totale sakrospinale Kyphose ist weitaus seltener als die vorgenannte Form. Wir haben sie öfters bei jüngern Kindern gefunden, die Rhachitis durchgemacht hatten, ferner als Berufsdeformität bei Bäckern (Fig. 95). Auch die schwer

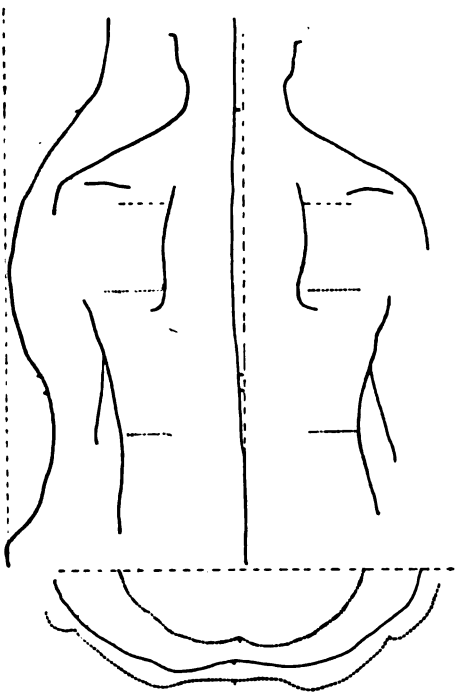

Fig. 94. Messbild eines hohlrunden Rückens.

arbeitenden Landbewohnerinnen neigen zu dieser Form. (Dieser Typus kommt gelegentlich als erste Haltungsanomalie und erstes Symptom einer Spondylitis an der Grenze von B.- und L. W. S. zur Beobachtung.)

Digitized by Google

Seltener, im frühern Kindesalter gar nie, präsentiert sich der runde Rücken in der Form einer einfachen, thorakalen Kyphose, dagegen sehen wir denselben im spätern Kindesalter infolge von Myopie bei angestrengter Schularbeit, bei Erwachsenen infolge von Berufsanstrengungen und als Alters-Kyphose.

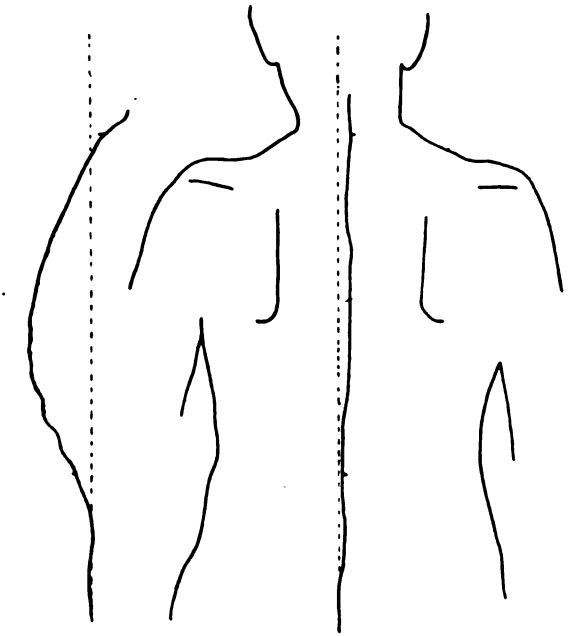

Fig. 95.
Messbild einer Berufskyphose, 19 Jahre alt, Bäcker.

Sämtliche Formen des runden Rückens beeinträchtigen, wenn sie nicht ganz aussergewöhnliche Grade annehmen, die Funktion der innern Organe nicht wesentlich. Der Thorax des runden Rückens ist der weitaus bessere als der des flachen Rückens. Sie unterscheiden sich von den spondylitischen

Digitized by Google

Deformitäten, abgesehen von lokalen Schmerzen und Druckempfindlichkeit, durch gerundetere Formen und Mangel an Bewegungsstörungen. Gegenüber lange bestehenden spondylitischen Buckeln zeichnen sie sich überdies durch den Mangel an kompensierenden Lordosen aus.

Die Behandlung ist ähnlich wie diejenige des runden Rückens und muss besonders bei der totalen, sakrospinalen und der lumbothorakalen Form auf Ausbildung der normalen Lendenlordose tendieren. Vieles Sitzen, Heben schwerer Lasten, belastende Uebungen sind zu vermeiden. Für schulpflichtige Kinder also teilweise oder gänzliche Schuldispensation und täglich 1—2 stündige Uebungen. Bei allen Formen sind die Uebungen zur aktiven Streckung des Rückens, z. B. Rumpfbeugen unter Vorstellung des einen Beins (Fig. 153a und b), Uebungen mit dem ausziehbaren Turnstab (Fig. 96b) und Marschübungen mit Hochhalten der Arme, event. mit Stab, unter strammer Anspannung der Rückenmuskulatur in erste Linie zu stellen. Beim Turnstab Ausziehen des Stabs, während seine Mitte am Jugulum liegt, die Ellbogen möglichst senkrecht unter dem Stab (Fig. 96b). Ferner: Zander'scher Apparat zum Nackenspannen (Fig. 96a). Als Ausgangsstellung für weitere Freiübungen ist eine leichte Spreizstellung mit leicht auswärts gestellten Füssen zu wählen, weil in dieser Stellung die Beckenneigung am grössten ist und das Becken am besten fixiert werden kann; Schweberinge, Parallelstangen können mit Vorteil benützt werden. Von medicomechan. Apparaten ganz besonders Rumpfbeugeapparat 2 (Schulthess).

Dabei wird ein Gurt quer über den Rücken gespannt, der die Kyphose während des Vorwärtsbeugens durchdrückt, während der Patient einen Widerstand gegen die Vorwärtsbeugung zu überwinden hat. Ueberdies macht man Gebrauch von der Druckpelote (s. Fig. 164). Gut redressierend wirkt auch die Anwendung des improvisierten Apparats, der in Fig. 97 dargestellt ist.

Digitized by Google

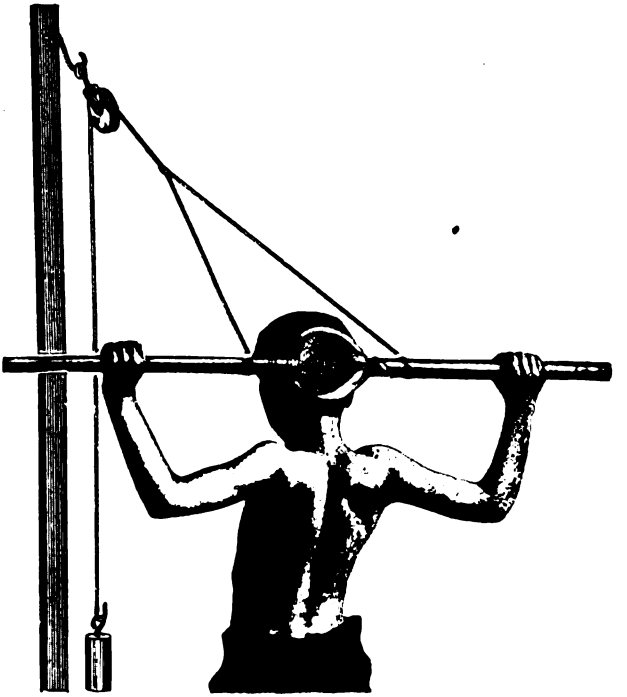

Fig. 96a. Apparat zur Behandlung des runden Rückens. Zander'scher Apparat zum Nackenspannen.

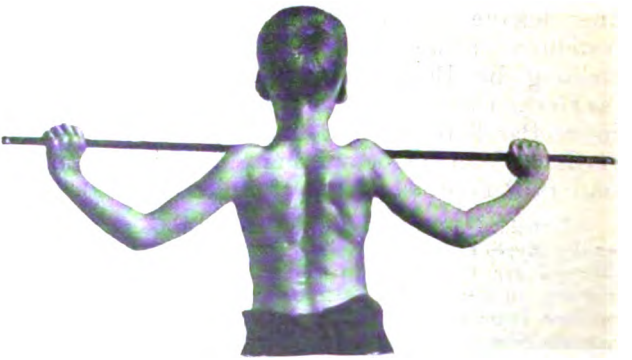

Fig. 96b. Apparat zur Behandlung des runden Rückens. Ausziehbarer Turnstab. (Erkl. siehe im Text.)

Digitized by Google

Zur Lagerung zwischen den Uebungen und zu Hause benutzt man am besten schiefe Ebenen mit einer Vertiefung für den Kopf, Lagerung auf Rollkissen, Barwell'sche Schlinge (Fig. 76). Für sehr wirksam halten wir auch die Massage der Rückenmuskulatur, welche in Verbindung mit Rückwärtsaufrichten des Rumpfs aus der Bauchlage, ein bis zweimal täglich anzuwenden ist.

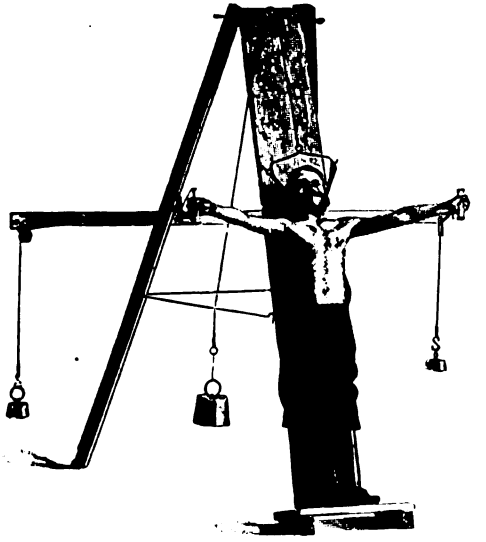

Fig. 97. Reklinationsübungsapparat für runden Rücken und Thoraxasymmetrie. Der Patient zieht, während er sich an das schiefe mit einem Polster belegte Brett anlehnt, zwei belastete Schnüre (oder Gummistränge) an, die an einer horizontalen quergelegten Leiste über Rollen geleitet werden.

Die Versuche, den runden Rücken vermittelst Geradehaltern zu korrigieren, zählen zu Dutzenden. Hier ist das Hauptoperationsfeld aller der Korsettkünstlerinnen, welche durch das Zurückziehen der Schultern, das sie vermittelst der bekannten 2 Umfassungsschlingen bewerkstelligen, die Deformität

Digitized by Google

zu beeinflussen glauben. Es bedarf aber nur eines einzigen Versuchs an einem nackten Körper, um

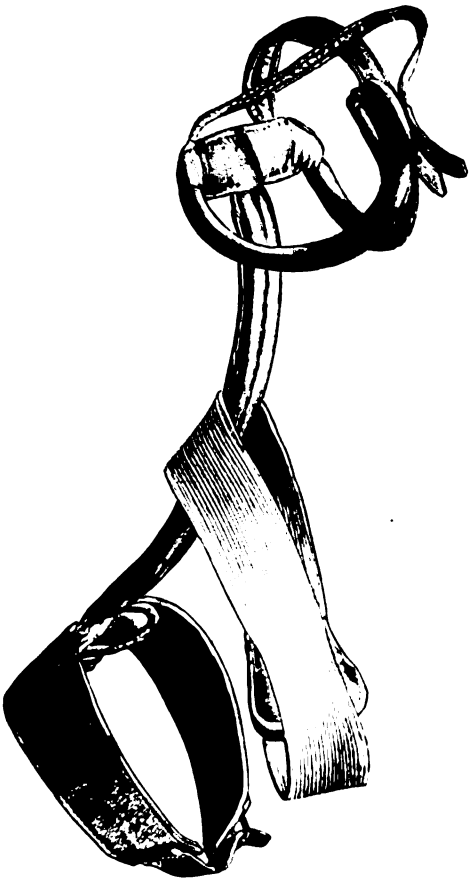

Fig. 98. Nyrop'scher Geradehalter für runden Rücken.

darzuthun, dass die Schultern zwar zurück, aber ebenso heruntergezogen werden, während die Kyphose sich entweder kaum verändert oder durch

Digitized by Google

Vorstrecken des Kopfes nur noch stärker hervortritt. Das einzige Instrument, das sich in einzelnen Fällen mit tieferliegender Kyphose anwenden lässt, ist der Nyrop'sche Geradehalter (Fig. 98). Er darf aber in Fällen, welche Neigung zu seitlicher Ausweichung zeigen, nie angewendet werden; leicht kann es geschehen, dass diese sich noch vermehrt. Dabei muss der Rücken täglich ein- bis zweimal massiert werden.

Mit den angedeuteten Mitteln ist es in der grossen Mehrzahl der Fälle möglich, eine erhebliche Besserung zu erzielen. Jedoch muss die Behandlung nicht nur Monate, sondern jahrelang fortgesetzt werden, denn schon die Thatsache, dass ein grosser Prozentsatz auf hereditärer Anlage beruht, deutet auf die Schwierigkeiten der Behandlung hin. Bei keiner andern Form von Rückgratsverkrümmung hängt überdies der Erfolg so stark von der persönlichen Energie des Behandelten ab, wie beim runden Rücken.

B. Die lateralen Deformitäten der W. S.

Die Skoliosen oder seitlichen Rückgratsverkrümmungen.

Wir sprechen von Skoliose, wenn die Reihe der Wirbel an irgend einer Stelle, auf kürzere oder längere Distanz eine Abweichung von der normalen Sagittalebene zeigt oder dieselbe vollständig verlässt. Wir bezeichnen aber Asymmetrien der Wirbel, welche keine derartigen Stellungsveränderungen hervorrufen, nicht als Skoliose. Solche Asymmetrien sind in den anatomischen Vorbemerkungen erwähnt worden, z. B. die Abflachung der W. K. durch die Aorta. Es kommt auch häufig vor, dass einzelne, oder einige aufeinander folgende processus spinosi nicht genau sagittal stehen, ohne dass wir eine Skoliose annehmen dürfen.

Die oben bezeichneten Abweichungen, die sich an einer skelettierten W. S. ohne weiters erkennen

Digitized by Google

lassen, äussern sich beim lebenden Menschen nicht nur in einer abnormen Krümmung seiner W. S., sondern auch in einer Störung seiner normalen Gleichgewichtslage. Man muss sich von der üblichen Vorstellung, als ob bei der Skoliose einfach eine auf einen gewissen Abschnitt beschränkte Abweichung der W. S. und ihrer Adnexe vorhanden sei, frei machen. Die Abweichung wirkt auf die Stellung der Skeletteile aufwärts und abwärts und verteilt sich gewissermassen je nach dem Widerstand, auf den sie trifft, auf alle bei der Herstellung der Gleichgewichtslage beteiligten Gelenke.

Eine Ablenkung der W. S., durch einen asymmetrischen W. veranlasst, wird also eine Schwankung in der Stellung der Beine, in der Beckenstellung, in der Haltung der Schultern und des Kopfes zur Folge haben. Offenbar können aber solche Veränderungen unter Fixierung der hauptsächlich veränderten W. S.-Abschnitte, unter Auftreten von korrigierenden Krümmungen nach und nach etwas zurückgehen; sie werden mehr bei beginnenden, als bei ausgebildeten Skoliosen getroffen.

An einem skoliotischen Menschen sehen wir vor allem eine Störung in der Symmetrie seiner Rumpfkonturen. Sowohl die Nackenschulterlinie als der Taillenhüftkontur sind beiderseits ungleich entwickelt; dabei stehen Kopf, Spitze des Kreuzbeins und Mitte einer Verbindungslinie der Knöchel nicht in einer vertikalen Ebene. Das Becken erscheint seitwärts verschoben (s. Fig. 99 u. 100). Die eine Seite des Becken- oder Schultergürtels ist mehr vorgeschoben als die andere, es hat eine gewisse Verdrehung des ganzen Skeletts stattgefunden. Je nach der Form der Skoliose modifiziert sich nun dieses Bild in der verschiedensten Weise, sodass bald mehr die Verschiebungen in der Frontal-, bald mehr diejenigen in der Sagittalrichtung in allen möglichen Kombinationen vorherrschen.

Digitized by Google

Freilich sind wir schon durch die von uns geforderte Art der Untersuchung am nur halb entkleideten Körper gewohnt, nur die Deviationen der W. S. und die Konfiguration des Rumpfes zu beachten; aber es ist nicht nur für die Diagnostik,

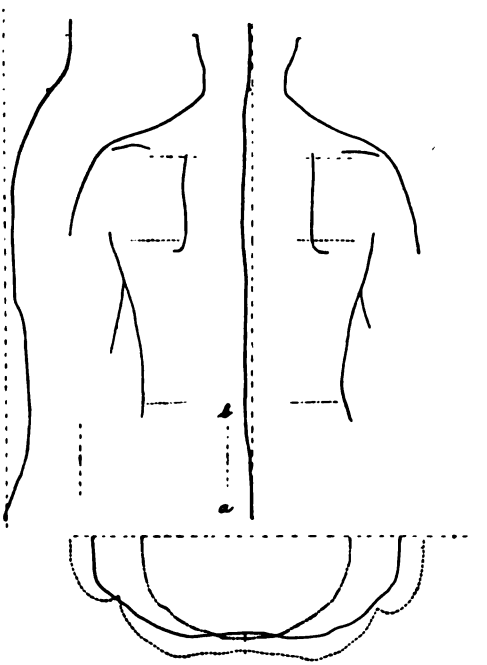

Fig. 99. Messbild einer leichten Skoliose mit starker Seitwärtsverschiebung des Beckens nach rechts. Die Linie a. b. (Fusspunktlinie) ist senkrecht auf der Mitte zwischen beiden Malleolen errichtet.

sondern auch für die Behandlung von Wichtigkeit, die eben geschilderten Veränderungen ebenfalls zu berücksichtigen.

Alle Skoliosen zeigen (wenn wir von plötzlich durch Trauma oder akute Erkrankung erzeugten

Digitized by Google

skoliotischen Haltungen absehen) im Beginne verhältnismässig geringfügige Störungen der Gleichgewichtslage, noch mehr, oft lässt sich nur in der Bewegung eine leichte Asymmetrie entdecken, nach und nach schreiten die Veränderungen weiter, die Deformität ergreift den Thorax und erzeugt in-

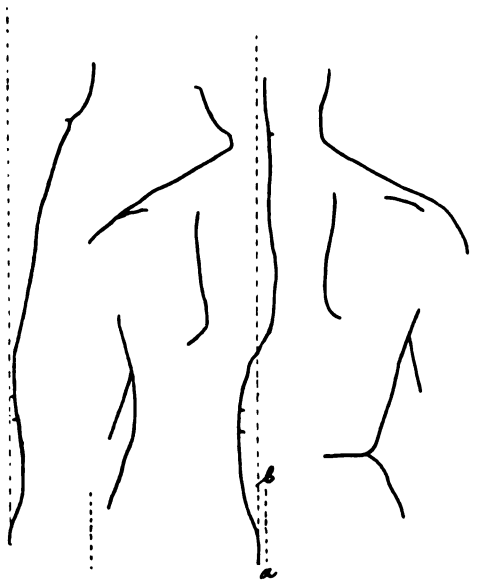

Fig. 100. Messbild einer schweren Skoliose, das Becken ist nur wenig nach der Seite verschoben, siehe die Fusspunktlinie a. b.

folge der Weiterentwicklung der den Seitenabweichungen der W. S. eigentümlichen Verdrehung (Torsion), an der sich der Thorax ebenfalls beteiligt, die bekannte, erschreckende Verkrüppelung des Körpers, wie wir sie an ausgebildeten Fällen von Skoliose sehen.

Bemerkenswert ist eine gewisse Gleichartigkeit des Krankheitsbildes, welche sich uns in schweren

Digitized by Google

Fällen, trotz der Verschiedenheit der Ursachen wenigstens für die oberflächliche Betrachtung immer wieder darbietet. Die auffälligsten Formen der Skoliose zeigen gewöhnlich im Lendenteil eine Ausbiegung nach links mit Verdrehung nach links, häufig auch nur die letztere, im Brustteil eine Ausbiegung nach rechts mit Verdrehung nach rechts und hinten. Die Anguli costarum springen dabei stark nach hinten vor, sind schärfer umgeknickt als im normalen Zustande, während an der Konkavseite der dorsalen Krümmung eine mehr oder weniger deutliche Einsenkung entsteht. Dort verlaufen die Rippen gestreckt. Seltener sind die Verhältnisse in Bezug auf die Richtung der Ausbiegung umgekehrte.

Dieses bis zu einem gewissen Grade gleichartige Krankheitsbild hat wohl am meisten dazu beigetragen, dass die Skoliose als eine Krankheit eigener Art aufgefasst und der Versuch gemacht wurde, abgesehen von Aufstellung weniger Nebenformen, nur eine Hauptgattung der Skoliose, die sogen. habituelle Skoliose aufzustellen.

Jene Gleichartigkeit hat aber ihren Grund in der Mechanik und Statik der W. S., welche nun einmal auf eine erhebliche Störung in der Symmetrie ihrer Teilstücke, oder in der Symmetrie ihrer Gesamtform aus mechanischen Gründen in der übergrossen Mehrzahl der Fälle mit einer dem obigen Bilde entsprechenden Formstörung antworten muss. Sowohl die Doppelkrümmung als die Torsion sind Erscheinungen, welche bei der Störung der symmetrischen Haltung meistens eintreten müssen, wie wir später sehen werden. Innerhalb der eben erwähnten Gleichartigkeit hat aber die genaue Beobachtung eine grosse Zahl von Formdifferenzen festgestellt, welche in den einzelnen Fällen mehr oder weniger deutlich zum Ausdruck kommen.

Digitized by Google

Aetiologie.

Die Aetiologie der Skoliose ist eine sehr vielgestaltige. Sie hat auch eine umfangreiche Litteratur gezeitigt, in welcher die widersprechendsten Ansichten zu finden sind.

Betrachten wir aber die Sache von dem Standpunkte aus: „die Skoliose ist ein Symptom einer Reihe von pathologischen Veränderungen verschiedenster Natur," — so gelangen wir leicht dazu, manche, sich scheinbar diametral entgegenstehende Ansichten als durchaus gleichberechtigt zu berücksichtigen.

Es kann nun unsere Aufgabe nicht sein, ängstlich jede pathologische Veränderung, welche jemals zu Skoliose geführt hat, aufzuzählen und zu rubrizieren, sondern wir gelangen ohne weiteres dazu, ähnlich wie frühere Autoren einige grosse Gruppen aufzustellen, welchen sich diejenigen ätiologischen Momente, die nur ausnahmsweise in Betracht kommen, mit Leichtigkeit anreihen.

Die Skoliose beruht immer auf einer primären oder sekundären asymmetrischen Formveränderung der die W. S. komponierenden Teile, entweder der Knochen oder der Intervertebralscheiben oder Gelenke. Das eine ohne das andere ist kaum möglich. Fast alle Einflüsse, welche eine asymmetrische Form hervorbringen, können demnach eine Skoliose erzeugen. Diese formverändernden Momente können entweder primär im Knochen oder den Elementen der W. S. selbst liegen, in ihrer Anlage, Entwicklung und in ihrem Wachstum begründet sein oder sie können von auswärts an dieselben herantreten, d. h. die Elemente der W. S. werden durch irgendwelche Veränderungen in Form und Funktion anderer Organe zu Stellungs- und schliesslich Formveränderung veranlasst, oder endlich kann die Funktion der W. S. selbst durch äussere mechanische Einflüsse, gewohnheits- oder berufsmässige Bewegung,

Digitized by Google

Haltung verändert und dadurch ihre Formentwicklung beeinflusst werden.

Eine weitere grosse Reihe von Deformitäten der W. S. entstehen infolge von pathologischen Zuständen der W. S. bezw. der Knochen, verminderte Resistenzfähigkeit derselben unter gleichzeitigem Einfluss der Bewegung und Haltung. Diese Formen möchten wir als osteopathisch funktionelle bezeichnen.

Wir dürfen demnach die Skoliosen nach den ätiologischen Momenten in 2 Hauptgruppen teilen:

1. Skoliosen durch primäre Formstörungen der W. S.
2. Skoliosen durch sekundäre Formstörungen der W. S. entstanden.

Die 2. Hauptgruppe zerfällt wieder in:

a) Skoliose durch Beeinflussung der W. S.-Entwicklung durch Erkrankung und Abnormität anderer Organe.
b) Funktionelle Skoliosen.
c) Osteopathisch funktionelle Skoliosen.
   α) Rhachitische
   β) Konstitutionelle.

Skoliosen durch primäre Formstörung der Wirbelsäule.

Die Formstörungen können kongenital und acquiriert sein. Es ist im allgemeinen Teil auf das Vorkommen von kongenitalen Skoliosen aufmerksam gemacht worden. Die Ansicht, dass schwerere kongenitale W.-Defekte und Deformitäten nur bei nicht lebensfähigen Kindern gefunden werden, lässt sich heute nicht mehr aufrecht halten.

Neuere anatomische Studien haben das nicht allzu seltene Vorkommen von Unregelmässigkeiten in Bezug auf Zahl und Form der Wirbel dargethan. Diese W. sind fast alle asymmetrisch und haben auch in einzelnen Fällen Skoliosen veranlasst (s. Rosenberg).

Digitized by Google

Allerdings sind unter den anatomisch untersuchten typischen Fällen von Skoliose solche Vorkommnisse bis jetzt nicht beschrieben, dagegen handelte es sich bei den anatomisch untersuchten Fällen von schwerer kongenitaler Skoliose bei meistens nicht lebensfähigen Kindern in erster Linie um Defekt einer W.-Hälfte, sodass die vorhandene Hälfte als ein zwischen die übrigen W. eingesetzter Keil erscheint (Schaltwirbel). In dem einen von uns klinisch beobachteten war eine Diastase der W.-bogen vorhanden, weitere anatomische Veränderungen konnten natürlich nicht festgestellt werden (Fig. 1).

Eine ganz eigentümliche Ursache schien bei der von uns mitgeteilten Beobachtung der Skoliose eines jungen Schweins (Taf. 1) obzuwalten.

Die Epiphysengrenzen der auf der Höhe des Krümmungsscheitels stehenden W. waren verwachsen. Es musste also angenommen werden, dass der W. von jener, der konvexen Seite her, nicht mehr wachsen konnte. Das Längsband, dessen Lage durch einen Knochenwulst gekennzeichnet ist, war näher an die konvexe Seite gerückt. Gleichzeitig wurde dadurch eine Torsion veranlasst.

Wir müssen annehmen, dass die Verwachsung der Epiphysenlinien das primäre war; es läge damit eine kongenitale Skoliose bei einem Vierfüsser vor. Beim Menschen ist unseres Wissens primäre Epiphysenverwachsung noch nicht als Ursache einer Skoliose nachgewiesen, aber ein solches Vorkommen ist durchaus plausibel.

Auch die, allerdings nicht sehr häufigen Fälle von primärer Beckenasymmetrie bei relativ geringgradigen Skoliosen lassen sich nur durch kongenitale Wachstumsstörungen im Becken, Kreuzbein oder den untersten L.-Wirbeln erklären.

Die Thatsache endlich, dass in einer grossen Zahl von Fällen die Skoliose hereditär ist und dass Skoliosen in degenerierten Familien häufig vorkommen, macht es wahrscheinlich, dass viel häufiger,

Digitized by Google

als bis jetzt angenommen wurde, kongenitale Veränderungen verschiedenster Form Skoliose erzeugen.

Acquirierte Formen dieser Gruppe: Der Knochen hat entweder durch Krankheit oder Trauma eine Wachstumsstörung erlitten.

Die Tuberkulose der W. veranlasst ausnahmsweise auch skoliotische Veränderungen (Fig. 101);

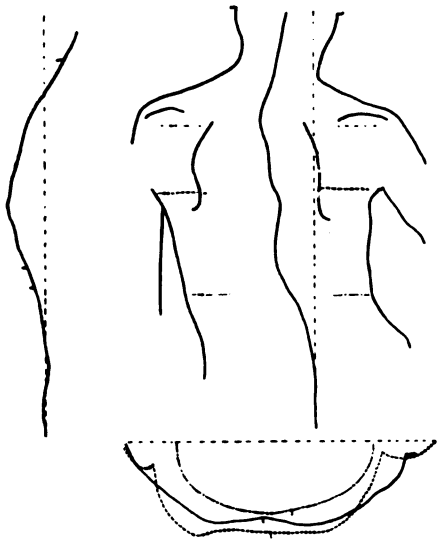

Fig. 101. Messbild eines an Spondylitis erkrankten Knaben der bei Beginn der Krankheit eine deutliche skoliotische Haltung gezeigt hatte.

die Deformitäten in der antero-posterioren Richtung herrschen aber vor, die erstern gehen gewissermassen in den letztern auf. Der Grund dafür ist hauptsächlich darin zu suchen, dass der Prozess meistens den W. K. ergreift. Von der Osteomyelitis könnten wir noch eher eine diesbezügliche Störung erwarten.

Ganz besonders aber veranlasst die Rhachitis eine grosse Zahl von Wachstumsstörungen, welche

Digitized by Google

an und für sich geeignet wären, Skoliose hervorzubringen. Jedoch mischt sich hier in die ursächlichen Momente die Einwirkung der Funktion bei geschwächtem Skelett.

Dass an Trauma sich die Entwicklung einer Skoliose anschliesst, kommt vor, wenn auch selten; anatomische Daten hierüber liegen nicht vor; wir verfügen über zwei derartige Beobachtungen.

2. Skoliosen durch sekundäre Formstörungen der Wirbelsäule entstanden.

Diese Gruppe umfasst eine ungleich grössere Zahl von Skoliosen, denn die eben besprochenen, ätiologischen Momente lassen sich doch kaum mehr, als in wenigen Prozenten nachweisen.

a) Die primäre Erkrankung oder Formstörung liegt in Organen ausserhalb der W. S.

Wenngleich auch diese Kategorie keineswegs das Hauptkontingent der Skoliosen liefert, so weist sie doch schon eine reiche Statistik auf. In erster Linie sind es die Erkrankungen des Zentralnervensystems, die durch Erzeugung von Muskellähmungen schwere Störungen in der Erhaltung des Gleichgewichts herbeiführen. Selbstverständlich steht da die Kinderlähmung wieder oben an (Fig. 102, 103 und 104).

Aehnlich wie die symmetrische Lähmung der Rumpfmuskulatur runden Rücken erzeugt, so führt die asymmetrische zu Skoliose.

Als Ischias scoliotica ist eine mit Symptomen von entzündlicher Erkrankung der Lumbalnerven einhergehende Affektion beschrieben und Gegenstand mannigfacher Kontroversen geworden (Fig. 105 u. 106). Ohne Zweifel entspricht die Haltung, einhergehend mit Verminderung der Beckenneigung, Ueberhängen des Rumpfes nach einer Seite einer Entspannungshaltung für die lädierten Teile, Muskeln und Nerven.

Digitized by Google

Wir möchten sehr vor Verwechslung mit gewissen, täuschend ähnliche Bilder hervorrufenden Formen von Spondylitis mit beginnendem Psoas-abscess warnen.

Fig. 102. Paralytische Skoliose bei ausgedehnter Kinderlähmung, rechterseits besonders die Oberarm- u. Bauchmuskulatur betroffen. Die Beine beinahe total gelähmt. Die Skoliose mit einer im Sitzen deutlichen Kyphose einhergehend, welche in Figur 103 hervortritt. (Patient des Kinderspitals Zürich.)

Digitized by Google

Weiter ist die Erkrankung des Thoraxinhaltes ein wichtiges ätiologisches Moment. Von alters her bekannt sind die der eitrigen Pleuritis folgenden narbigen Schrumpfungen und die empyematische Skoliose. Auf der erkrankten Thorax-

Fig. 103. Fall von Fig. 102. Der Triceps brach. ist sehr stark entwickelt.

seite sinken die Rippen zusammen. Die W. S. wird nach dieser Seite abgebogen, sodass ihre Konvexität nach der gesunden Seite gerichtet ist (Fig. 107, 108 und 109).

Digitized by Google

Fig. 104. Paralytische Skoliose durch Kinderlähmung. 9jähr. Mädchen, linksseitige Bauchmuskulatur teilweise gelähmt und atrophisch.

Digitized by Google

In hohem Masse verschieden sind die Bilder je nach der Zeit, in welcher das Epyem aufgetreten ist. Im jugendlichen Alter sind die Veränderungen natürlich viel stärker.

Dass chronische Lungenerkrankungen, die mit chronischen adhäsiven Pleuritiden verlaufen,

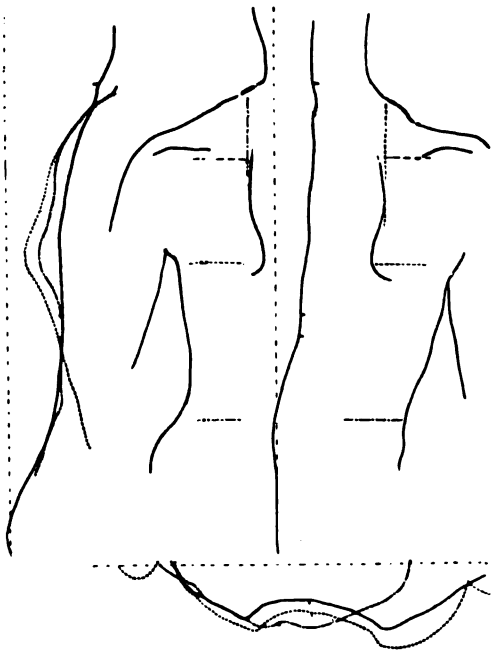

Fig. 105. Messbild einer Ischias scoliotica, 17jähr. Jüngling. Atrophie des linken Beins und Schmerzhaftigkeit. Druckschmerz in der Gegend der foramen ischiad. u. an der Wade.

oder die eine erhebliche Verminderung der Ausdehnungsfähigkeit bedingen und lange bestehen, ebenfalls asymmetrische Formstörungen, keineswegs aber typische schwere Skoliose veranlassen, ist bekannt.

Digitized by Google

Dass die Aorta eine Abflachung der W.K. hervorbringt, ist eingangs dieses Abschnittes erwähnt worden. Diese Asymmetrie, welche die Höhe der W. K. primär wenigstens nicht beeinflusst, verschiebt zwar die Kuppen der B. W. nach rechts,

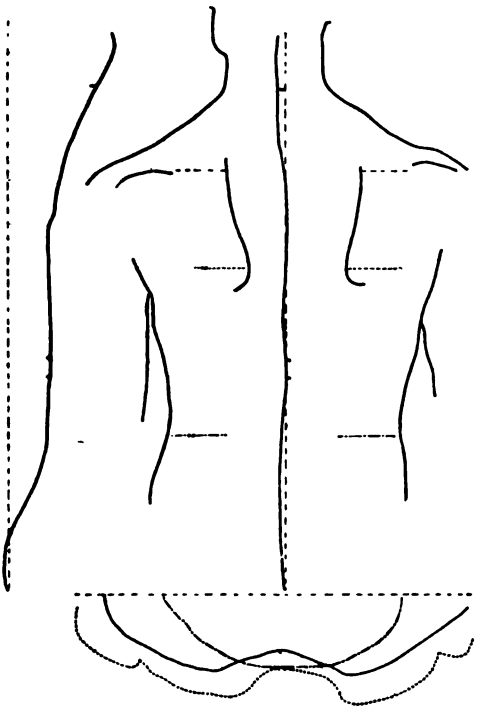

Fig. 106. Messbild, Fall von Fig. 105 nach Behandlung mit Suspension und Sayre'schem Korsett.

bedingt aber noch keine Skoliose. Die W. S. besitzt die Fähigkeit, ihr Verbleiben in der Sagittalrichtung dennoch zu wahren. Inwiefern diese Aortenasymmetrie für die Lokalisation der Skoliose von Einfluss ist, ist noch nicht festgestellt.

Digitized by Google

Fig. 107.

Digitized by Google

Fig. 107. Empyematische Skoliose, 35jähriger Mann (Rückenansicht). Vor 16 Jahren rechtsseitiges Empyem durchgemacht.

Die Erkrankungen des Herzens sind schon mehrfach als ätiologisches Moment für Skoliose erwähnt worden. Lange betrachtet eine auf den I.—IX. B. W. beschränkte Skoliose nach rechts mit Torsionserscheinungen als charakteristisch für diese Formen. Nach unsern Beobachtungen kommen aber auch andere vor. Fälle, die mit einer bedeutenden Vergrösserung des Herzens einhergehen, führen zu voussure des Thorax, eventuell zu Hochstand der linken Schulter (s. Fig. 110). In einem Falle fanden wir (s. Fig. 111) trotz des Herzfehlers den Typus anderer Skoliosen.

Eine hervorragende Rolle spielen alle die Veränderungen, welche eine asymmetrische Stellung der Basis der W.S., des Kreuzbeins mit dem Becken veranlassen. Was zunächst die Ursache dieser Stellungsanomalien anbetrifft, so sind hier Verkürzung der einen Unterextremität durch Wachstumsstörung oder einseitige Plattfussbildung, Lähmung, Dislokation, Bewegungsbeschränkung im Hüftgelenk, Coxitis, kongenitale Luxation zu nennen. Sie sind aber in ihrer Wirkung auf die Mechanik und Formentwicklung der W. S. nicht ohne weiteres klar, weil sowohl der Grad der Verkürzung, als auch ihre Kombination mit Bewegungsbeschränkungen eine ganz verschiedene mechanische Reaktion des Truncus auslösen kann.

Das Becken wird durch Verkürzung der einen Unterextremität schief gestellt und veranlasst im allgemeinen dadurch die Ablenkung des untersten Teiles der W. S. nach der gesenkten Seite.

Die Grösse der Verkürzung spielt insofern eine Rolle, als geringere Verkürzungen zu Skoliose mit Konvexität nach der gesenkten Seite führen,

Digitized by Google

Fig. 108.

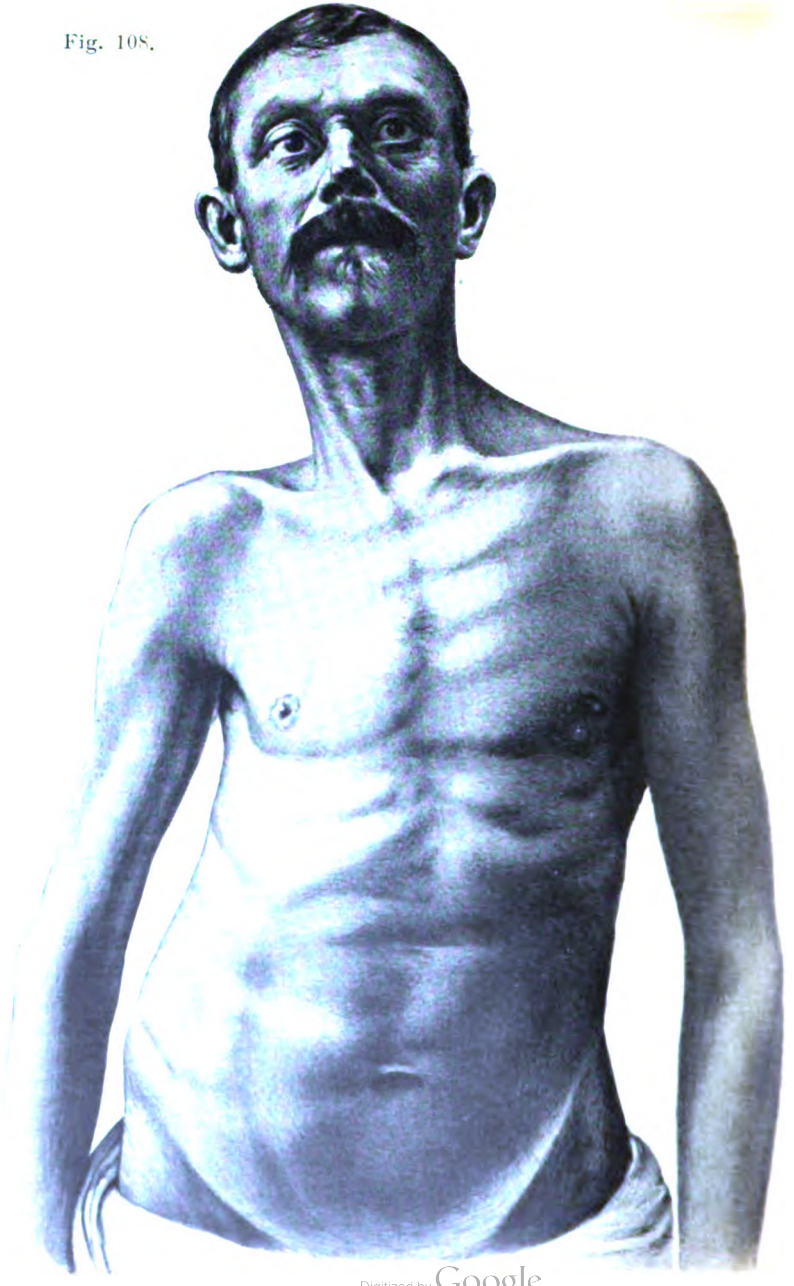

Digitized by Google

Fig. 108. Derselbe Fall, Ansicht von vornen.

während stärkere Grade Hinken und ein förmliches Ueberschlagen der W. S. nach der verkürzten Seite veranlassen können. Deshalb ist durchaus nicht immer die Konvexität der Skoliose nach der gesenkten Seite gerichtet, auch ist die Verbindung des untersten L.-Wirbels mit dem Kreuzbein derart, dass die Drehungen desselben hier eine bedeutende Rolle spielen können. Meistens erreichen diese Skoliosen nicht sehr hohe Grade.

An Zahl nicht stark vertreten sind die durch Narbenschrumpfungen der Haut, z. B. nach Verbrennung entstandenen, sogen. cicatriciellen Skoliosen.

b) Funktionelle Skoliosen.

Dass durch Veränderung der Funktion, — Stellung, Haltung, Bewegung, die Form der W. S.-Elemente dauernd abgeändert werden kann, haben wir im allgemeinen Teil schon erörtert. Asymmetrische Funktion, einseitige Beschäftigung, vorausgesetzt, dass sie lange genug und auch mit einem gewissen Mass von Kraft einwirkt, übt einen entsprechenden Einfluss auf die Formentwicklung der W. S. aus. Gemäss dem Einfluss, den die asymmetrische Beanspruchung auf die Thätigkeit der Epiphysengrenzen ausübt (s. allgemeiner Teil), sind die Veränderungen im Kindesalter grösser als beim Erwachsenen.

Vor allem verdienen den Namen der funktionellen die Berufsskoliosen. Hier weist die Litteratur allerdings eine magere Statistik auf. Die Berufsdeformitäten sind noch ausserordentlich wenig untersucht. Uns sind nur die Skoliosen der Schreiner bekannt. Dadurch aber, dass die Kinder der zivilisierten Welt dem Schulzwang unterliegen und veranlasst werden, stundenlang im Tage in der Schulbank zu sitzen und zum Teil asymmetrische

Digitized by Google

Fig. 109. Empyematische Skoliose. 32jährige Patientin, linksseitiges Empyem durchgemacht mit Perforation und Fistelbildung (Tuberkulose). Anfang im 6. Lebensjahr.

Digitized by Google

Beschäftigung zu treiben, werden wir vor die Frage gestellt, ob nicht eine Reihe der speziell im schulpflichtigen Alter beobachteten und auftretenden Skoliosen Schulskoliosen seien. In der That ist die Schule von einzelnen Autoren nicht nur in hohem Masse als das ursächliche Moment der Häufigkeit der Skoliosen bezeichnet worden, sondern die Skoliose

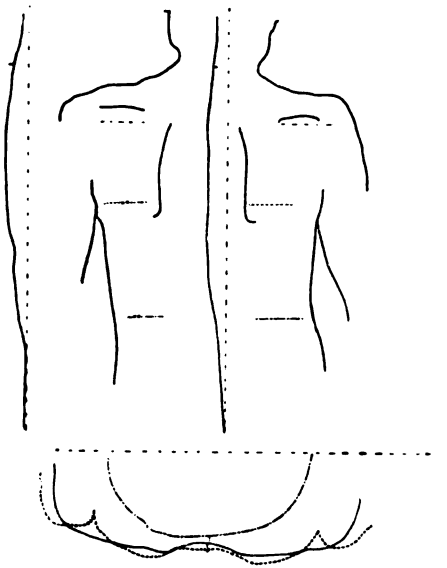

Fig. 110. Messbild eines 11jährigen Kindes mit acquiriertem Herzfehler.

wurde geradezu als professionelle Krankheit der Schulkinder qualifiziert (Lorenz, Kocher, Schenk). Kocher konnte sogar an der Hand der Schenk'schen Untersuchungen die beiden häufigsten Formen der Skoliose, die linkskonvexe Lumbal- und Totalskoliose und die rechtskonvexe Dorsalskoliose auf die beiden Haupttypen der Schreibhaltung zurückführen. Es ist jedoch bei dieser auffallenden Ueber-

Digitized by Google

einstimmung der Schreibhaltungstypen mit den Skoliosentypen folgendes nicht zu übersehen:

1. Der Grund, warum die einen Kinder diese, die andern jene Schreibhaltung einnehmen, ist nicht nachgewiesen, denn mit dem Nachweis einer andern Heftlage bei den Betreffenden ist noch nichts bewiesen, sie kann sekundär sein, um so eher, als

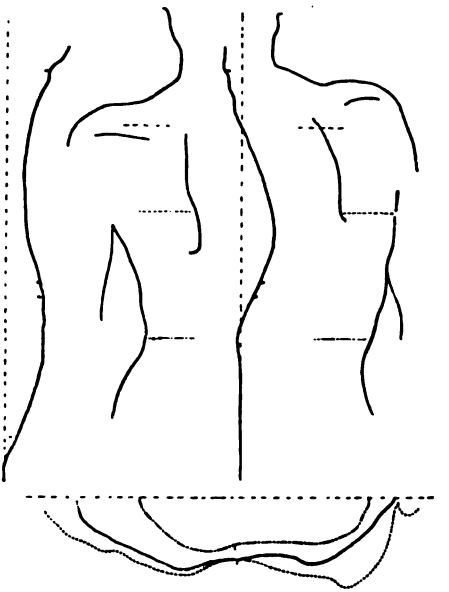

Fig. 111. Messbild einer rechts-konvexen Dorsalskoliose, bei schwerer Mitralinsuffizienz.

strikte Durchführung einer Heftlage nur ganz ausnahmsweise in einer Schulklasse angetroffen wird.

2. Eine auf Ermüdung zurückzuführende, in irgend einer Weise asymmetrische Stellung, besonders jede Seitenabbiegung muss schlechterdings die beschriebenen Formen annehmen (s. b. anatom. Teil über Seitwärtsbiegung), wenn nicht ganz besondere ana-

Digitized by Google

tomische Eigentümlichkeiten der W. S.-Elemente vorliegen. Das Vorwiegen der beiden Formen ist jedenfalls weit eher auf Rechtshändigkeit überhaupt, als auf Schulbeschäftigung zu beziehen.

3. Fortlaufende Statistiken über Skoliose haben ergeben, dass die schweren Formen der Skoliose mit dem Aufsteigen der Klassen an Zahl wenig zunehmen, während allerdings ein mässiges Ansteigen der Zahl der leichtern Formen nachgewiesen ist (Krug, Scholder und Combe).

Die schweren Formen sind es aber, die die Formenstatistik im Sinne des ausserordentlichen Ueberwiegens der linkslumbalen und rechtsdorsalen Krümmungen beeinflussen.

4. Immer nur ein beschränkter Prozentsatz der Schulkinder ist skoliotisch.

5. Eine grosse Zahl von Skoliosen schweren und leichtern Grades wird vor dem schulpflichtigen Alter beobachtet. Daraus geht hervor, dass wir die dem Arzte gewöhnlich zugeführten Skoliosen nicht als rein professionelle Schulskoliosen oder funktionelle erklären dürfen, es bedarf zur Entstehung einer Skoliose, wie sehr viele Autoren betonen, noch anderer Momente. Jedenfalls aber müssen wir, gerade so wie für die schlechte Entwicklung der physiologischen Krümmungen, für die Mehrzahl der massenhaften leichten Asymmetrien der W. S., der leichten, einfachen und komplizierten Skoliose und für die rasche Zunahme der bestehenden Verkrümmungen, der Schule, dem vielen Sitzen und der Betreibung asymmetrischer Beschäftigungen die Schuld aufbürden. Appliziert man einem skoliotischen Kinde im Sitzen einen mässigen Druck auf den Kopf, ohne dass es demselben einen aktiven Widerstand entgegensetzt, so vermehren sich die vorhandenen Krümmungen und besonders auch die Torsion. Dasselbe leistet bis zu einem gewissen Grade die Ermüdung. Selbstverständlich soll deshalb von der Schule durch Abkürzung

Digitized by Google

der Sitzzeit, Innehaltung der Pausen, Einführung der Steilschrift, Ausdehnung der körperlichen Uebungen, gute Beleuchtung, gute Schulbänke, alles mögliche zur Verhütung dieses schlechten Einflusses gethan werden.

Alle diese Beobachtungen zwingen uns zur Aufstellung einer weitern Gruppe, welche weitaus den grössten Teil sämtlicher zur Untersuchung gelangenden Skoliosen umfasst. Wenn auch die primären und bisher aufgezählten sekundären Formen mit ihren kongenitalen und acquirierten Ursachen, ferner die rein funktionellen eine Anzahl von Fällen vorweg nehmen, so überwiegen doch diejenigen, bei denen die Disposition in einer abnormen Beschaffenheit der Knochen, der Reduktion ihrer Widerstandsfähigkeit liegt, bedeutend.

c) Osteopathisch-funktionelle Skoliosen.

Eine längst festgestellte Thatsache ist es, dass viele Rhachitische in früher Jugend von Skoliose befallen werden. Der Prozentsatz derselben ist jedenfalls viel grösser als man glaubt, denn die meisten kommen erst in spätern Jahren zur Beobachtung, zu einer Zeit, da die Feststellung der Aetiologie mit grossen Schwierigkeiten verknüpft ist und sekundäre Veränderungen das Bild verwischen.

Hier scheinen uns die Ansichten der verschiedenen Beobachter überdies noch aus andern Gründen sehr auseinander zu gehen. Es ist keine Frage, dass in gewissen Gegenden die rhachitische Skoliose bedeutend vorherrscht, während in andern die übrigen Formen und ganz besonders die noch gleich zu besprechende konstitutionelle (Dolega-) Form das Hauptkontingent liefern.

a. Die Rhachitis

kommt, wie wir gesehen haben, in zweifacher Weise als ätiologisches Moment der Skoliose zur Geltung. Sie führt zu mech. Insuffizienz des Skeletts und

Digitized by Google

somit zur Disposition zu Skoliose und sie veranlasst die Entstehung von unregelmässigen W.-Formen. Wahrscheinlich geben hiezu lokale Ernährungsstörungen und leichte Traumen direkte Veranlassung. Wir haben in einem solchen Falle die knorpelige Verwachsung zweier L.W. durch eine an der Vorderfläche liegende Knorpelspange, in welche der Knochenkern hineingewachsen war, beobachtet (Taf. 3). Die W. S. war im übrigen bei dem 17 Monate alten Kinde ganz gerade. Es ist nicht zu bezweifeln, dass die genannte Anomalie später zu abnormer Beweglichkeit, d. h. zu Steifigkeit an jener Stelle geführt und damit Anstoss zu asymmetrischer Formentwicklung und zu Skoliose gegeben hätte. Es ist anzunehmen, dass das kein vereinzelter Befund ist; die Rhachitis ist jedenfalls in hohem Masse geeignet, lokale Disposition zu Skoliose zu schaffen. Diese wird sich erst im spätern Alter, wenn an die mech. Leistungsfähigkeit der W. S. grössere Anforderungen gestellt werden, geltend machen und es unterliegt für uns keinem Zweifel, dass eine grosse Zahl sogen. habitueller Skoliosen auf diesen Ursprung zurückzuführen sind.

Ferner ist zu berücksichtigen, dass an den schon in frühester Jugend durch rhachitische Erweichung entstandenen Skoliosen, welche wir als rein rhachitische zu betrachten das Recht haben, sich später sekundäre funktionelle Veränderungen entwickeln; sie bleiben nicht stationär. Das lehrt die klinische Beobachtung (anatomisch sind die beiden Arten bis jetzt nicht auseinander gehalten). Je nach Fall beherrscht die ursprünglich vorhandene oder die später entstandene Verkrümmung (meistens die erstere) das Krankheitsbild. Ziemlich scharfe, im frühen Kindesalter einfache, später mehrfache Krümmungen, starke Torsionserscheinungen, welche besonders in der unmittelbaren Nähe der Dornfortsatzlinie deutlich sind, kennzeichnen die rhachitischen Skoliosen (Fig. 73, 74, 112, 113, 114, 115 und 116).

Digitized by Google

Fig. 112.
Rhachitische links-konvexe Skoliose, 1½ Jahre alt.

Digitized by Google

β. Konstitutionelle Skoliosen.

Ein weiteres Kontingent liefern jene Individuen, welche bei mechanischer Insuffizienz des ganzen Skeletts und des Bänderapparats (Plattfüsse, Neigung zu Ueberstreckung in den Gelenken finden sich als Begleiterscheinungen) in der zweiten Hälfte

Fig. 113. Rhachitische links-konvexe Skoliose, 4 J. alt.

der Wachstumsjahre zur Beobachtung kommen. In dieser Gruppe beobachten wir im allgemeinen die schwersten Formen (Fig. 68, 69, 70 und 117).

Solche Zustände finden wir bei den einen kongenital, bei andern sind sie durch Krankheit,

Digitized by Google

Anämie, Infektionskrankheiten erworben. Sie müssen so wenig als die Rhachitis, welche auch ein mechanisch insuffizientes Skelett liefert, nicht ohne weiters zu Skoliose führen, vielmehr würden wir hier sagittale Haltungsanomalien erwarten (runden Rücken, Lordose), aber die Tendenz zu Haltungsanomalien ist da, sie erwartet nur ihre Direktion. Diese wird ihr gewiss sehr häufig durch die Funktion vorgeschrieben.

Fig. 114. Rhachitische r.-konvexe Dorsal-Skoliose, 4jähriger Knabe.

In einem andern Teil dieser Fälle wird dagegen Richtung und Form der Deformität durch primäre Unregelmässigkeiten im Bau der W., in der Lage und Ausdehnung der Bänder bestimmt.

Hier eben setzt nun die Frage ein, ob die normalen anatomischen und physiologischen Eigenschaften der W. S., die Aortaabflachung und die, durch die Rechtshändigkeit geschaffene asymmetrische Beweglichkeit formbestimmend für die Deformität werden können. Von der Rechtshändigkeit glauben wir das mit Bestimmtheit, von der Aortaabflachung nur mit

Digitized by Google

Wahrscheinlichkeit für einen Teil der Fälle annehmen zu dürfen.

Hier ist es ferner am Platze, die Frage aufzuwerfen, inwiefern die Schulbeschäftigung einen Ein-

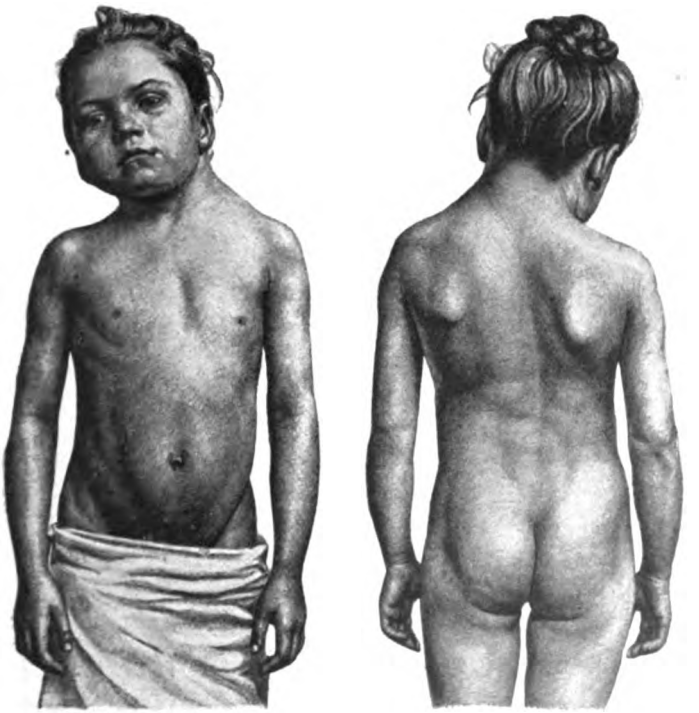

a b

Fig. 115a u. b. Scoliosis cervico dors. rhachitica, 10 Jahre alt.

fluss auf die Form der Skoliose gewinnen kann. Es vereinigen sich nun die Schuleinflüsse, die Wirkung des Sitzens und Schreibens mit den ebengenannten. Sie fallen so sehr mit ihnen zusammen, dass wir, wie

Digitized by Google

oben bemerkt, fragen müssen, ob nicht eine rückläufige Einwirkung jener anatomischen und physiologischen Eigenschaften auf die Schul- bezw. Schreibhaltung möglich sei.

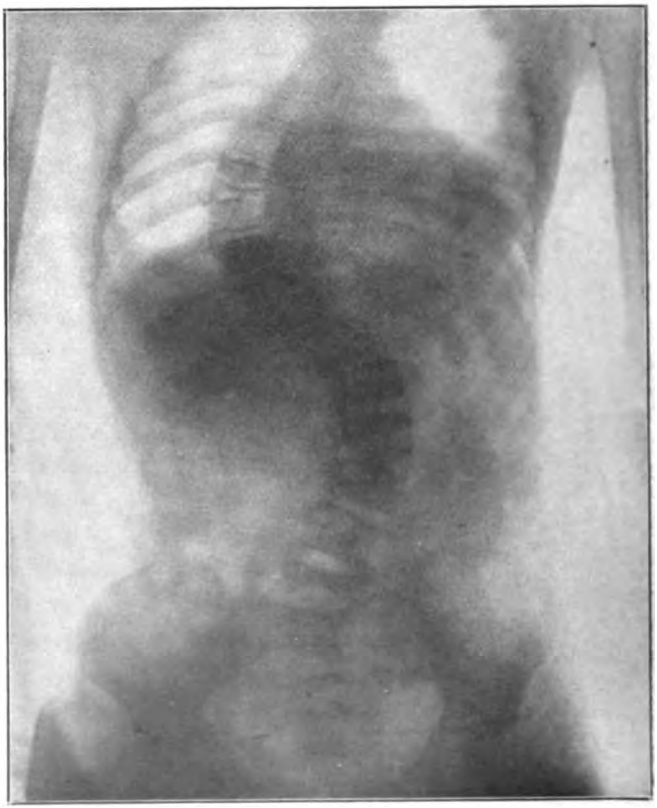

Fig. 116. Röntgenbild einer schweren rhachitischen Skoliose dextro-conv. dors. sin. conv. lumb. 16 Jahre alt. (Aufgen. von Herrn Dr. Bär, Zürich.)

Ueberblicken wir nochmals die Reihe der aufgezählten Momente, so können wir uns des Ein-

Digitized by Google

drucks nicht erwehren, dass die Aetiologie der Skoliose auf einer Reihe von Prozessen beruht, die wir einfach als degenerative zu bezeichnen das Recht haben.

Fig. 117. Seitenansicht des Falles von Fig. 68—70. Der Rippenbuckel tritt sehr stark hervor.

Als roter Faden zieht sich durch die Aetiologie der Skoliose die Disposition. Wie wir gesehen haben, kann diese eine allgemeine und eine lokale sein. Als allgemeine äussert sie sich in einer häufig kongenitalen, seltener acquirierten, fehlerhaften Skelettbeschaffenheit. Als lokale in ebenfalls meistens kongenitalen, seltener acquirierten Formveränderungen der W. oder fehlerhafter Wachstumstendenz. Mangelhafte Bewegung, Schulsitzen, asymmetrische Beanspruchung verhelfen in vielen Fällen jenen Dispositionen zum Durchbruch.

Es ist also nicht möglich, schlechthin zu erklären, die Skoliose sei eine Belastungsdeformität. Gewiss wirkt die Belastung der W. S. als ein integrierender Bestandteil der Funktion bei der Entstehung mit. Dass es aber auch bei Quadrupeden Skoliosen giebt, beweist, dass auch ohne vertikale

Digitized by Google

Belastung, nur unter dem Einfluss von Wachstumsstörungen und Funktion ein ähnliches Bild entstehen kann, wie bei der lateralen Rückgratsverkrümmung des Menschen.

Pathologische Anatomie.

Veränderungen der Knochen.

Die unversehrte skoliotische W.S. wird durch die Abweichung der gesamten, oder eines Teiles der W.-Reihe aus der sagittalen Ebene gekennzeichnet. Ist die Abweichung gering, so kann die

Fig. 118.

Keilwirbel aus der in Tafel 4a und b abgebildeten skoliotischen W. S. V. L. W. starke Abschrägung nach l. und hinten.

physiologische Kr. noch in normaler Weise vorhanden sein, bei allen irgendwie vorgerückten Formen verfolgt die W.S. einen aus abnormer Lateral- und Sagittal-Kr. kombinierten Gang, welcher für typische Formen mit dem Herumwachsen einer Rebe um einen senkrechten Stab verglichen worden ist (Lorenz, s. Taf. 4a u. b und 5). Damit steht in Verbindung die gleichzeitige Drehung der einzelnen Abschnitte der W. S. um eine vertikale Achse, in einer Art, dass die W. K. im allgemeinen nach der Seite der Konvexität der Kr. gedreht sind. Diese wirkliche Drehung, deren Eindruck durch gewisse anatomische Veränderungen, Verdrehungen im Gefüge der W.

Digitized by Google

noch vermehrt wird, pflegt man als Torsion zu bezeichnen. Man hat auch schärfer die beiden Formveränderungen getrennt (Albert, Schulthess) und mit Rotation die Stellungsveränderung, mit Torsion die diesbezüglichen Gefügeveränderungen bezeichnet. Immer zeigen mehrere W. und J. V. S.n pathologische Veränderungen. Sie betreffen Ungleichheiten in der Höhe symmetrischer Stellen des W.K.s, Asymmetrie im horizontalen Schnitt, die Körper- und Bogenteile betreffend, ungleiche Entwicklung der symmetrischen Bogenteile in Stellung und Form,

a b c

Fig. 119. Lendenwirbel aus der l.-konvexen Lendenkrümmung einer doppelsinnigen Skoliose. a Schrägwirbel, b, c Keilwirbel.

Verdrehung des ganzen Bogenstückes gegen den Körper im Sinne der Drehung um eine sagittale, horizontale Achse (s. Fig. 123).

Je nach Lage und Stellung des W.s in der skoliotischen W. S. weist er etwas verschiedenen Bau auf und wir unterscheiden demnach die sogen. Scheitel- oder Keil-W., die Schräg-W. und eventuell auch die Interferenz-W.

Der Keil-W. liegt im Scheitel der Kr. (s. Fig. 118 u. 119b u. c und 120.) Der durch denselben aus seiner Richtung gebrachte, nächst obere oder untere W. erleidet nun meistens nicht wieder

Digitized by Google

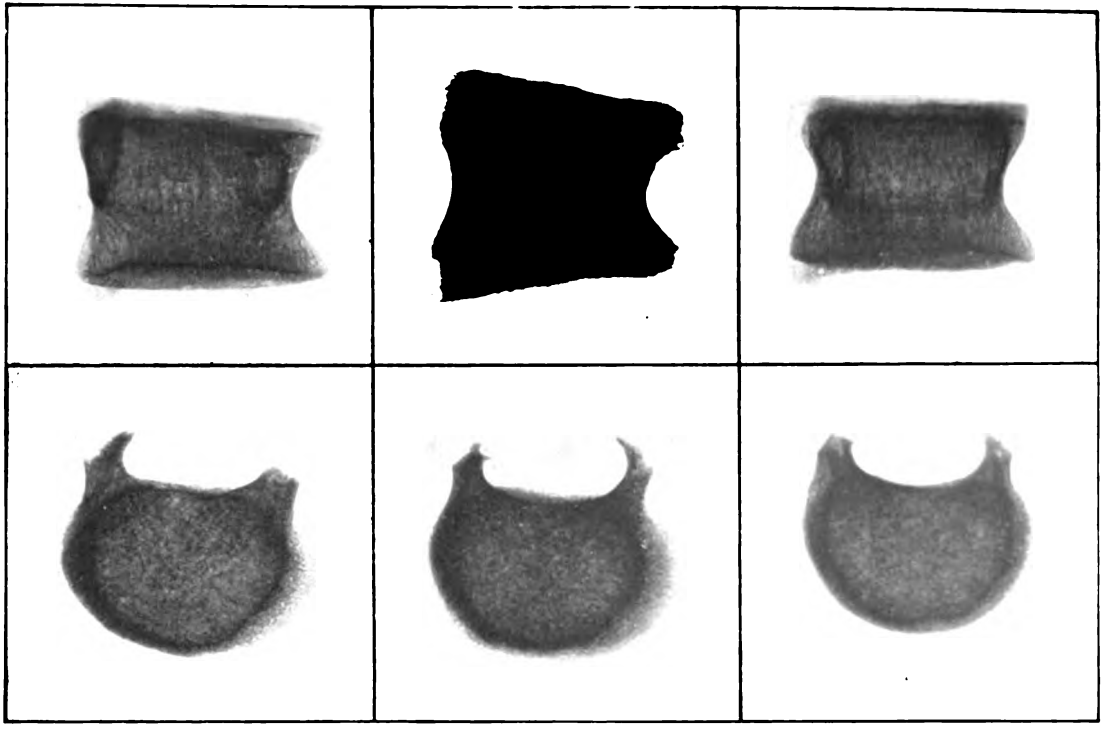

Fig. 120.

Digitized by Google

Fig. 120. Die Wirbel von Figur 119 im Röntgenbild. a. von vorne. b. von oben. Ihre Struktur scheint nicht bedeutend verändert. Die Dichtigkeit des Knochengefüges ist auf der niedrigen Seite der Keilwirbel jedenfalls nicht geringer als auf der andern.

eine Keilbildung, sondern eine namhafte Verschiebung seines ganzen Gefüges in der Art, dass seine obere gegen die untere Fläche seitwärts verschoben erscheint, Schrägwirbel (s. Fig. 119a und 121). Je nach der Längenausdehnung des skoliotischen Stückes folgen nun noch weitere Schrägwirbel oder ein sogen. Interferenz-W., der den Uebergang bildet von denjenigen Schräg-W.n, die sich an die untere Kr. anschliessen zu denjenigen, welche zur obern Kr. gehören oder umgekehrt. Jedoch unterscheidet sich dieser nur selten deutlich von den übrigen Schräg-Wn.

Fig. 121. Schrägwirbel, XI. Brustwirbel aus der Wirbelsäule von Tafel 4.

Die Scheitel- oder Keil-W. zeigen eine starke Abschrägung nach Seite der Konkavität der Kr. und meistens zugleich auch nach hinten. Die konkavseitige Hälfte erscheint von oben gesehen in der Gegend der Bogenkörperepiphyse breitgequetscht, die Bogenwurzeln sind konkavwärts abgeknickt, oft auch schmächtiger und kürzer als die der andern Seite.

Das Foramen vertebrale wird entsprechend der Verziehung der Bogenwurzeln nach der konkaven Seite ebenfalls in dem entsprechenden Durchmesser vergrössert, es erscheint eiförmig, der spitze Pol ist meistens (n. Lorenz) nach der konkaven Seite gewendet (Fig. 122).

Die Processus spinosi verändern im allgemeinen ihre Totalrichtung derart, dass sie sich in der

Digitized by Google

B. W. S., vom Wirbel aus beurteilt, nach der konvexen Seite wenden. Sie zeigen dabei öfters eine kleine Schweifung, doch ist diese Richtung keineswegs eine konstante und variiert je nach der Art der Kr. (linkskonvex oder rechtskonvex) und Lage des Kr.s-Scheitels.

Die Gelenkflächen an der konkaven Seite sind verbreitert, erweitert. Die Processus transversi endlich stellen sich konvexerseits im allgemeinen etwas mehr sagittal, der konkavseitige etwas mehr

Fig. 122.

Brustwirbel aus einer skoliotischen W. S., rechts-konvexe Krümmung. Ansicht von oben.

frontal, sodass der Winkel zwischen Processus spinosus und transversus konvexerseits etwas kleiner wird. Diese Regel erleidet aber häufige Ausnahmen.

Die Schrägwirbel (Kocher) zeigen ausser der Verschiebung der obern gegen die untere Fläche, vermittelst welcher der W. sich in seiner Form der Richtungsveränderung der W. S. anpasst, oft auch eine Drehung derselben Flächen gegeneinander und an der Oberfläche des Körpers eine schief verlaufende, stets nach dem zunächst liegenden

Digitized by Google

Krümmungsscheitel hin laufende Faserung (s. Fig. 121), welche offenbar einfach der Verlaufsrichtung des aus seiner normalen Richtung gedrängten vordern Längsbandes entspricht. An den Spongiosabalken lässt sich diese Schiefstellung nicht nachweisen (s. Fig. 120). Die Stellung des gesamten Bogenteils gegen den Körper erweist sich öfters derart verändert, als ob man die beiden Teile gegeneinander um eine sagittale Achse ebenfalls verdreht hätte. (Horizontale Torsion, Albert, s. Fig. 123.) Die zwischen den Schräg- und den Keil-W.n. liegenden W. zeigen nun eine Mischung der Eigenschaften der beiden charakteristischen W.-Formen.

Fig. 123. Schrägwirbel, derselbe von Fig. 121 von hinten, bei horizontaler Stellung des Körpers.

Bei langem Bestehen der Skoliose prägen sich die genannten Formveränderungen meistens um so schärfer aus. Die zusammengesunkenen Stellen werden immer atrophischer; es kann dazu kommen, dass die keilförmige Zuschärfung derartige Grade erreicht, dass der zunächst untere und zunächst obere W. sich mit ihren Rändern berühren und sogar verschmelzen (s. Taf. 4a u. b). Diese Verschmelzung tritt übrigens an den Bogenteilen noch früher ein, offenbar infolge arthritischer, chronischer Entzündungsprozesse. Es kann so bei vorgeschrittenen Fällen zur Synostose ganzer W. S.-Abschnitte kommen (s. Fig. 124).

Aehnlich wie die W. werden auch die J.V.S.n

Digitized by Google

Tafel 4a. Skoliotische W. S. eines erwachsenen Mannes von vorne.

Der II. L. W. ist hochgradig deformiert und derart keilförmig umgestaltet, dass der zunächst obere und untere Wirbel miteinander knöchern verwachsen sind. Die linke Fläche desselben ist von den darüber gespannten Sehnen förmlich geglättet und in Resorption begriffen.

Tafel 4b. Skoliotische W. S. von voriger Tafel von der Seite.

Hier tritt sehr deutlich die infolge der hochgradigen Torsion aufgetretene Lendenkyphose und die kompensierende Dorsallordose hervor.

Fig. 124. Synostose der Gelenke von drei Brustwirbeln aus einer r.-konvexen Krümmung aus der W. S. von Tafel 4a und b.

keilförmig gefunden. Der Nucleus pulposus rückt dabei gegen die konvexe Seite hin (s. Fig. 125).

Ueber die weitern, sehr interessanten Formveränderungen, welche der skoliotische W. zeigt (vergl. noch Taf. 5), sind die Spezialabhandlungen von Lorenz, Kocher, Nicoladoni und besonders Albert nachzulesen, nur auf die vielumstrittene Erscheinung der Torsion der skoliotischen W. S. möchten wir noch kurz eingehen.

Digitized by Google

Lith. Anst. v. Reichhold München

Digitized by Google

Digitized by Google

Die Torsion der skoliotischen Wirbelsäule*) beruht, so viel ist heute sicher festgestellt, auf wirklicher Drehung der einzelnen W. S.-Elemente (Rotation) und auf Verdrehung im Gefüge des Ws. nebst einer Deformierung des W.-Körpers, welche den Eindruck der Verdrehung wesentlich zu erhöhen geeignet ist.

Bei einfacher Seitenabbiegung nach rechts an der normalen kindlichen W. S., welche schon ihre physiolog. Krn. zeigt, beobachten wir beim Leichenexperimente bei gleichzeitiger Belastung (Druck in der Längsrichtung!) eine lumbale oder lumbodorsale Linksrotation und eine dorsale Rechtsrotation der W. Dem Schultergürtel wird dadurch also die Tendenz zu Rotation nach rechts und hinten mitgeteilt, mithin die sogen. konkavseitige Torsion. Die Abbiegung bleibt vorderhand dabei eine einsinnige, linkskonvexe. Dieselben Verhältnisse treten auf bei Abbiegung nach links, nur in umgekehrter Richtung. Die Art der Rotation stimmt also vollständig mit unsern klin. Beobachtungen überein (s. Steiner, klin. Studien über Totalskoliose), nach welchen Totalskoliosen in recht schöner Ausbildung stets mit konkavseitiger Torsion verbunden sind. Zugleich beleuchtet diese Beobachtung den Zusammenhang der linkskonvexen Lumbal- und rechtskonvexen

Fig. 125.
Lendenwirbel aus einer l.-konvexen Krümmung (s. Fig. 119) von unten mit Verschiebung des Nucleus pulposus.

*) Auch hier müssen wir auf eine Besprechung und Kritik der bestehenden Theorien (Meyer, Lorenz, Hoffa, Albert Schenk) verzichten und geben nur eine kurze Darstellung unserer Ansichten über die Torsion.

Digitized by Google

Tafel 5. Skoliotische W. S. eines Erwachsenen mit leichter r.-konvexer Dorsalkrümmung, Keilwirbelbildung in der mittleren Dorsalgegend.

Oesteophytbildung in der unteren Dorsal- und oberen Lendengegend an der Uebergangsstelle der Krümmung in den normal gestellten unteren Teil.

Dorsalskoliose. Denn es ist selbstverständlich, dass eine starke Abbiegung der ganzen W. S. nach einer Seite nicht bestehen kann, der obere Teil biegt sich zurück, aber wahrscheinlich ohne dass die schon entstandene Rechtsrotation in den Dorsal-W.n wieder aufgehoben wird, so sagt die klin. Erfahrung. In der Art kommt es zur Ausbildung einer obern oder kompensierenden Gegenkrümmung unter dem Auftreten einer Torsion, welche ebenfalls nach der konvexen Seite der nunmehrigen neuen Kr. gerichtet ist. (Es ist unmöglich, hier die mechanische Begründung für dieses Verhalten beizubringen, sie führt allzu sehr ins Detail der Physiologie und Anatomie der normalen und patholog. veränderten W. S.)

Es steht also ausser Zweifel, dass das Auftreten einer konstanten Seitenbiegung aus irgend einem Grunde, sei derselbe ein äusserer funktioneller oder ein innerer in der Entwicklung der W. S. gelegener, bei gleichzeitiger Belastung zu der genannten Rotation führen wird. Ferner ist die Rotation häufig bestrebt, die B. W. S. im Sinne der Lordosierung abzuflachen, wenn ihr wenigstens ein zufällig vorhandener erheblicher Grad von rundem Rücken daran nicht hinderlich ist. Die klin. Beobachtung lehrt auch wirklich, dass die Doppelskoliosen bei rundem Rücken nicht so arge Seitendeviationen in der B. W. S. herbeiführen als bei flachem Rücken, wohl aber erhebliche Torsionsgrade (Fig. 126 und 127). Da die Rotation im Verein mit der Seitenbiegung wenigstens in der L. W. S. hauptsächlich die Gegend der Bogenkörperepiphyse belastet, so ist es begreiflich, dass dort die oben geschilderten Deformierungen am meisten Platz greifen, von dort auszugehen scheinen, in der B. W. S.

Digitized by Google



Lith. Anst. F. Reichhold. München

Digitized by Google

Digitized by Google

besonders auch dann, wenn die Brustkyphose gehoben wird und die Rückwärtsbeugung der W. S. eintritt. Jene Deformierungen tragen aber alle den Charakter des Auseinanderdrängens von Körper- und Bogen-

Fig. 126. Rechtskonvexe Dorsalskoliose bei rundem Rücken, 17 Jahre altes Mädchen.

teil an ihrer natürlichen Grenze, der Epiphysenfuge an sich, sodass dadurch der W. K. nach der Seite der schon vorhandenen Rotation, also meistens der Konvexität der Biegung hinausgedrängt erscheint. Diese Verdrängung, die nur bei vorgeschrittenen Fällen regelmässig nach der konvexen Seite der Biegung er-

Digitized by Google

folgt, erklärt sich durch die Verbreiterung der hauptsächlich gepressten Gegend (siehe oben bei Keil-W.).

Bei den intensiven Störungen in der normalen Form der W. leidet die Form des Thorax ebenfalls in entsprechendem Grade. Die Rippen beteiligen sich schon frühzeitig und schon bei gering entwickelten Fällen an der Torsion, derart, dass sie bei einfachen Totalskoliosen nach Seite der Konkavität der ganzen Kr., bei vorgeschrittenen Doppelkrümmungen jeweilen nach Seite der Konvexität der Kr. vorgewölbt er-

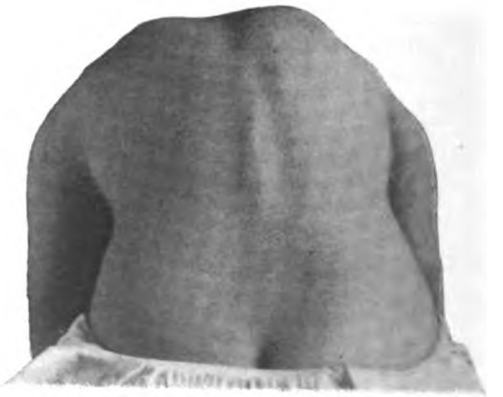

Fig. 127. Derselbe Fall in Vorbeugehaltung. Der Rippenbuckel tritt deutlich hervor und zwar sehr nahe an der W. S.

scheinen. Sie sind bei schweren Fällen auf Seite der Konvexität in der Gegend der Kr.s-scheitel am angulus fast winklig abgebogen (Fig. 128), während sie an der Konkavität gestreckt verlaufen. Die Form des ganzen Thorax erhält dadurch ein eigentümliches Gepräge (Fig. 129). Die vorgewölbten anguli bilden in ihrer Aneinanderreihung Vorwölbungen, sogen. Rippenbuckel, von rundlicher oder keilförmiger Gestalt (s. b. d. klin. Bildern!). Man pflegt auch von einem vordern, durch die vorgeschobenen vordern

Digitized by Google

Enden der konkavseitigen Rippen gebildeten Rippenbuckel zu sprechen.

Von wesentlicher Bedeutung ist die dadurch geschaffene Raumbeengung für die innern Organe.

Das Becken wird bei Skoliose nicht selten deformiert getroffen, jedoch kommen auch schwere

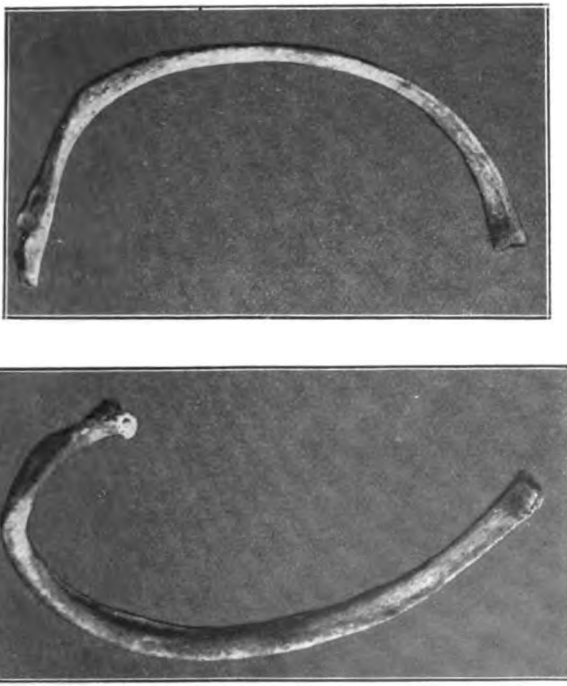

Fig. 128. Rippenpaar aus r.-konvexer Dorsalkrümmung.

Skoliosen vor, welche ausser einer mehr oder weniger ausgesprochenen Seitwärtsbiegung und Asymmetrie des Kreuzbeins (Taf. 4a u. b) keine erheblichen Anomalien aufweisen. Schwere Skoliose ist auch erfahrungsgemäss für die Trägerin meistens kein Geburtshindernis.

Digitized by Google

Tafel 6. Die langen Rückenstrecker einer schweren Skoliose, Fall von Tafel 4. (Erklärung s. im Text.)

Der Muskelbauch r. in lange Sehnenfäden aufgelöst, welche in vollkommen verfettetem Gewebe liegen. An der konvexen Seite an einzelnen Stellen Entwicklung von starken Sehnen (Tragbänder) neben gut erhaltener Muskulatur.

Fig. 129. Skoliotischer Thorax. Fall von Taf. 4, bis auf die tiefen Rückenmuskeln von Weichteilen entblösst.

Nächst den Knochen zeigen die Muskeln der beteiligten Körperregion wichtige Veränderungen. Während es eine Zeit gab, in welcher Muskelkontrakturen als das hauptsächlichste ätiologische Moment für die Entstehung der Skoliose betrachtet werden, sind jetzt die Veränderungen an den Muskeln mit Ausnahme der schon besprochenen Fälle bei Lähmungen im allgemeinen als sekundäre erkannt. Nach unsern eigenen Untersuchungen (siehe Taf. 6) ist die Erhaltung oder die Reduktion der Funktion massgebend für den Zustand der Muskulatur, viel weniger die Lage in Beziehung auf Konvexität oder Konkavität. In dem toten Winkel, in welchem

Digitized by Google

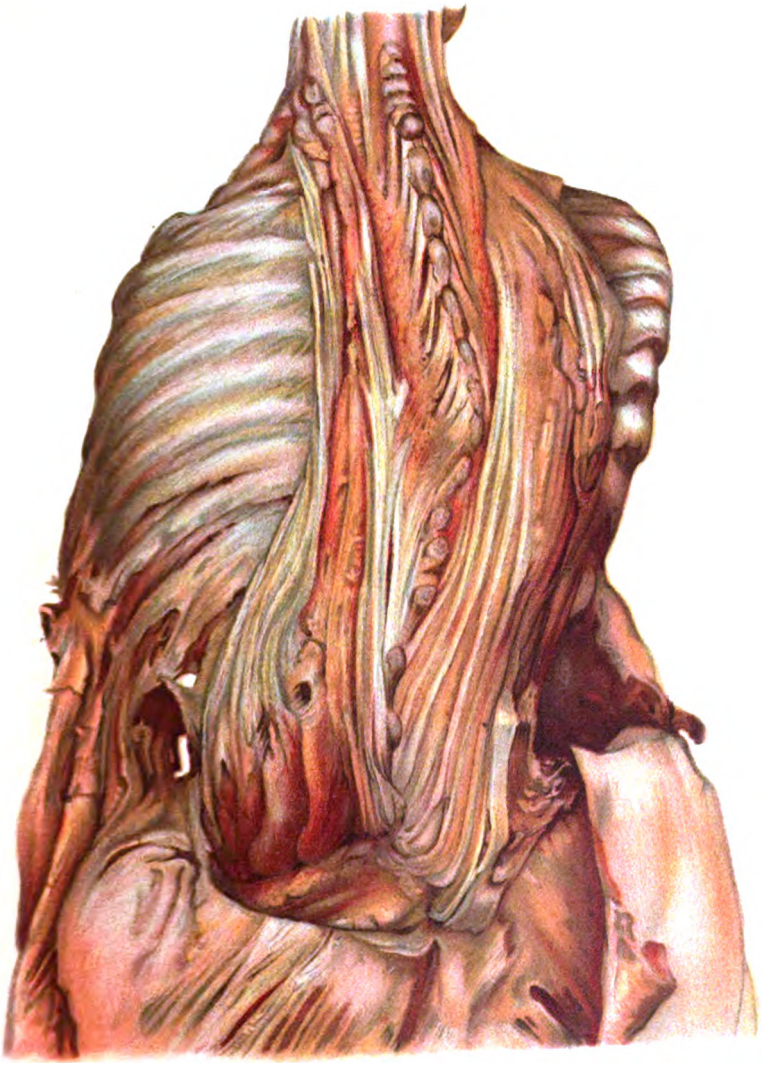

Lith. Anst. F. Reichhold. München

Digitized by Google

Digitized by Google

an der konkaven Seite durch Ankylosierung und Synostosierung der W. die Bewegung aufgehoben war, war die Muskulatur vollkommen verfettet, nur noch von dünnen Sehnenfäden durchschossen. Diese Degeneration hatte auch die oberflächlichen Schichten ergriffen, z. B. war der Latissimus in eine ganze Reihe von Sehnen aufgelöst, welche überdies auch schon der Verfettung anheimzufallen schienen.

An der konvexen Seite waren die Muskeln, welche zum Teil noch der Bewegung der oberhalb liegenden Teile zu dienen hatten, in sehnige Stränge verwandelt, welche in ausgeschliffenen Rinnen der deformierten Knochen liefen. Die Degeneration war demnach an der konkaven Seite mehr eine fettige, an der konvexen mehr eine fibröse. Falls die Skoliose noch nicht zu Ankylosen und schweren Bewegungshindernissen geführt hat, so sind wohl derartig schwere degenerative Prozesse kaum zu erwarten. Wir machen klinisch öfters die Beobachtung, dass die Muskeln an konvexen Partien hypertrophiert sind, offenbar durch die erhöhte Inanspruchnahme, welche eine Folge des Ueberhängens der überliegenden Teile nach der konkaven Seite ist. Dass sich infolge mangelhafter Dehnung an einzelnen Stellen Muskelkontrakturen entwickeln, die dann ein Redressionshindernis werden können, ist nicht zu bezweifeln.

Werfen wir noch einen Blick auf die Veränderungen der innern Organe, so betrachten wir hier weniger diejenigen, welche primär Skoliose veranlassen können wie Empyem, Lungeninfiltration, schwerer Herzfehler, als die sekundären Verlagerungen des Thoraxinhaltes, welche bei schweren Skoliosen infolge der Raumbeengung ganz bedeutend werden, typisch sind und häufig die Lebensdauer in erheblichem Grade abkürzen, ist doch das Durchschnittsalter der erheblichen Skoliosen auf 45—49 Jahre anzugeben.

Diese Veränderungen und die diesbezügliche Litteratur finden sich in dem Werke von Bach-

Digitized by Google

mann*) in erschöpfender Weise zusammengestellt. Die Verlagerungen machen sich am Herzen meistens durch eine Verschiebung konkavwärts geltend. Sehr häufig ist Hypertrophie und Dilatation des rechten Herzens neben Verkleinerung des linken Herzens. Wir haben in einem Falle eine ganz bedeutende Hypertrophie des conus pulmonalis gefunden.

Die Aorta folgt der Biegung der W. S., zeigt sich bei rechtskonvexen dorsalen Deviationen deutlich links über die W. K. verschoben, bei linkskonvexen lässt sich dagegen eine Rechtsverschiebung kaum nachweisen. Die Lungen sind häufig deformiert entsprechend der Raumverengung. Adhäsionen, Bronchitis, Pneumonie ist sehr häufig.

Der Oesophagus folgt der W. S. nicht, verläuft eher gerade, jedoch kommen auch Abknickungen, besonders a. d. Bifurkation der Trachea und förmliche Einkerbungen an der Stelle prominenter W. K. vor.

Das Zwerchfell steht meistens tief, auch die Milz und der Magen, der zudem häufig abnorm klein ist. Die Leber zeigt fast immer Zeichen von Stauung, ist vergrössert mit Einschnürungen, tiefen Rippeneindrücken versehen.

Die Niere auf Seite der Konvexität liegt tiefer, die auf Seite der Konkavität liegt höher. Der Genitalapparat zeigt bei beiden Geschlechtern Zeichen venöser Stauung.

Klinische Diagnostik und ihre Hülfsmittel.

Die Untersuchung der Skoliose verlangt eine genaue Inspektion des Rückens des Patienten im aufrechten Stehen. Die Kinder müssen bis auf die Höhe der Trochanteren entkleidet werden, sodass das obere Ende der Analfalte sichtbar wird. Es

*) Die Veränderungen an den inneren Organen bei hochgradigen Skoliosen und Kyphosen. Bibliotheka medica, Abt. D. I. Heft 4.

Digitized by Google

empfiehlt sich die praktische Massregel, die Kleider gerade über den Trochanteren mit einem Ledergurt zu befestigen und bei ältern Mädchen die Vorderfläche des Körpers mit einem Tuche zu bedecken, dessen Enden vermittelst einer langen Sicherheitsnadel um den Hals gelegt werden. Die Füsse sind parallel oder wenig auswärts zu stellen.

Man beachte die Stellung des Kopfes im Vergleich zur Stellung der Füsse und zum Becken, ob rechts geschoben, links geschoben. Man vergleiche den Verlauf der Nacken-Schulterlinien beiderseits, — steil, flach, höher, tiefer, — ebenso die Taillenbegrenzungen. Taille tief eingezogen, seicht, verstrichen, oder vom Becken an konvex nach der Seite sich vorwölbend. Man beachte zugleich die mit diesen Eigenschaften entsprechend verknüpfte Haltung der Arme, ob sie weit, ob sie nahe am Körper herunterhängen, womit die Form des vom Arm und dem Taillenkontur umschlossenen Raumes das sogenannte Taillendreieck bestimmt wird. Sodann wende man seine Aufmerksamkeit dem Relief des Rückens zu, man beachte die Lage und Stellung der Scapulae. Bei stärkerer Wölbung der Rippen im obersten Teil des Thorax erscheinen dieselben hochgezogen, dabei gewöhnlich in ihrem obern Teil weiter von der Dornfortsatzlinie entfernt als im untern, schiefhängend (Fig. 115). Für stärkere Wölbung im mittlern Teil ist die Auswärtsstellung mit Wendung der Fläche nach aussen (Fig. 69 rechts) charakteristisch unter mehr oder weniger deutlicher Abhebung des Angulus, unter Umständen Flügelstellung u. s. w. Ferner beachte man die Wölbung der deutlich sichtbaren Thoraxpartien und endlich die Stellung des Beckens. Besonders bei leichtern Skoliosen ist dasselbe öfters nicht in der frontalen Ebene gelegen, welche durch die Fussstellung markiert ist, sondern schneidet dieselbe deutlich und ist mit einer Seite vorgeschoben. Sehr oft wird eine erhebliche Ablenkung der W. S. durch eine solche Beckenstellung

Digitized by Google

maskiert und tritt viel deutlicher hervor, wenn wir die Beckenstellung korrigieren. Den Verlauf der Dornfortsatzlinie macht man, wenn derselbe nicht deutlich hervortritt, durch kräftiges Streichen mit 2 Fingerspitzen für die Beobachtung leichter zugänglich. Er markiert sich alsdann als rote Doppellinie auf der Haut. Man kann auch die process. spinos. mit Farbstift anzeichnen. Es ist dabei neben den Abweichungen aus der Sagittalebene auch das Verhalten der physiologischen Kr.n zu beachten (Haltungstypen etc.). Sehr oft gestattet auch die Stellung der hintern Endfläche des proc. spinosus, besonders in den L.W. einen Schluss auf die Stellung der W. Während der Untersuchung nimmt gewöhnlich das Kind die ihm, somit seiner Deformität eigentümliche Stellung, seine Ruhe- oder Mittelstellung ein, welche die Deformität am besten charakterisiert, besonders dann, wenn wir einige Minuten zuwarten. Eine Asymmetrie der W. K. macht sich beim aufrechten Stehen im allgemeinen am meisten geltend — bei Abweichung in der L. W. S. allerdings zuweilen besser im Sitzen. Es ist auch von besonderem Werte, sich den Typus der ganzen Haltung einzuprägen. Bei den einen Skoliotischen zeigt die Deformität die Tendenz zu einer mehr oder weniger starken Verschiebung des Rumpfs auf dem Becken (Fig. 104) oder zu einem Hängen nach einer Seite, dem sogenannten Ueberhängen (Fig. 105), wieder bei andern beachtet man ein Zusammensinken im Sinne der anteroposterioren Kr.

Bei der Inspektion des Patienten von vorne erkennt man viele Verschiebungen und Verdrehungen des Rumpfs weitaus besser als an der Rückenfläche. Das untere Thoraxende tritt besser aus der Plastik des Rumpfes heraus, die langen Rippenpaare wirken wie Zeiger (Fig. 108 und 115). Auch in Anbetracht der Rhachitis ist es von Wichtigkeit, die Konfiguration des Thorax und der Rippen an der Vorderfläche zu untersuchen. (Pectus carinatum, Trichterbrust.)

Digitized by Google

Wenn nun auch durch die Untersuchung im aufrechten Stehen die Deformität in ihren hauptsächlichsten Zügen erkannt ist, so dürfen wir uns doch damit nicht zufrieden geben, es handelt sich noch darum, den Hauptsitz der Formveränderungen zu entdecken; hiezu geben gewisse Stellungsänderungen Gelegenheit.

Die Vorbeugehaltung belehrt uns besonders über die Torsionserscheinungen, welche sich bei maximaler Anteflexion der W. S. ganz besonders als Niveaudifferenzen beider Seiten deutlich ausprägen (Fig. 67, 74 und 127). Der die Rotation und Torsion der W. S. begleitende Rippenbuckel und der seitliche Muskelwulst in der L. W. S., von den gedrehten W.n emporgedrängt, ganz besonders aber die erstern treten hier stark hervor.

Man beachte auch die hie und da auftretende (später noch zu berührende) Erscheinung des Umschlags der Torsionserscheinungen während des Vornüberbeugens. Sie kann damit erklärt werden, dass die vorhandenen W.-Asymmetrien in der L. W. S. unter dem in jener Stellung eintretenden starken Druck auf die K. der W. sich weiter hinauf geltend machen als in der eordotischen aufrechten Stellung, oder damit, dass die starke Spannung der Rückenmuskulatur in der Lendengegend ein weiteres Hervortreten der einen Seite hier verhindert, sodass die in solchen Fällen öfters vorhandene Gegenrotation der Dorsalregion besser zum Vorschein kommt. Aber auch feinere Differenzen in der Konfiguration beider Rückenhälften werden hier sichtbar. So ganz besonders die geringere oder stärkere Ausprägung des sogenannten sulcus paraspinosus, jener langen Furche, welche durch die Auseinanderreihung derEinschnitte zwischen processus spinosus und processus transversus entsteht und besonders bei magern Individuen die Dornfortsatzlinie zu beiden Seiten begleitet. Starke einseitige Ausfüllung des sulcus bezw. Vorwölbung an seiner

Digitized by Google

Stelle deutet immer auf weitgehende anatomische Veränderungen an den W.n auch dann, wenn der benachbarte Rippenbuckel nicht sehr stark ausgesprochen ist (Fig. 127).

Endlich ist es von Wichtigkeit zu konstatieren, ob die im aufrechten Stehen vorhandene Kr. der Dornfortsatzlinie verschwindet, sich vermindert, was gewöhnlich der Fall zu sein pflegt oder sich sonstwie verändert, ob sie an einzelnen Stellen besonders deutlich abgelenkt scheint.

Auch die Veränderung der anteroposterioren Kr. muss beachtet werden. Es ist von Wichtigkeit zu wissen, ob in dieser Richtung durch das Vornüberbeugen in gewissen Abschnitten oder in der ganzen W. S. eine Aenderung eintritt, oder ob beginnende Ankylosenbildung oder kongenitale, dem Körpertypus eigene Steifigkeit dieselbe verhindert.

Weitere Aufklärungen verschafft uns besonders bei leichtern Fällen die Betrachtung der Kr.s-Form bei Seitwärtsbeugungen des Rumpfs. Bei vielen Fällen kombiniert sich die Bewegung nach der einen Seite sehr deutlich mit einer Drehung, ein Zeichen für lokale Knochenveränderungen meistens in der L. W. S. Die Kurve, welche die Dornfortsatzlinie meistens beschreibt, zeigt Differenzen in der Lage des Kr.s-Scheitels und ungleiche Kr.s-Form. Erschwerung der Biegung einzelner Stellen, verschiedene Lage der Scheitel bei Rechts- und Linksbeugung, gehört zu den Frühsymptomen der Skoliose. Inwieweit eine Asymmetrie in dieser Hinsicht physiologisch ist, kann heute noch nicht angegeben werden (s. bei Einfluss der Rechtshändigkeit). Es kann auch vermehrte Abbiegungsfähigkeit nach der konvexen Seite der Skoliose vorkommen!

Alle diese Eigenschaften gestatten einen Schluss auf den Hauptsitz der anatomischen Veränderungen.

Die Drehungen des Rumpfs endlich, welche man bei festgehaltenem Becken ausführen lässt, geben über die Tendenz zur Seitenabweichung in

Digitized by Google

manchen Fällen sehr gute Auskunft. Bei Drehung nimmt im allgemeinen die Seitenverschiebung nach der Seite der Konkavität der L. Kr. mehr zu als nach der Konvexitätsseite.

Auch die Untersuchung in Bauchlage des Patienten kann uns zuweilen über die Ausgleichbarkeit der Kr.n und den Charakter der Niveaudifferenzen belehren. Bei Skoliosen mit erheblichen Veränderungen der W. nehmen die Dornfortsätze in dieser Lage oft ganz eigentümliche, unregelmässige Stellungen ein und gestatten ebenfalls Schlüsse auf die Formveränderungen der W. S. und ihre Lage.

Die technischen Hilfsmittel für die klinische Diagnostik.

Für die Mehrzahl der erwähnten Untersuchungsarten, im aufrechten Stehen, in Vorbeugehaltung, bei Seitwärtsbeugung und im Liegen giebt es auch technische Hülfsmittel und Messungs- bezw. Darstellungsmethoden. Am meisten ist damit die Untersuchung im aufrechten Stehen bedacht worden. Wir verweisen hier auf das eingangs über die Messung und Messapparate Gesagte.

Für die Messung der Niveaudifferenzen bei Vorbeugehaltung dient das Verfahren von Lorenz, das Nivelliertrapez von Schulthess (Fig. 66) und Beelys Konturzeichnungsapparat.

Der Verlauf der Dornfortsatzlinie bei Seitwärtsbewegung wurde von Hübscher vermittelst des Perimeters aufgenommen, kann auch mit dem Schulthess'schen Apparat gezeichnet werden.

Die einzelnen Formen der Skoliose.

Für die klinische Betrachtung thut man gut, die häufigsten Formen der Skoliose, deren jeder besondere klinische Eigentümlichkeiten zukommen, auszuscheiden, umsomehr, als es oft nicht möglich ist, den einzelnen Fall nach seiner Aetiologie zu rubrizieren.

Digitized by Google

Wir unterscheiden je nach der befallenen Region eine

Total-,
Dorsal-,
Lumbal-,
Cervikal-Skoliose

und die Zwischenformen Dorsolumbal, Dorsocervikal.

Wir bezeichnen bei Vorhandensein mehrerer Krn die vorhandenen unter Angabe der Richtung, nach welcher hin die Konvexität entwickelt ist.

Z. B. Lumbalis sinistroconvexa, Dorsalis dextroconvexa,

oder: Dorsolumbalis dextroconvexa, Dorsocervicalis sinistroconvexa u. s. w.

Wir fügen dieser Bezeichnung die Angabe des ätiologischen Moments bei, sofern uns dasselbe bekannt ist. In diesem Falle hätte die unter Aetiologie gegebene Nomenklatur Platz zu greifen.

Z. B. Scoliosis dorsalis dextroconvexa rhachitica oder empyematica u. s. w.

Wir folgen nun der regionären Einteilung.

1. Die Totalskoliose.

Der Rückgrat beschreibt einen einzigen flachen Bogen mit Konvexität nach links, seltener nach rechts, im Verhältnis von 5 : 1. Der Scheitel derselben liegt in der untern B. W. S. Nehmen wir als Beispiel eine linkskonvexe Form (s. Fig. 130, 131, 132, 133, 134, 135, 136, 137, 138). Die Rumpfkonturen zeigen wenig Veränderung; die Rippen der linken Seite sind etwas mehr ausgeladen, das linke konvexseitige Taillendreieck ist kleiner, spitzer als das rechte.

Die Torsion ist bei den schön entwickelten Formen im Dorsalabschnitt nach der Seite der Konkavität gerichtet (s. d. Figuren und Tafeln, also bei linkskonvexer Totalskoliose Rechtsdrehung, bei rechtskonvexer Linksdrehung die Erklärung für diese sogen. konkavseitige Torsion, s. b. Torsion).

Digitized by Google

Die Totalskoliose kann eine wahre oder eine scheinbare sein, d. h. sie kann auch dem pathol. anatom. Begriff der Totalskoliose entsprechen, so dass die Körperreihe ebenso gleichmässig abgelenkt erscheint wie die Dornfortsatzreihe und die Asymmetrien sich mehr oder weniger gleichmässig verteilen, oder es kann, wie wir aus klinischer

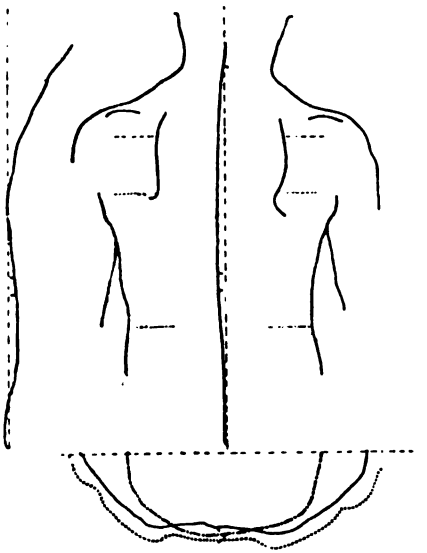

Fig. 130. Messbild einer l.-konvexen Totalskoliose mit r. Torsion im Dorsalteil, 9 Jahre alt.

Beobachtung schliessen müssen, eine schwerere Veränderung an einer Stelle zur Ablenkung der Dornfortsatzlinie in der Form der Totalskoliose führen. Allerdings ist dies nur im jugendlichen Alter möglich. In dem einzigen von uns anatomisch untersuchten Falle rechtskonvexer Totalskoliose waren trotz sehr gleichmässiger Verteilung der Kr. an der Körperreihe doch einzelne W. vorzugsweise von der Asymmetrie betroffen.

Digitized by Google

Konvexseitige Torsion deutet darauf hin, dass die Deformierung mehr lokalisiert ist (s. Fig. 132, 137 u. 138). Nicht selten ist durch Seitenbiegungen der Hauptsitz der Deformität festzustellen.

Die rechtskonvexen Formen zeichnen sich sehr oft durch die leichtere Abbiegbarkeit in der L.W.S. nach rechts von der linkskonvexen aus, welche dieselbe Abbiegbarkeit im Sinne ihrer Kr., also

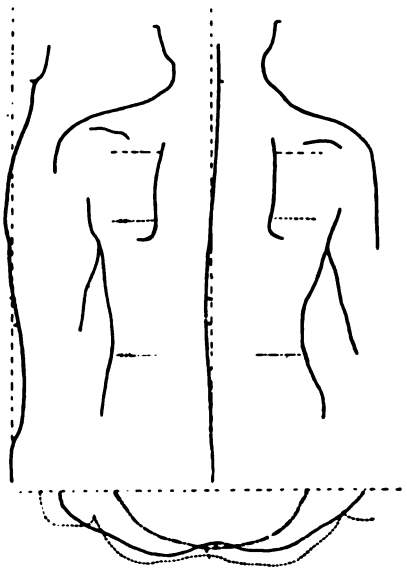

Fig. 131. Messbild einer l.-konvexen Totalskoliose mit r. Torsion im Dorsalteil, 11 Jahre alt.

auch nach rechts, aber mit höher gelegenem Kr.s-Scheitel aufweisen. Im weitern Verlauf kann die Totalskoliose als solche persistieren, nach unserer Erfahrung in ca. 60 % (Hess), oder sich in andere Formen umwandeln. Besonders die linkskonvexe Totalskoliose hat die Tendenz, in eine Doppelkr. überzugehen, d. h. in rechtskonvexe Dorsal- und

Digitized by Google

linkskonvexe Lumbalkrümmung. Wahrscheinlich sind unter den diese Umwandlungen zeigenden Formen eine Anzahl scheinbarer Totalskoliosen, bei denen also von einer derartigen Umwandlung im strengen Sinne nicht gesprochen werden darf. Die persistierenden Formen sind meist wirkliche Totalskoliosen.

Der Aetiologie nach kann die Totalskoliose rhachitisch sein. Das schief getragene rhachitische

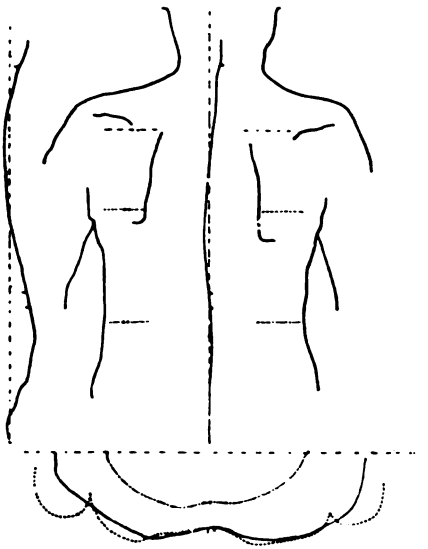

Fig. 132. Messbild einer l.-konvexen Totalskoliose mit l. Torsion im Dorsalteil. 11 Jahre alt.

Kind formiert seine W. S. zu einer Totalskoliose. Diese Fälle repräsentieren aber nicht das Gros der Totalskoliosen, welche uns zur Behandlung übergeben werden, denn die rhachitischen Skoliosen gehen später schwere sekundäre Veränderungen ein. Unklar bleibt die Aetiologie der häufig im 4. bis 5. Lebensjahre, vor der Schulzeit zur Beobachtung

Digitized by Google



Fig. 133. Fall von Fig. 130. l.-konvexe Totalskoliose.

Digitized by Google

kommenden Kr.n. Bei den später auftretenden kann man die Schreibhaltung zu Hülfe nehmen. (?)

Die Totalskoliose darf als die leichteste Form der Skoliose bezeichnet werden. Sie führt, wenn sie als solche persistiert, nie zu sehr schweren Verbild-

Fig. 134. Derselbe Fall in Vorbeugehaltung. leichter rechtsseitiger Rippenbuckel.

ungen der W. Sie ist eine fast regelmässige Begleiterin des runden Rückens, kommt in leichtester Form sehr häufig vor (Schenk) und wird auch verhältnismässig selten Gegenstand der Behandlung.

Digitized by Google

Fig. 135. L.-konvexe Totalskoliose. Fall von Fig. 131. Linkes Taillendreieck spitzer als r. Linke Axillarfalte länger als rechte.

Digitized by Google

Am häufigsten kommt die Totalskoliose im 9. bis 12. Lebensjahre zur Beobachtung.

Die Lumbalskoliose.

Die Dornfortsatzlinie und mit ihr die ganze W. S. (Fig. 139, 140 u. 141) beschreibt einen Bogen, dessen Kuppe in der L. W. S. liegt. Im allgemeinen wird die Kuppe einer über die Mitte der W. K.

Fig. 136. Derselbe Fall in Vorbeugehaltung, deutlicher rechtsseitiger Rippenbuckel.

gezogenen Kurve etwas unterhalb derjenigen der Dornfortsatzlinie liegen. Noch häufiger als reine Lumbalskoliosen sind die lumbodorsalen Formen. Der Rumpf ist auf dem Becken gewöhnlich nach Seite der Konvexität ziemlich stark verschoben, sodass das konvexseitige Taillendreieck ausgefüllt, das andere vergrössert, demnach auch die eine Hälfte stärker, die andere schwächer ausgeprägt erscheint. Das Publikum spricht in diesem Falle von hoher Hüfte. Ueber der L. W. S. erscheint die konvexseitige Hälfte nach hinten vorgewölbt entsprechend

Digitized by Google

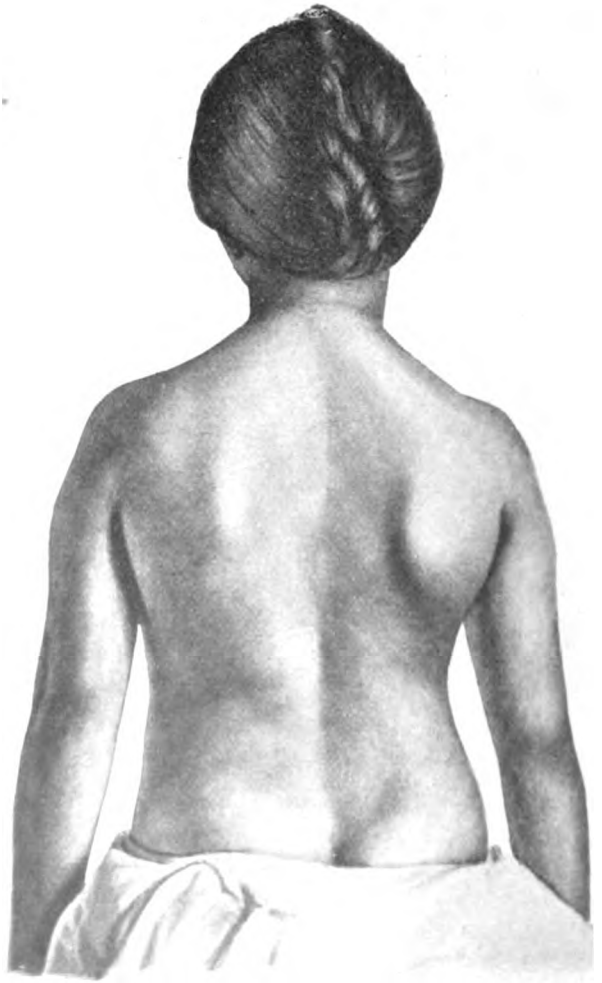

Fig. 137.
L.-konvexe Totalskoliose. Fall von Fig. 132.

Digitized by Google

der bei dieser Form beim aufrechten Stehen gewöhnlich sehr deutlich sichtbaren Torsion. Bei Vorbeugehaltung kann dieselbe bei einzelnen Fällen vollständig verschwinden. Nicht selten beobachtet man auch ein Umschlagen der Torsion in der Vorbeugehaltung in dem Sinne, dass bei linkskonvexer Lenden-Lordose eine Torsion nach rechts im Dorsalsegment der W. S. unter bedeutender Reduktion der Lenden-Torsion beobachtet wird, ein Analogon zu der experimentell an der Leiche zu erzeugenden und der bei Totalskoliose vorkommenden konkavseitigen Torsion.

Fig. 138. Fall von voriger Figur in Vorbeugehaltung. Deutlicher linksseitiger Rippenbuckel.

Der Torsionswulst (Fig. 141) zieht sich meistens bis in die untere Thoraxgegend hinauf, so dass die untern Rippen daran mitbeteiligt sind. Wiederum sind die linkskonvexen Formen viel häufiger als die rechtskonvexen. (ca. 5:1.) Die Lumbal-Skoliose, besonders die linkskonvexe, hat sehr starke Tendenz, sich mit Dorsalskoliose zu komplizieren, welche selbstverständlich im entgegengesetzten Sinne konvex ist.

Digitized by Google

Der zuerst vorhandenen konkavseitigen Rotation in der Dorsalgegend folgt in diesem Falle die Lateralabweichung auf dem Fusse nach. Je nach der Ausbildung und Lage der L. Kr. steht auch der Scheitel der Dorsal-Kr. höher oder tiefer. Reine L.-Skoliosen ohne komplizierende Gegenkrümmungen sind verhältnismässig selten.

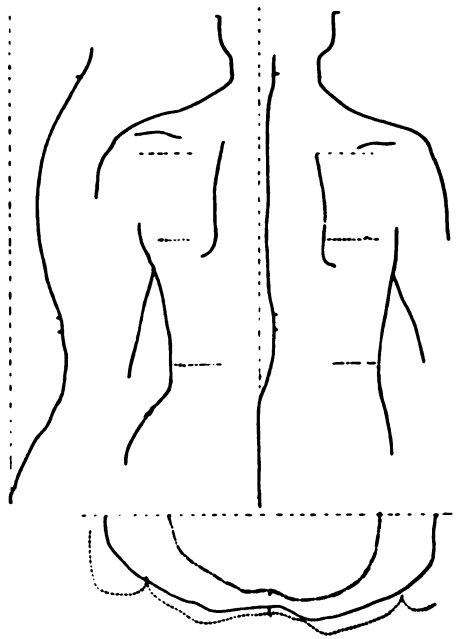

Fig. 139. Messbild einer r.-konvexen Lumbalskoliose, 13½ Jahre alt.

Die Lendenskoliose kommt im allgemeinen später zur Beobachtung als die Totalskoliose, am meisten im 13. Lebensjahre. Der Grund hiefür ist wahrscheinlich darin zu suchen, dass viele scheinbare Totalskoliosen sich erst später als Lenden-Skoliosen entpuppen.

Digitized by Google

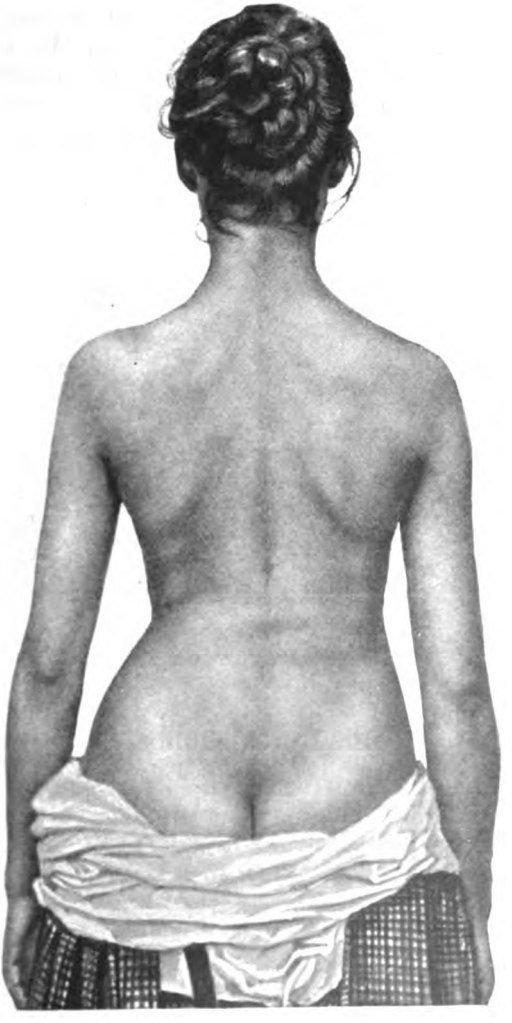

Fig. 140. R.-konvexe Lumbalskoliose. Fall von Fig. 139. L. Taillendreieck bedeutend vergrössert.

Digitized by Google

Die Ursache der L.-Skoliose ist häufig Beinverkürzung. Welche Rolle die nicht seltenen kongenitalen Anomalien der untern L. W. in der Aetiologie spielen, ist bis heute nicht erforscht.

Die Prognose ist im ganzen nicht ungünstig. Der Behandlung ist die L.-Skoliose zugänglicher als die B.-Skoliose.

Fig. 141. Fall von voriger Figur in Vorbeugehaltung, deutlicher Rippenbuckel r. und Einsinken der l. Lendengegend.

Die Dorsalskoliose.

Die Deviation des Dorsalsegmentes gewinnt durch die Mitbeteiligung der Rippen und die damit verbundene Deformierung des Thoraxraumes einen eigentümlichen Charakter und eine besondere Bedeutung. Verhältnismässig sehr frühzeitig prägt sich jede Seitenabweichung der W. S. entsprechend dem Grade der begleitenden Torsionserscheinungen ebenfalls in einer Verschiebung der Reihe der anguli costarum nach hinten aus, so dass also auch schon gering entwickelte Formen diese Veränderung in Form des „Rippenbuckels" aufweisen (Fig. 142).

Digitized by Google

Derselbe zeigt je nach Ursprung und Lage der Kr. Schärfe der Abknickung, bezw. Grad der Keilwirbelbildung verschiedene Form und Ausdehnung. Der Rippenbuckel ist mehr oder weniger eine Kopie der Torsionserscheinungen der W. S.

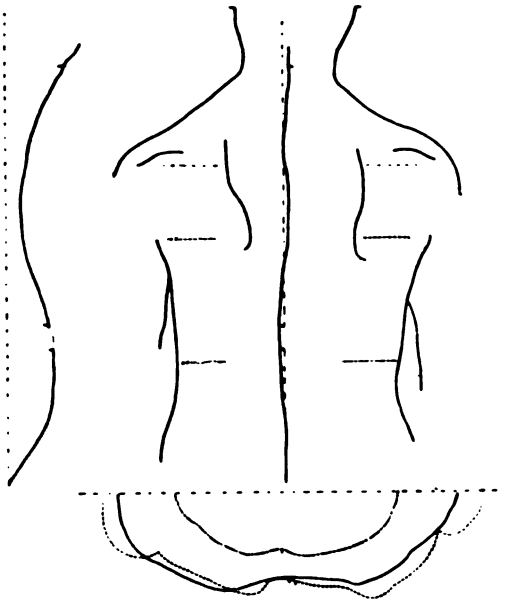

Fig. 142. Messbild einer gering entwickelten Dorsalskoliose mit deutlichem Rippenbuckel.

Die verhältnismässig geringste Ausdehnung erlangen im allgemeinen (mit Ausnahme der rhachitischen Formen) die Buckel im obern Teil der B. W. S., die grösste diejenige im mittlern und untern Teile. Hier stehen der Stellungsveränderung der langen Rippen weniger Hindernisse entgegen als oben.

Ferner entwickeln sich die in der Mitte der Dorsal-W. S. auf der Höhe der normalen physiologi-

Digitized by Google

schen Kyphose entstehenden Rippenbuckel rascher und intensiver als anders lokalisierte. Seine höchste Höhe erreicht der Buckel meistens unterhalb des Kr.s-scheitels des seitlichen Bogens der Dornfortsatzlinie. Die Aetiologie der Skoliose manifestiert sich insofern in der Form des Rippenbuckels als bei in den ersten Lebensjahren entstehenden Buckeln, nicht die anguli costarum, sondern meistens die weiter nach der W. S. hin gelegenen Abschnitte der Rippen die höchste Vorwölbung bilden. Diesen Charakter tragen vor allem rhachitische Skoliosen. Später entstandene Buckel zeigen die Abknickung weiter aussen. Bei langem Bestehen des Buckels wölben sich durch die Zunahme der Rotation, bezw. Torsion die Anguli mehr und mehr vor, knicken sich schliesslich spitzwinklig ab und ihre Reihe bildet alsdann einen mehr oder weniger scharfen Kamm. Endlich kommen die Verbindungsstellen der Rippen dadurch, dass die Seitenabweichung der W. S. immer mehr zunimmt, unter den Rippenbuckel zu stehen, so dass die processus spinosi kaum mehr unter dem sie überlagernden Wulst der Rückenmuskeln zu fühlen sind. Nach unserer Erfahrung vermehrt sich auch durch unzweckmässige Behandlung, frühzeitiges und langes Tragen orthopädischer Korsette der Rippenbuckel dadurch, dass der auf die Rippen ausgeübte Seitendruck, die Anguli noch mehr knickt und nach hinten hinausdrängt.

So liefert uns der Rippenbuckel Anhaltspunkte zur Beurteilung der Skoliose in Bezug auf ihre Aetiologie, die Zeit ihres Entstehens, Bestehens und den Grad der anatomischen Veränderungen der W. S.

Wir haben bei der Dorsalskoliose die sog. primären Formen, welche im Dorsalsegmente beginnen (s. Fig. 69, 80 u. 144), von den sekundären, besser gesagt kompensierenden Kr.n zu trennen, welche als Komplikation zu andern Formen von Skoliose hinzutreten (Fig. 145). Die primäre Dorsalskoliose ist ziemlich häufig, ganz besonders die

Digitized by Google

rechtskonvexe. Sie kann sich in reiner Form ohne wesentliche Umkrümmungen erhalten und auch ziemlich hohe Grade erreichen. Die rechtskonvexe hat mehr Neigung zur Bildung von kompensierenden Kr.n als die linkskonvexe. Auffallend ist, dass die höchsten Grade der Dorsalskoliose im klin. Bilde einfache Kr.n sind; diese sind aber unstreitig aus vorher komplizierten Formen hervorgegangen (Fig. 143). Die rechtskonvexe Dorsalkr. ist weitaus die häufigste aller Kr.n einzelner Segmente der W.S.

Bei den typischen Fällen von primärer, rechtskonvexer Dorsalskoliose sehen wir den Rumpf etwas nach der r. Seite verschoben, sodass die r. Axillarfalte länger ist und der r. Arm freier in der Luft pendelt als der linke (s. Fig. 69). Der r. Taillenkontur erscheint im obern Teil voller, im untern ist er mehr eingeschnitten. Der linke Taillenkontur geht meist in einem flachen, konkaven Bogen von der Crista Ilei zur Achselfalte. Die r. Skapula ist etwas nach aussen geschoben und um eine durch die Schulter gezogene frontale Achse so gedreht, dass der Angulus sich nach hinten und oben bewegt. Die l. Skapula ist im umgekehrten Sinne gedreht. Ihr innerer Rand steht mehr oder weniger (s. Fig. 69 und 144) senkrecht, dabei kann je nach der Entwicklung des Buckels die rechte oder die linke Schulter tiefer stehen. Die linkskonvexe Dorsalskoliose liefert selten so typische Bilder.

Im weitern Verlaufe erreicht die rechtskonvexe Dorsalskoliose gewöhnlich einen ziemlich hohen Grad, bevor man klinisch eine kompensierende Gegenkr. in der L.-Gegend nachweisen kann. Häufiger gelingt der Nachweis einer solchen im obern Dorsal- und untern Cervikalsegment.

Die physiologischen Kr.n sind bei der Mehrzahl der Fälle in den frühern Stadien abgeflacht, um später durch Eintritt der Rotation und Torsion durch die Halb- oder Ganz-Wendung nach hinten eine sekundäre Pseudo-Kyphosenbildung einzugehen.

Digitized by Google

Fig. 143. Schwere r.-konvexe Dorsalskoliose mit einfacher Krümmung.
Dieselbe ist so enorm entwickelt, dass die Beckenstellung im Sinne einer Hebung der l. Seite verändert ist, was sich deutlich an dem Höherziehen der l. Ferse zeigt.

Digitized by Google

Fig. 144. Rechtskonvexe primäre Dorsalskoliose, in Behandlung stehend.

Digitized by Google

welche sehr hohe Grade erreichen kann. Sie hat zur Aufstellung des Namens Kyphoskoliose Veranlassung gegeben (Fig. 69 und 117).

Die Dorsalskoliose ist mit Recht wegen ihrer verhältnismässig schlechten Prognose gefürchtet. Starke Tendenz zur Verschlimmerung, hartnäckiger Widerstand gegen Behandlung zeichnen sie aus.

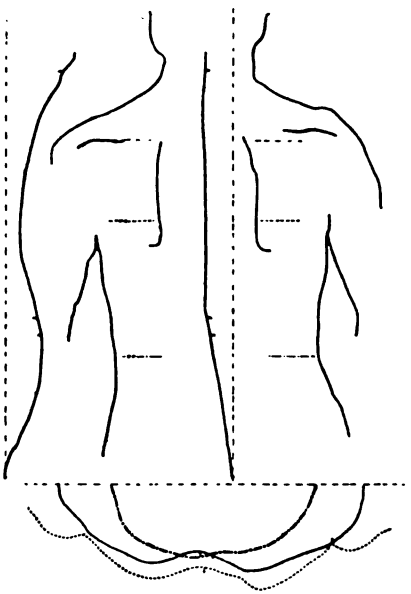

Fig. 145a. Messbild einer r.-konvexen Dorsalskoliose, hervorgegangen aus l.-konvexer Lumbalskoliose.

Das Alter, in welchem die Dorsalskoliose auftritt, in welchem die leichten uns zu Gesichte kommenden Formen standen, ist das 8. bis 10. Jahr. Zur Behandlung kommt sie meistens viel später.

Als ätiologische Momente kommen hier hauptsächlich pathologische Veränderungen der Knochen, seien es solche allgemeiner Natur, schlechtes Knochensystem überhaupt, schlaffe Bänder, — die Individuen

Digitized by Google

haben zugleich Plattfüsse, genua valga, cubitus valgus, schlaffe Gelenke, — seien es lokalisierte, in Betracht und wären demnach zu den konstitutionellen Formen zu zählen.

Die erstgenannten führen zu den mehr flachen Bogen mit lang ausgedehntem Rippenbuckel. Die letztern scheinen nach den Erfahrungen in unserm

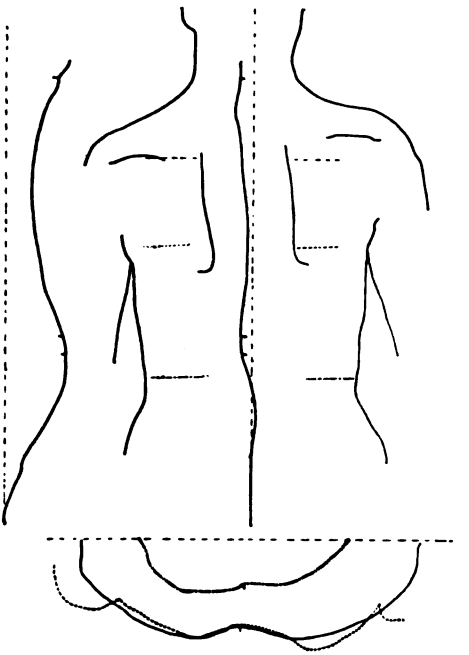

Fig. 145b. Messbild einer r.-konvexen Dorsalskoliose. hervorgegangen aus l.-konvexer Lumbalskoliose.

Institut meistens von abgelaufener Rhachitis herzustammen, vielleicht eine lokale Eigentümlichkeit.

Die Behandlung der Skoliose

nimmt infolge des komplizierten Baues der W. S., ihrer eigentümlichen Mechanik, wegen des Mangels

Digitized by Google

an direkten Angriffspunkten für redressierende und fixierende Kräfte und der Kollision der Heilbestrebungen mit der Ausdehnung und der Funktion der innern Organe eine ganz eigentümliche Stellung in der Therapie der Deformitäten ein und bereitet ihr Schwierigkeiten, die vielfach als unüberwindlich gegolten haben und noch gelten.

Es haben deshalb auch fast alle früher angeführten Methoden orthopädischer Therapie in bunter Reihe, je nach Zeit und Ort, abwechselnd die Behandlung beherrscht. So sehr ein planloses Herumirren zu verwerfen ist, so können doch bei der Vielgestaltigkeit des Krankheitsbildes in den verschiedenen Fällen auch verschiedene Behandlungsmethoden zum Ziele führen.

Die Skoliose zu redressieren und durch eine Fixationsvorrichtung in der redressierten Stellung zu erhalten, das war von jeher die Absicht besonders derjenigen Orthopäden, welche in der Chirurgie ihre Schulung durchgemacht hatten. Wir sehen diese Redressements- und Fixationsversuche in den verschiedensten Modifikationen wiederkehren, in der Form des allmählichen, passiven manuellen oder aktiven Redressements bis zum knochenkrachenden Redressement forcé eines Calot, der uns damit wieder an alte Zeiten erinnerte. In der Applikation von sogenannten Geradehaltern bis zur Einschliessung von Rumpf und Hinterkopf in vollständig umschliessende Gipspanzer. In der Verzweiflung über ganz hochgradige Fälle mit vollständig unnachgiebigen Rippenbuckeln wurde sogar zu Messer und Knochenzange gegriffen und die widerspenstigen Rippen reseziert (Hoffa). Das die eine Art der Heilbestrebungen. In einem andern Lager, das nicht nur von Aerzten gebildet wurde, sondern auch von Seite der Laienkünstler von Zeit zu Zeit Zuzug bekam, war die Gymnastik das Schlagwort. Eine diätetisch und mechanisch mehr oder weniger geregelte Bewegung sollte dem verkrümmten Skelett die verlorene Symme-

Digitized by Google

trie wiedergeben. Auch hier die mannigfaltigsten Abstufungen, Freiübungen, Gerätturnen, Widerstandsgymnastik, Medicomechanik, in manchen Versuchen mehr oder weniger dem vorliegenden Falle angepasst und kombiniert mit manuellen Methoden, passiven Bewegungen, Massage.

Zwischen diesen beiden Richtungen endlich ging und geht die stille Arbeit der Geradehalter- und Korsettfabrikanten, der Pariser Schönheitskünstler, welche nur durch vestimentäre Einflüsse das Geradewachsen zu erzielen suchen, ihren ungestörten Gang. Sie verlassen ihren Wirkungskreis, der sonst in einer ungleich leichtern Aufgabe, in der Herausarbeitung oder stärkern Ausprägung normal-anatomischer Formeigentümlichkeiten besteht und wagen sich an die Korrektur pathologisch veränderter Formen. Die Erfüllung der Wünsche kurzsichtiger Mütter und noch kurzsichtigerer Aerzte erhält ihre Existenz.

Und bei alledem entwischt die W. S. mit ihrer wurmartigen Beweglichkeit den Heilbestrebungen der Therapeuten verschiedenster Sorte noch so oft, dass die Besserung und Heilung der Skoliose heute noch zu unsern schwierigsten Aufgaben zählt.

Die Durchführung des Grundsatzes Redressement und Fixation, wodurch die Deformitäten durch Einwirkung veränderter, statischer Verhältnisse korrigiert werden sollten, ist ohne Zuthaten in den Verfahren von Sayre und Calot verwirklicht worden. Sayre suspendiert am Kopfe bis zum Zehenstand und legt das Gipskorsett an.

Der Rumpf wird mit einem Trikot bekleidet, die spin. anter. super. Ilei mit Filzstückchen gepolstert, bei heranwachsenden Mädchen die Gegend der Mammae mit einer Lage Watte bedeckt. In die Magengegend unter das Trikot ein stark handgrosses Wattepolster eingelegt, an dessen Ecken vier Bänder befestigt sind, welche oben oder unten aus dem Trikot herausgeleitet werden. Nun werden breite, nicht zu stark gegipste Bänder umgewickelt, gut verstrichen. Während des Erstarrens eventuell ein redressierender Druck auf gewisse Teile ausgeübt.

Digitized by Google

Der Gipsverband bleibt 6—8 Wochen liegen, wird alsdann gewechselt oder eine anderweitige Behandlung eingeleitet. Die erreichten Resultate entsprachen leider den Erwartungen nicht. Die Kinder, welche muskelschwach aus dem Verband kommen, „klappen nachher förmlich zusammen“; die Methode ist so gut wie verlassen. Weitaus energischer als das Sayre'sche ist das Verfahren von Calot, welches von einer kleinen Zahl von Aerzten in schweren Fällen angewendet wird.

Extension in horizontaler Lage an Armen und Beinen (Fig. 146), manuelle Redression des Rippenbuckels, der Seitenabweichungen eventuell in Narkose, unter Anwendung grosser Gewalt, alles in einer Sitzung. Es folgt die Anlegung eines Gipskorsetts, das den Kopf mit umfasst. In der Nachbehandlung anfänglich Bettruhe, später Herumgehen im Verbande.

Von definitiven Resultaten ist auch hier noch nichts bekannt. Es dürfte nur darauf hingewiesen werden, dass die momentane Redression einer mit Keil-W.n und Schräg-W.n durchsetzten W. S. ein eigentümliches anatomisches Bild abgeben und ganz merkwürdige statische Verhältnisse schaffen muss. Dem Grundsatze Redressement und Fixation sind ferner bis zu einem gewissen Grade alle diejenigen gefolgt, welche die skoliot. Deformität in irgend einer Weise zu mobilisieren versuchten und temporär Korsette tragen liessen. Diese Behandlung hat jedenfalls die grösste Zahl von Anhängern. Man geht dabei von der Idee aus, dass auf diese Art der haltende oder redressierende Einfluss des Korsetts geringen Widerständen begegne.

Die Korsette werden bekanntlich in den verschiedensten Modifikationen, besonders in Bezug auf das Material, hergestellt.

In erster Linie von Gips. Das abnehmbare Gipskorsett wird in derselben Weise wie das Sayresche Korsett hergestellt. Nach Erhärtung wird ein breiter Ausschnitt gemacht und mit einem Lederbesatz zur Schnürung garniert (Fig. 152). Ferner kann Filz, gewalktes Leder, Holzspahn mit oder

Digitized by Google

ohne Stahlbeschlag, Celluloid mit Stahlverstärkung, Drill und anderer solider, wenig elastischer Stoff

Fig. 146. Redressement nach Calot.

mit Stahlgerippe versehen, angewendet werden. In einfachster Form wird ein solches Korsett in der

Digitized by Google

Art hergestellt, dass ein Stoffkorsett mit einigen Stahlstäben versehen wird. Natürlich gewährt ein solches Korsett nur eine sehr relative Stütze (Fig. 147). Weitaus sicherer sitzt das von Hessing zuerst angewendete Modell (Fig. 148 u. 149).

Zwei Stahlspangen werden vom Kreuzbein aufsteigend längs der Crista Ilei angepasst und auf diese 4 oder 6 Längsstreifen aufgesetzt. Die seitlich gelegenen tragen am obern Ende eine Achselkrücke. Zwei laufen längs des Rückgrats in die Höhe. Dieses ganze Stahlgerippe wird auf ein starkes, genau angepasstes Stoffkorsett aufgenäht und das Korsett entweder hinten und vorn oder nur vorn mit einer Schnürung versehen.

Die Anpassung der Hüftbügel erfordert auf alle Fälle grosse Uebung und Geschicklichkeit und kann nicht jedem Bandagisten überlassen werden. Da es weitaus wichtiger ist, dass ein Korsett genau angepasst und vernünftig verwendet wird, als dass es gerade aus einem bestimmten Material hergestellt werde, so übergehen wir die Korsette aus anderm Material, umsomehr, als dieselben nur in der Hand von ganz geübten Technikern richtig ausgeführt werden können. Wir möchten besonders auch davor warnen, Korsette auf Einsendung von Gipstorsos anfertigen zu lassen; ein Korsett muss, soll es richtig sitzen, immer auf den Körper angepasst werden.

Noch diejenigen Korsette haben wir zu erwähnen, welche durch ihre Konstruktion ein beständiges passives Redressement durch Federkraft oder Gummizug bezwecken sollen. Wolfermann hat ein solches sogen. Detorsionskorsett angegeben, ebenso Dreesmann. Dass solche Korsette nur bei sorgfältigster Auswahl der Fälle und guter Ueberwachung einen Erfolg erzielen können und sich nicht für allgemeine Anwendung eignen, scheint uns selbstverständlich. Im Anschluss an dieselben sei auch noch die Barwell'sche redressierende Skoliosenbandage genannt, welche durch schiefen Zug an der Schulter, bezw. Drehung wirkt und von Fischer und Lorenz mit gewissen Modifikationen wieder aufgenommen

Digitized by Google

Fig. 147.
Einfaches orthopädisches Stoffkorsett.

Digitized by Google

Fig. 148.
Orthopädisches Korsett, Modell Hessing.

Digitized by Google

wurde. Nach unserer Ansicht kann eine solche Bandage nur dann einen redressierenden Einfluss

Fig. 149. Orthopädisches Korsett, Modell Hessing.

Digitized by Google

ausüben, wenn sie energisch überkorrigiert. Wir verwenden eine ähnliche Vorrichtung unter dem Namen Redressionsgurt in der Art, dass wir sie übungsweise tragen und darin gewisse gymnastische Uebungen, Marschieren, Armkreisen, Hantelschwingen, Uebungen an den Schweberingen etc. ausführen lassen. Auch dieser Gurt kann nur eine beschränkte Anwendung finden (Fig. 150).

Es kann nicht verschwiegen werden, dass unter den orthopädisch beschäftigten Aerzten und Nichtärzten immer noch eine gute Zahl sich bei der Skoliosenbehandlung mit der Applikation eines Korsetts begnügen, ohne dass sie die daneben unumgänglich nötige Allgemeinbehandlung und mechanische Behandlung genügend sichern.

Unsere eigene Erfahrung lehrt, dass es ein ziemlich bedeutendes Mass körperlicher Uebung bedarf, um die unvermeidlichen Schädigungen eines „gut sitzenden" Korsetts wett zu machen, Atrophie des Panniculus adiporus, der Muskulatur und Anämie, die sich bei längerem Gebrauche immer einstellen. Das Mass läst sich schwer bestimmen, da die Begriffe der normalen Entwicklung eines wohlgebildeten gesunden Körpers auch bei den Aerzten gar zu verschieden sind. Wenn das Korsett auch die Seitendeviation in manchen Fällen günstig zu beeinflussen vermag, so verhindert es keineswegs die Zunahme der Torsion, ja nach unsern Untersuchungen begünstigt es dieselbe sogar. (Siehe Deutsche Aerztezeitung No. 11. 1900. Ueber Korsettbehandlung von Dr. W. Schulthess.) Ferner hat sich daraus ergeben, dass ein Korsett ohne anderweitige Behandlung nicht imstande ist, das Fortschreiten einer progredienten Skoliose zu verhindern, — höchstens wird die Luftfigur unter Zunahme der Rippendeformität verbessert — und dass längeres Korsettragen die allerschlechteste Prognose für eine folgende Behandlung abgiebt. Da in der Litteratur eine Resultatstatistik fast vollständig fehlt, so ist die Frage, ob

Digitized by Google

und in welcher Ausdehnung das Korsett neben anderweitiger Behandlung nötig sei, heute noch eine unentschiedene. Jedenfalls ist zu empfehlen, die

Fig. 150. Redressionsgurt nach Dr. W. Schulthess.

Korsette nicht den ganzen Tag, sondern nur einige Stunden des Tags übungsweise tragen zu lassen.

Digitized by Google

Wenn ein Skoliotischer erklärt, dass er keine Zeit für Uebungen und Pflege seines Körpers übrig habe, so soll ihm kein Korsett verabreicht werden. Sein Leiden würde in einem solchen nur anfangs eine scheinbare Besserung erfahren, um später um so schlimmer zu werden. Wir machen derartige Erfahrungen auch in Fällen, in denen wir durch besondere Symptome gezwungen sind, ein Korsett tragen zu lassen (s. unter Dorsalskoliose).

In ähnlicher Weise wie die Korsette sollen die Lagerungsapparate wirken. Unter diesen verdient besonders das Gipsbett (Fig. 151) hervorgehoben zu werden. Dasselbe wird in ähnlicher Weise wie das Gipskorsett hergestellt.

Der Patient wird in Bauchlage und Extension gebracht (Schwebelagerung, Nebel) und auf den mit Trikot bekleideten Rumpf werden die Gipsbinden aufgetragen. Es ist nicht notwendig, dass alle Touren ringsum gelegt werden, die Mehrzahl soll nur den Rücken bedecken. Während des Erstarrens wird die Deformität in Bezug auf Torsion und Deviation durch belastete Gurten oder manuell möglichst korrigiert, wenn möglich überkorrigiert.

Die Patienten benutzen das Gipsbett anfänglich einige Stunden, nach und nach die ganze Nacht als Lagerungsapparat. Es kommt besonders bei L.-Skoliosen neben den übrigen Kurmitteln zur Anwendung. Für gleichzeitige Extension und Lagerung im Gipsbett hat Vulpius das Gipsgleitbett angegeben.

Ueber die Erfolge der oben erwähnten populären Portativapparate giebt es aus naheliegenden Gründen keine Resultatsstatistik. Wir dürfen aber wohl darauf hinweisen, dass die Wirkung fast aller der käuflichen Geradehalter (s. b. runden Rücken) eine starke Komponente nach unten aufweist, welche wiederum fast ausnahmslos die Haltung verschlechtert.

Der Gymnastik und der ganzen Bewegungstherapie, einschliesslich der Massage und den manuellen Behandlungsmethoden ist in den letzten

Digitized by Google

25 Jahren eine bedeutende Aufmerksamkeit und Pflege zuteil geworden.

In das deutsche Turnen wanderten die schwe-

Fig. 151. Gipsbett.

dischen Widerstandsbewegungen ein; durch medico-mechanische Apparate wurde sowohl für die Ausbildung gewisser Bewegungen als für mobilisierende

Digitized by Google



Fig. 152. Abnehmbares Gipskorsett.

Digitized by Google

und redressierende Uebungen eine grössere Präzision erreicht.

Manche manuell angewendete Methoden fanden auch in medicomechanischen Apparaten ihren Ausdruck.

Fig. 153a. Aktive Streckübung.

Aber auch in der nicht mechanischen Gymnastik und den manuellen Methoden fehlt es nicht an Versuchen, die Uebungen für den einzelnen Fall streng zu individualisieren.

Von Lorenz wurde das sogen. Selbstredressement empfohlen. Der Patient legt (rechtskonvex dorsal,

Digitized by Google

linkskonvex-lumbale Skoliose vorausgesetzt) die linke Hand auf den Kopf, setzt die rechte mit gespreiztem Daumen auf den Rippenbuckel und nun wird auf

Fig. 153b. Aktive Streckübung.

einmal das rechte Knie gebogen, die rechte Hand an den Rippenbuckel angepresst, die linke Schulter an den Kopf hinaufgezogen und damit die konvex-

Digitized by Google

seitigen Rippen gelüftet (Fig. 154 a u. b). Eine wirkliche Umkrümmung freilich, wie dieselbe erzielt werden sollte, kommt nur in den seltensten Fällen zustande. Hoffa hat die ganze Methode in einen Apparat eingekleidet, der den Druck auf den Rippenbuckel in der gewünschten Weise vermittelst einer Pelote ausübt.

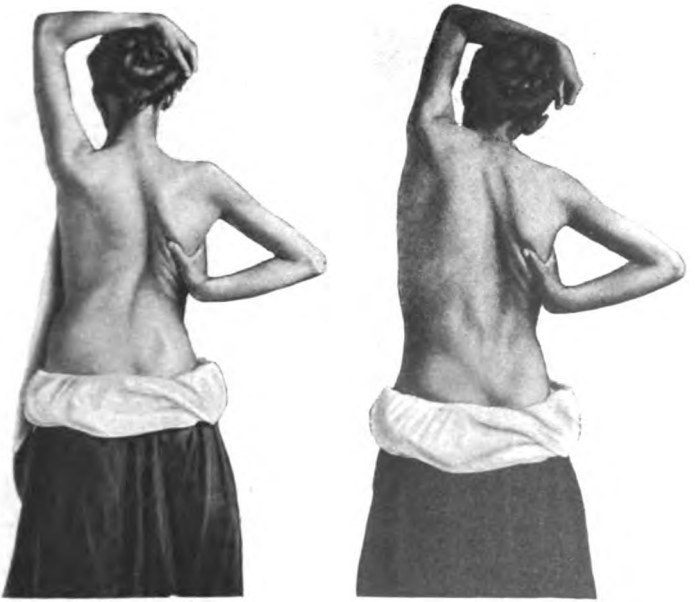

a. b.

Fig. 154. Selbstredressement nach Lorenz.
a. Ausgangsstellung; b. Redressionsstellung.

Denselben Zweck verfolgen methodische, aktive Streckübungen, welche mit Rumpfbeugeübungen kombiniert werden können (s. Fig. 153 und 155). Es lässt sich nicht leugnen, dass die Anwendung aktiver Redressementsmethoden ohne Zuhilfenahme maschineller Unterstützungsmittel eine beschränkte

Digitized by Google

und unsichere ist. Der Körper verfällt ohne zwangläufige Führung immer wieder in die durch die Skoliose vorgeschriebenen Bahnen.

Im ganzen sind es bis in die neueste Zeit weniger die Grundsätze der funktionellen Orthopädie, als die Absicht zu mobilisieren, aktive und passive vorübergehend ausgleichende und um-

a. b.

Fig. 155. Aktive Streckübung.
a. Im aufrechten Stehen. b. In Vorneigung des Oberkörpers.

krümmende Bewegungen auszuführen, welche die Bewegungstherapie beherrschen.

Unter den mechanischen Einwirkungen, die mit Apparaten appliziert werden, spielte schon lange Zeit die Vertikalextension in der Glisson'schen Schwebe (s. Fig. 156) eine grosse Rolle. Es scheint beinahe, als ob die oft übungsweise durchgeführten

Digitized by Google

Suspensionen einfach dem natürlichen Gefühle, als müsse der Körper der Skoliotischen gestreckt werden, entsprungen seien, ohne dass man sich dabei Rechenschaft gegeben habe, was man macht. Die Vertikalextension, bezw. Suspension hat nur einen Zweck, wenn daran eine weitere Behandlung geschlossen werden kann, welche die geschaffene Lockerung der Gelenkkomplexe ausnützt. Also zweckmässige Haltungsübungen oder Fixation.

Fig. 156. Glisson'sche Schwebe.

Einer ebenfalls nicht ganz klaren Vorstellung entspringt die Anwendung einer ganzen Reihe von Apparaten, welche durch Applikation eines kräftigen Drucks auf die Höhe des Rippenbuckels die momentane zeitweise Reduktion der Deformität, besonders in Beziehung auf Torsion im Auge haben, der Detorsionsapparate oder redressierenden Apparate mit ruhender Belastung. Denn, sollen dieselben direkt auf das Wachstum einwirken, müssten sie mindestens stundenlang appliziert werden. Bei sitzungsweiser Anwendung leisten sie dagegen nur die Dienste eines Mobilisierungsapparats, ähnlich wie die Suspension. Sie können also für sich allein auch keine Anwendung finden, sondern nur in Kombination mit andern Kurmitteln. Wir haben auch in unserem In-

Digitized by Google

stitute die Erfahrung gemacht, dass die Einführung der Detorsionsapparate die Resultate nur wenig verbesserte. Fig. 157 zeigt den Lorenz'schen Detorsionsrahmen, dessen Konstruktion den Anstoss zu

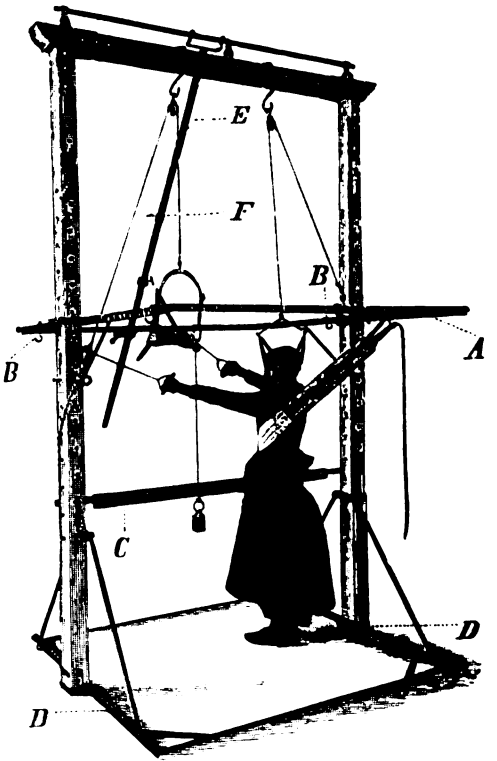

Fig. 157. Lorenz'scher Detorsionsrahmen. Modifiziert nach Dr. W. Schulthess.

einer ganzen Reihe ähnlich wirkender Apparate gab. Fig 158 u. 159 geben die Abbildungen von zwei Detorsionsapparaten eigener Konstruktion. Die Kinder verbleiben darin während 15—20 Minuten. Unser Apparat Nr. 1 gestattet, den Druck beliebig zu

Digitized by Google

modifizieren in Richtung und Stärke. Die drückende Pelote folgt auch dem ausweichenden Körper nach.

Ein altes Gerät, das zur temporären Umkrümmung benutzt wird, ist der Wolm (s. Fig. 77),

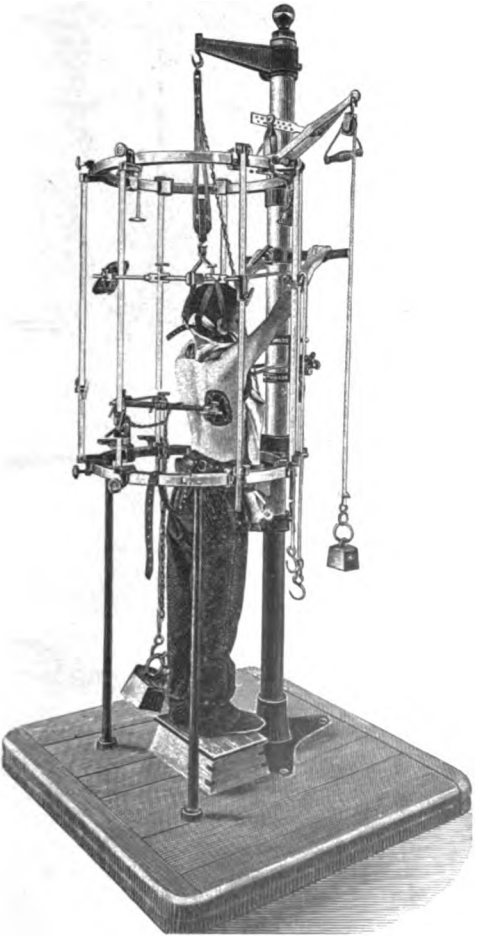

Fig. 158. Detorsionsapparat I nach Dr. W. Schulthess.

Digitized by Google



Fig. 159.
Detorsionsapparat II nach Dr. W. Schulthess.

Digitized by Google

eine gepolsterte Rolle, welche in gewisser Höhe über dem Boden befestigt wird, so dass die Kinder sich rückwärts darüber legen können. Durch schiefes



Fig. 160. Zander'scher Brustkorbdreher.

Seitwärtsauflegen und Unterstützung der Umkrümmung durch manuellen Druck werden kräftige Wirkungen erzielt.

Der Zander'sche Brustkorbdreher (s. Fig. 160)

Digitized by Google

wirkt auf den deformen Thorax ebenfalls detorquierend. Durch Befestigen der Peloten in der Verlängerung der Seitenstücke eines Parallelogramms wird die vertikale Richtung des Drucks gewahrt. Er wird in Rückenlage des Patienten gebraucht und kann deshalb längere Zeit, $^1/_2$—1 Stunde, appliziert werden.

Eine grosse Zahl von Apparaten sind noch von Zander, Lorenz, Hoffa, Müller, Heusner, Beely und andern zu diesem Zwecke konstruiert worden. Wir werden einzelne derselben später noch zu erwähnen Gelegenheit haben.

Die nächste Gruppe von Apparaten, die in der Skoliosentherapie eine ausgedehnte Verwendung gefunden hat, sind die Widerstands- und redressierenden Bewegungsapparate. Die Zandersche Sammlung enthält eine Anzahl, die eine asymmetrische Rumpfbewegung gestatten und infolgedessen sich für die Behandlung Skoliotischer eignen. Da diesen Apparaten aber meistens die Fixationsvorrichtungen fehlen, so können sich die Patienten dem Einfluss der intendierten Bewegung mehr oder weniger leicht entziehen. Wir haben deshalb unter Beibehaltung der von Zander in den Bewegungsapparaten eingeführten typischen Bewegungen Seitwärtsrumpfbeugen, Vorwärtsrumpfbeugen, Seitwärtshüftpendeln, Rotation, selbst vier grosse redressierende Bewegungsapparate konstruiert von den Grundsätzen der funktionellen Orthopädie ausgehend (s. den allgem. Teil).

Der Rumpfbeugeapparat Nr. 1 (s. Fig. 161, 162 u. 163) gestattet Seitenbeugungen des Rumpfs.

Der Schulterhalter ist bei Fig. 161 l. drehbar eingesetzt, so dass er, falls die Fixationsstifte ausgezogen werden, während des Beugens nach einer Seite an genannter Stelle eine Drehung ausführen kann. Zu diesem Zwecke können von den äussern Enden des Schulterhalters zum Stativ des Apparats starke Schnüre gespannt werden, welche während

Digitized by Google

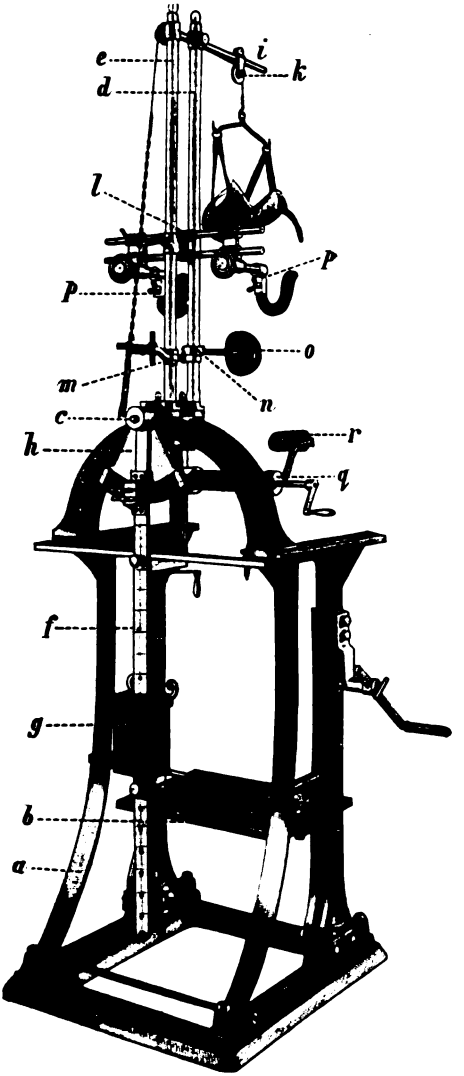

Fig. 161. Rumpfbeugeapparat I nach Dr. W. Schulthess.
(Erklärung s. im Text.)

Digitized by Google

der Bewegung als Hemmungen funktionieren und die in Fig. 163 dargestellte Bewegung produzieren. Bewegliche Dorsalskoliosen lassen sich dadurch mit jeder Bewegung umkrümmen. Der Apparat ermöglicht also dem Uebenden unter Fixierung des Beckens, in Vertikalextension event. mit Hinzufügung eines

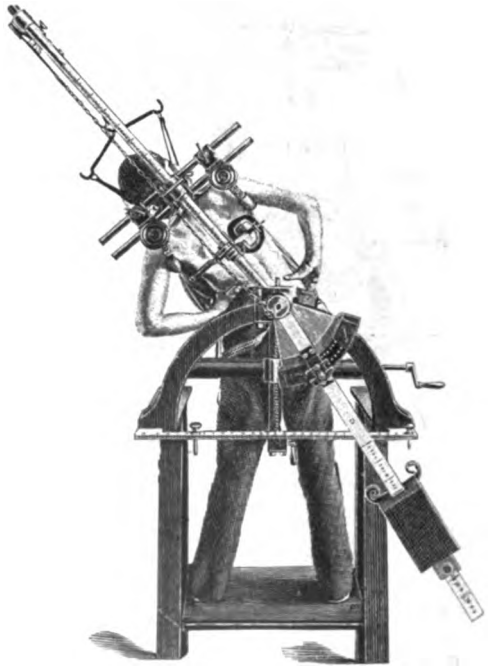

Fig. 162. Rumpfbeugeapparat I nach Dr. W. Schulthess, im Gebrauch.

redressierenden Pelotendruckes, unter beliebiger Verstellung der Schultern und unter Anwendung eines auf den Schulterhalter wirkenden Widerstandes nach einer Seite, Seitenbeugungen des Rumpfes auszuführen.

Der Rumpfbeugeapparat I ist demnach ein

Digitized by Google

Pendelapparat, wirkt aber in der zuletzt genannten Einstellung nicht allein als solcher im Sinne der übrigen Pendelapparate, sondern auch sehr kräftig



Fig. 163. Rumpfbeugeapparat I nach Dr. W. Schulthess, im Gebrauch mit beweglicher Schulterfixation.

aktiv redressierend. Seine Konstruktion gestattet, die Wirkung auf bestimmte Punkte zu konzentrieren.

Digitized by Google

Der Rumpfbeugeapparat II (Fig. 164) gestattet dem Patienten aktive Vorwärtsbeugungen unter



Fig. 164. Rumpfbeugeapparat II nach Dr. W. Schulthess. Zur Ausführung von Rumpfbeugungen im anteroposterioren Sinne. Der Patient ist am Becken und an den Schultern fixiert. Die Fixierung kann beliebig verstellt werden. Mittelst schief von hinten nach vorn gespanntem Gurt wird redressiert. Die Bewegung wird durch Verstellung von Laufgewichten in beliebiger Richtung erschwert oder erleichtert. Vermittelst einer besonderen Vorrichtung kann eine Druckpelote während der Bewegung auf den Rücken appliziert werden.

Digitized by Google

Redressement allfällig vorhandener Deformitäten. Da damit auch eine Vorrichtung zum Durchdrücken der Kyphose verbunden ist, sodass die Patienten gezwungen sind, mit gestrecktem Rücken ihre



Fig. 165. Rotationsapparat nach Dr. W. Schulthess.

Digitized by Google



Fig. 166.

Digitized by Google

Fig. 166. Rotationsapparat nach Dr. W. Schulthess; im Gebrauch bei Linksrotation des Uebenden.

Rumpfbeugungen auszuführen, so kann er besonders gut für die Behandlung des runden Rückens Verwendung finden.

Der Rotationsapparat (Fig. 165 u. 166) gestattet Rotationsbewegungen des Rumpfs bei fixiertem Becken und beliebiger Einstellung der Schultern (Linksverschiebung, Rechtsverschiebung des Oberrumpfs, Vorschieben, Zurückschieben der einen Schulter) und eventueller Redression des Thorax mit einer Pelote. Der Bewegung kann ein dosierbarer Widerstand entgegengesetzt werden. Der Apparat lässt sich ferner auch in der Art anwenden, dass bei festgestelltem Schultergürtel die Pelote vom Uebenden bewegt wird.

Apparat zum Hüftpendeln und Schulterschieben ev. Schulterheben (Fig. 167 u. 168). Dieser zweite, von den Patienten stehend zu gebrauchende, ebenfalls selbst in Bewegung zu versetzende Pendelapparat soll dazu dienen, Umkrümmungen hauptsächlich in der L. W. S. hervorzubringen. Durch Verstellung eines Schiebegewichts auf einer, in ruhendem Zustande horizontalen Achse kann der Apparat zu einem stärkern Ausschlag nach der r. oder l. Seite veranlasst werden. Ein Stabsystem von 4 Horizontalstäben schafft Fixpunkte für die Befestigung von redressierenden Gurten, welche in beliebiger Zahl gespannt werden können. Ebenso ist Suspension möglich. Mit diesem Hüftpendel ist eine zweite Vorrichtung verbunden, welche die Belastung der einen Schulter mittelst einer Pelote gestattet.

Der Gebrauch des Apparates macht sich nun so, dass entweder in ungekrümmter Stellung des Patienten, welche sowohl durch Schiefstellung des Standbrettes, als durch Redressionsgurten erreicht werden kann, Hebebewegungen mit der einen Schulter

Digitized by Google

ausgeführt werden oder dass unter der Applikation ruhender Belastung auf die eine Schulter oder auch ohne diese Pendelbewegungen mit den Hüften ausgeführt werden. Man erzielt so eine kräftige mech.



Fig. 167. Hüftpendel- und Schulterhebeapparat nach Dr. W. Schulthess.

Im Gebrauch mit Redressionsgurt und stärkerem Ausschlag des Pendels nach der r. Seite.

Beanspruchung der W.S. in umgekrümmter Stellung. Abgesehen von den Hebebewegungen gestattet aber der Apparat auch seitliche Verschiebungen des Rumpfes gegen einen auf die Schulterpelote appli-

Digitized by Google



Fig. 168. Hüftpendel- und Schulterhebeapparat nach Dr. W. Schulthess, in Anwendung zum Schulterheben.

Digitized by Google

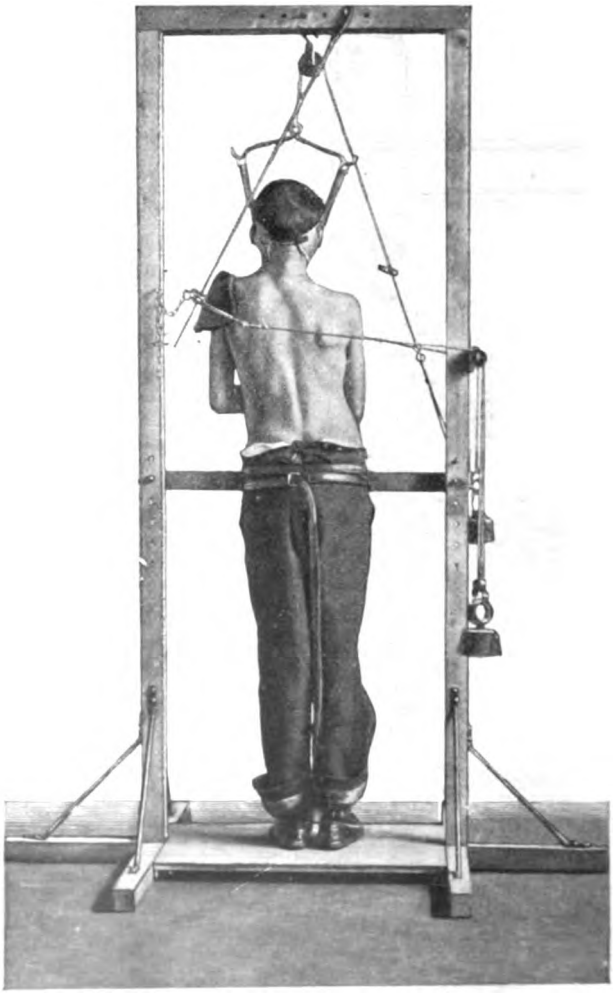

Fig. 169. Schulterschiebeapparat nach Dr. W. Schulthess. Vermittelst der linken Schulter wird in diesem Falle die mit zwei Gewichten nach rechts herübergezogene Pelote nach links geschoben. Eine Hemmungskette sorgt dafür, dass die Pelote den Körper nicht zu sehr in die falsche Stellung zurückdrängt.

Digitized by Google

zierten Widerstand, alles unter eventueller Schiefstellung des Beckens. Da diese Seitenverschiebung des Rumpfes in manchen Fällen auch ohne Schiefstellung des Beckens ausgeführt werden kann, bezw. die Schiefstellung des Beckens hiezu nicht unbedingt nötig ist, so haben wir zu diesem Zwecke einen einfachen Apparat improvisiert, den Schulterschiebeapparat (Fig. 169, 170 u. 171). Die Umkrümmung mancher Fälle ist in demselben eine ganz eklatante.

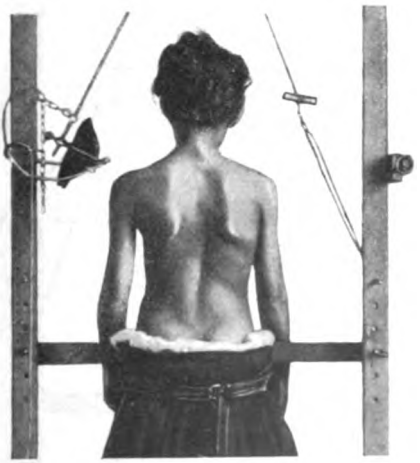

Fig. 170. Derselbe Apparat von Fig. 169. Hochgradige rechts-konvexe Skoliose vor der Uebung.

(Für privaten Gebrauch kann derselbe in Holz sehr billig hergestellt werden, im Institut bedienen wir uns eines soliden Modells in Eisenkonstruktion.)

Von dem Gedanken ausgehend, dass die Deformitäten des Thorax durch die Bethätigung des Schulter- und Beckengürtels nicht genügend beeinflusst werden können, haben wir in den letzten Jahren eine Anzahl von Uebungen eingeführt, welche wir als direkte Thoraxgymnastik bezeichnen möchten.

Digitized by Google

Wir versuchten dabei die eingesunkenen Teile zu einer aktiven Redressementsbewegung zu veranlassen, event. unter gleichzeitigem, passivem Redressement der Deformität.

Es bedurfte hiezu einiger technischer Hülfsmittel, denn es handelte sich darum, auf die genannten Teile einen ganz leichten dosierbaren Widerstand zu applizieren. Hiezu dient uns: 1. Der Rippen-

Fig. 171. Apparat von Fig. 169 und 170. Während der Uebung.

hebeapparat (Fig. 172 u. 173). An dem für die Fischer-Beely'sche Belastung hergestellten Gestell wurde ein leichter eiserner Hebel mit einer darauf verschiebbaren Pelote derart angebracht, dass die letztere auf den deformierten Thorax in der Vorbeugehaltung des Patienten aufgelegt werden konnte. Der Hebel wird mit einem leichten Gewicht belastet, die Pelote auf die eingesunkene Thoraxpartie

Digitized by Google

aufgelegt und nun der Patient veranlasst, die Pelote unter Drehung des Rumpfs in die Höhe zu heben. (Derselbe Apparat kann auch in Holz improvisiert werden.)

Die einfache Einrichtung dient also zur Ausführung von aktiven Rumpfdrehungen gegen einen

Fig. 172. Rippenhebeapparat nach Dr. W. Schulthess (am Fischer-Beely'schen Skoliosebarren befestigt), vor der Hebung.

auf die eingesunkene Thoraxpartie applizierten Widerstand. Er unterstützt also ein aktives Redressement insofern, als er durch Applikation des leichten Widerstandes der Bewegung die Direktion anweist.

Auch unsern Detorsionsapparat No. 1 verwenden wir so, dass darin aktive redressierende Bewegungen

Digitized by Google

unter Applikation eines leichten, direkt auf die Rippen wirkenden Widerstandes, ausgeführt werden können (s. Fig. 158). Ferner lassen wir ähnliche Uebungen im Rotationsapparat ausführen und endlich im Schulterschiebeapparat. Da keine dieser Redressementsbewegungen ganz genau das macht, was

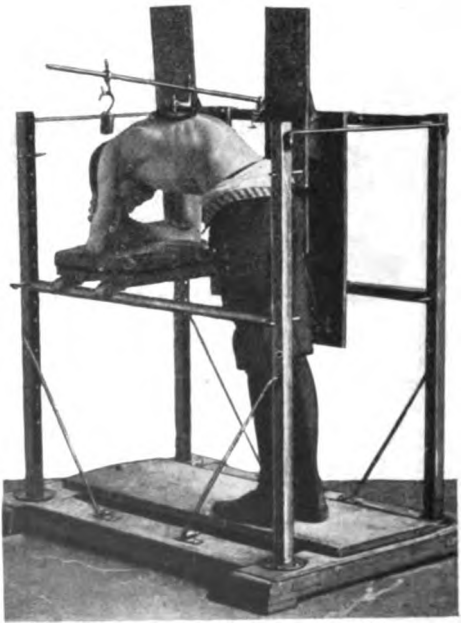

Fig. 173. Rippenhebeapparat nach Dr. W. Schulthess, während der Hebung. (Erklärung siehe im Text.)

wir wünschen, so ist es in manchen Fällen von Wichtigkeit, dieselben von verschiedener Grundstellung aus ausführen zu lassen. Selbstverständlich passen sie nur für Fälle, die einer gewissen Umkrümmung fähig, also entweder sowieso mobil oder zuvor in den redressierenden Bewegungsapparaten mobilisiert sind. Wir haben aber bei Anwendung

Digitized by Google

dieser Methode mehrfach in schweren Fällen die Torsion wesentlich zurückgehen sehen und ganz besonders wird die Entwicklung der eingesunkenen Thoraxhälfte dadurch gefördert.

Alle die genannten Methoden und technischen Hülfsmittel sollen ihrer Aufgabe dadurch gerecht werden, dass sie die abnorme Seitenkrümmung der W. S. und damit zusammenhängende Seitenverschiebungen aufheben und dadurch die abnorme mechanische Inanspruchnahme der konkaven Seite vermindern, auf den ganzen Querschnitt der W. K. gleichmässig verteilen oder wenn möglich mehr auf die vorher entlasteten Teile verlegen und so durch konsequente Anwendung die Knochenform beeinflussen. Damit Hand in Hand sollen sie die vorhandene Rotation und Torsion und endlich die Abnormitäten der antero-posterioren Krümmung beseitigen.

Wenn nun auch die drei genannten Einwirkungen soviel wie möglich kombiniert stattfinden sollen analog der Art und Weise, wie sie bei der Bewegung und bei der Entstehung des pathologischen Zustandes auch kombiniert eintreten, so müssen wir zur Einführung in das Verständnis die Behandlung der einzelnen Erscheinungen doch getrennt betrachten.

Wie bekämpfen wir die Seitenabweichung der Wirbelsäule?

Jede symmetrische Bewegung des Schultergürtels gegen den Beckengürtel, Beugung oder Verschiebung, Hebung der einen Schulter mit der entsprechenden Thoraxhälfte oder jede einseitige, abwechslungsweise r. und l. ausgeführte, in Kraft und Ausdehnung gleichmässige andere Bewegung ist geeignet, im Sinne symmetrischer Ausbildung auf die Haltung der W. S. einzuwirken. Auch dann wird dies der Fall sein, wenn die W. S. leichte Seitendeviationen aufweist. Liegt die Ursache dieser Deviationen in gleichmässig über die ganze

Digitized by Google

W. S. oder ein grosses Segment derselben verteilten Asymmetrien der W. oder der I. V. S.n, oder in auf dieselbe Weise verteilter ungleicher Entwicklung des Bandapparates beider Seiten — ein verhältnismässig seltenes Vorkommen — so wird die nächste Folge einer symmetrischen Bewegung oder Uebung die sein, dass sich die W. S. symmetrisch oder annähernd symmetrisch einstellt, während bei den einseitigen Bewegungen eine gewisse Beschränkung der Exkursion nach der einen Seite eintritt. Täglich wiederholte, ausgedehnte derartige Uebung ist alsdann imstande, die Differenz in der Beweglichkeit auf ein Minimum herabzusetzen und unter Umständen auch die Deviation, die anatomische Asymmetrie zu reduzieren. Die Reduktion wird um so sicherer eintreten, je besser es uns gelingt, die sogenannte symmetrische Uebung zu einer wirklich symmetrischen zu machen und die einseitig ausgeführte Uebung nach beiden Seiten gleichmässig zu gestalten.

Lässt man nun ein mit einer derartigen reinen Seitendeviation — und solche mit fast vollständigem Mangel von Torsionserscheinungen kommen vor — behaftetes Kind symmetrische Gymnastik treiben und wählt dazu nur Freiübungen, so wird man sich bald überzeugen, dass dieselben nicht zweckentsprechend ausgeführt werden. Das Kind bewegt sich seiner anatomischen Beschaffenheit entsprechend. Es biegt sich im allgemeinen mehr nach der konkaven Seite, weniger nach der konvexen. Es dreht sich mit mehr Seitenverschiebung nach der konkaven, mit weniger nach der konvexen Seite und zeigt dabei verschiedene Lage der Kr.s-Scheitel u. s. w.

Etwas besser gestaltet sich die Bewegung, wenn wir dem Schultergürtel einen bestimmten Halt geben, d. h. wenn wir Uebungen an Geräten, Barren, horizontaler Leiter, Parallelstangen ausführen lassen, noch besser, wenn wir Führungsapparate zu Hülfe nehmen, vorderhand immer noch symmetrische Einstellung vorausgesetzt.

Digitized by Google

Es gelingt auch wirklich, Fälle von leichten gleichmässigen Totalskoliosen, welche wenig Torsionserscheinungen aufweisen durch täglich, während langer Zeit fortgesetzte Uebungen allmählich bedeutend zu bessern und einem Zustande, den man als Heilung bezeichnen darf, nahe zu bringen. Wendet man Gymnastik allein an, so bedarf es unter allen Umständen längerer Ausdehnung der Kurzeit. Durch Anwendung von Führungsapparaten wird dieselbe wesentlich abgekürzt, wie sich das aus unsern Beobachtungen nach Einführung der redressierenden Bewegungsapparate ergeben hat.

Falls eine derartige Behandlung, welche wir ebensogut als prophylaktische Gymnastik bezeichnen könnten, nicht genügt, so können wir zu Mitteln unsere Zuflucht nehmen, welche die Deformität direkt zu beeinflussen geeignet sind. Manuelle passive Umkrümmungen nach der widerspenstigen Seite besonders energisch ausgeführt, haben einen gewissen Ruf, ja sollen die aktive Geraderichtung erleichtern. Ebenso: aktive Umkrümmungen unter Hochziehen der Schulter der konkaven Seite, Anwendung des Rumpfbeugeapparats I mit asymmetrischer Pendelstellung, Hebeübungen mit der konkavseitigen belasteten Schulter, auch Umkrümmung in einem der besprochenen Apparate (Schulterhebeapparat Fig. 167) eventuell unter Schiefstellung des Beckens im Hüftpendelapparat. Eine ähnliche Uebung kann man auch vermittelst eines Volkmann'schen schiefen Sitzes improvisieren.

Diese letztern aktiven Uebungen, vermittelst deren die W. S. in der umgekrümmten Stellung intensiv beansprucht wird, sind die wirksamsten. Aehnliches erzielt man mit der Anwendung des Redressionsgurtes (Schulthess) unter Beachtung der oben angegebenen Kautelen. Von Portativapparaten raten bei solchen Fällen fast alle Autoren ab.

Viel häufiger zeigen nun die Seitendeviationen ungleichmässige Kr., die Kurve ist irgendwo scharf

Digitized by Google

umgebogen, es sind konvexseitige Torsionserscheinungen vorhanden, was darauf hindeutet, dass die Asymmetrie der beiden Hälften der W. S. nicht auf eine lange Strecke verteilt, sondern an einem oder wenigen W.n besonders stark ausgeprägt ist.

In solchen Fällen ist die Wirkung der Behandlung in dieser oder jener Form eine wesentlich andere.

Sobald ein redressierender Einfluss, und wäre es nur die Einwirkung einer energisch ausgeführten symmetrischen Bewegung, die W. S. trifft, so wird dieselbe entweder die deviierten W. noch kräftiger seitwärts herauspressen oder — wenn es ihr gelingt, das deviierte Segment wirklich zu redressieren — die über den beispielsweise nach rechts abgeschrägten W.n liegenden J. V. S.n durch Kompression nach links abschrägen, mit andern Worten, die ohnehin in den meisten dieser Fälle vorhandene Gegenkrümmung wird sich vermehren.

Die Ausbildung dieser kompensierenden Kr. wird um so stärker und deutlicher sein, je deutlicher die keilförmige Ausbildung des Scheitelwirbels, je mehr die W. S. während des Redressements belastet ist, am wenigsten ausgeprägt wird sie sein bei gleichzeitiger Extension.

Wenn wir so verfahren, so bedienen wir uns also mit andern Worten zur Behandlung der Skoliose eines Mittels, dessen sich der natürliche Verlauf auch bedient, der Herstellung kompensierender Kr.n. Der Unterschied besteht nur darin, dass diese, wenn die Skoliose sich überlassen bleibt, sich langsam herstellen, meistens erst dann, wenn der primäre Bogen eine erhebliche Ausdehnung gewonnen, die Keilwirbelbildung weit vorgeschritten ist, die Behandlung dagegen beschleunigt diesen Prozess. Die raschere Herstellung kompensierender Kr.n ist — so dürfen wir wohl annehmen — insofern von Vorteil, als sie zu einer Zeit stattfindet, in welcher die Deformitäten der einzelnen W. noch nicht so

Digitized by Google

stark ausgesprochen sind. Die Herstellung kompensierender Kr.n muss aber auch dadurch geradezu korrigierend auf die W.-Formen wirken, dass dort, wo vorher übermässiger Druck herrschte, Entspannung und da wo Druck fehlte, mehr Druck entsteht. Jedoch die Sache hat auch ihre Kehrseite. Durch rasches Umkrümmen und die Herstellung kompensierender Kr.n schaffen wir aus der einfachen Skoliose eine doppeltgekrümmte mehr oder weniger **S** förmige. Nach unseren Erfahrungen thut man in solchen Fällen am besten, dann, wenn die Kontrollmessung das Auftreten kompensierender Kr.n nachweist, die Behandlung nach dieser Seite nicht zu sehr zu forcieren. Die Torsion ist gewöhnlich dabei deutlich entwickelt, sogar streng lokalisiert und zeigt sich auch an der kompensierenden Kr. Sie ist also bei der Behandlung mit zu berücksichtigen (s. bei Behandlung der Torsion). Im fernern gilt, was von der Behandlung der erst erwähnten Form der Seitenkr. gesagt wurde, auch hier. Jedoch erweisen sich diese letztgenannten einfachen Kr.n bedeutend hartnäckiger gegenüber allen Redressionsbestrebungen. Wir kommen mit einfacher Gymnastik noch weniger aus als bei der ersten Form. Lassen wir eine solche rechtskonvexe Skoliose eine Rechtsbeugung ausführen, so biegt sich die W. S. an benachbarten Stellen nach r. ab. Das Segment, innerhalb dessen die pathologische Abweichung liegt, geht mehr oder weniger steif mit. (Vergleiche hierüber auch die Diagnostik; es ist sogar nicht wahrscheinlich, dass dieselbe sich in vielen Fällen auch dadurch vermehrt. Hier muss also das Redressement, welcher Art es auch sei, genauer lokalisiert werden.)

Wollen wir hier mit Uebungen eine Umkrümmung erzielen, so bedarf es einer Führung der Bewegung durch ausserhalb des Körpers gelegene Fixpunkte oder Krafteinwirkungen. Hiezu können wir unsere Hand benutzen. Während das Kind sich abbiegt, bringt die Hand des Arztes an bestimmter Stelle

Digitized by Google

an den Rippen, der L. W. S. einen Widerstand an, der den Kr.s-Scheitel bestimmt. Dieses Verfahren hat, abgesehen davon, dass es für den ausführenden Arzt oder Masseur sehr mühsam und mit einer grössern Zahl von Patienten nicht durchführbar ist, den Nachteil, dass es niemals bis zur gewohnheitsmässigen Bewegung getrieben werden kann. Viel besser geschieht dies in den Bewegungsapparaten. Wir nennen hier ganz besonders den Rumpfbeugeapparat (Schulthess) und den Hüftpendelapparat, welcher schon durch Höher- und Tieferlegen der Drehachse des Apparats eine gewisse Lokalisation der Abbiegungsstelle gestattet. Dadurch, dass der Gang des Apparates nach einer Seite erschwert wird, kann man auch die erwünschte Redressionsbewegung zu einer aktiven machen, wodurch sie erst die volle Wirksamkeit erhält. In diesen Apparaten ist es nun sehr leicht, 4—600 Abbiegungen hintereinander auszuführen, ohne dass man besonders ermüdet.

Wir wirken also halb aktiv umkrümmend, halb passiv mobilisierend im Sinne der Pendelapparate. Hier können auch zur Vorbereitung die Detorsionsapparate mit ruhender Belastung Anwendung finden, denn sie redressieren nicht bloss die Torsion, sondern des diagonalen Drucks wegen auch die Seitendeviation.

Eine wirksame aktive Umkrümmung erzielt man auch mit dem Schulterschiebeapparat und mit dem Schulterheben (s. Fig. 167 u. 168). Zur temporären Umkrümmung verwendet man mit Vorteil auch den Redressionsgurt (s. Fig. 150). Unter den Lagerungsapparaten kommt die Barwell'sche Schlinge in Frage, jedoch konnten wir uns von einer erheblichen Wirksamkeit derselben bis jetzt nicht überzeugen.

Zur dauernden Innehaltung einer mehr oder weniger redressierten Stellung sind endlich eine Reihe von Portativapparaten verwendet worden:

Digitized by Google

Abnehmbares Gipskorsett, in redressierter Stellung angelegt, Nyrop'scher Apparat mit Druckpelote, Korsetts.

In einer beschränkten Anzahl von Fällen können dieselben neben der Bewegungskur eine Unterstützung der Behandlung sein, als alleiniges Behandlungsmittel dürfen sie nicht angewendet werden. Geht das Redressement nicht bis zur Ueberkorrektion, so werden sich mehr die Nebenwirkungen — hiezu gehört hauptsächlich die Veränderung der Rippenform durch den Seitendruck — geltend machen, während die W. S. in ihrer fehlerhaften Stellung verharrt.

Lassen wir bei einer Doppel- oder mehrfachen Kr. den Versuch, irgendwelche gymnastische Uebungen mit oder ohne Geräte vornehmen, so sehen wir, dass fast immer die eine Kr. sich vermehrt. Am wenigsten bei den Streckübungen. (Arme hochhalten! aktives Rumpfstrecken!) Man pflegt in solchen Fällen auch das sogen. Selbstredressement von Lorenz anzuwenden (s. oben eventuell mit dem Hoffa'schen Apparat). Einen guten Erfolg kann dasselbe aber nur haben, wenn die Umkrümmung vollständig gelingt. Einer manuellen Umkrümmung setzen solche Fälle grosse Schwierigkeiten entgegen.

Gute Ausgleichung veranlassen die Hangübungen, besonders diejenigen, welche mit Reklination verbunden sind (Schweberinge). Aber schon beim Seitwärtsschwingen an der horizontalen Leiter beobachtet man, dass die W. sich mit Vorliebe im Sinne der vorhandenen Kr.n abknicken. Der Knickung nach der konkaven Seite steht nun keineswegs eine Kompression der konvexen entgegen, sondern nur Extension, durch die Körperschwere, denn beim Wechsel der Bewegung wird jeweilen die entgegengesetzte Kr. zur Abknickung benutzt, und nicht das skoliotische Segment. So sehen wir denn auch bei der Behandlung mehrfacher Kr.n mit Gymnastik sehr geringe Erfolge.

Digitized by Google

Benutzen wir Bewegungsapparate, so machen wir ähnliche Erfahrungen. Es gelingt bei einfachen Beugebewegungen bei symmetrischer Einstellung gar nicht, bei asymmetrischer selten, die beiden Deformitäten im Sinne der Korrektion zu beeinflussen. Es bedarf einer Vorrichtung hiezu, wie sie z. B. im Rumpfbeugeapparat Schulthess gegeben ist (s. oben). Hier wird durch Beugung nach Seite der Konvexität der untern Kr. und gleichzeitige Hebung der Schulter derselben Seite mit jeder Bewegung das momentane Redressement der beiden Kr.n erreicht, entsprechende Mobilität vorausgesetzt. Die schon erwähnten Detorsions- und Mobilisierungsapparate können nur abwechselnd auf die eine und andere Kr. angewendet werden.

Die mit Seitwärtskrümmung stets verbundene Seitenverschiebung hat darin ihren Grund, dass die über einer Abknickung gelegene kompensatorische Kr. unvollständig entwickelt ist. Es ist zweckmässig, dieselbe ebenfalls energisch zu bekämpfen. Wir benutzen hiezu den Schulterschiebeapparat. Für das untere Segment dient auch der Zander'sche Beckenverschiebungsapparat. (Eine vortreffliche Vorübung für diese aktive Seitenverschiebung ist die Benützung des Rumpfbeugeapparates I mit beweglichem Schultergürtel.) Nach Benützung aller dieser Apparate lernen die Patienten leicht eine aktive Seitenverschiebung des Rumpfes ausführen, welche momentan ihre Verkrümmung bis zu einem gewissen Grade auszugleichen imstande ist.

Wollen wir behufs nachheriger Fixation die W. S. redressieren, so haben wir vor allem die Extension anzuwenden. Hiezu kommt ein während der Applikation des Fixationsmittels (Gipskorsett, Stoffkorsett) angewendeter, diagonaler Seitendruck in Anwendung. Natürlich ist die Erhaltung der redressierten Form bei Doppelkrümmungen noch schwerer als bei einfacher, ja geradezu unmöglich.

Digitized by Google

Die Belastung arbeitet unaufhaltsam an der Wiederausbildung der Kr.n; dementsprechend vermehren sich auch die Gefahren der schädlichen Nebenwirkungen.

Wie bekämpfen wir die Rotation und Torsion?

Wir haben oben die Rotation als diejenige Form der Drehung der W. S. bezeichnet, welche gewissermassen als Folgezustand pathol. anatom. Veränderungen, besonders in den über den skoliotischen Teilen gelegenen Segmenten der W. S. sich äussert, sie ist mit der physiologischen Drehung der W. S. zu vergleichen und darf wie die Ablenkung der W. S. mit Rumpfverschiebung bei unvollständiger Kompensation der Seitenkrümmung, als eine unvollständige Kompensation der Torsion bezeichnet werden. Die Behandlung der Torsion und Rotation können wir aber prinzipiell nicht trennen.

Wir werden also darauf bedacht sein, eine Auswahl von Bewegungen ausführen zu lassen, die im Sinne der Zurückführung der Verdrehung zur normalen Stellung, bezw. über dieselbe hinaus wirken.

Hier können Freiübungen oder Uebungen an Turngeräten kaum in Betracht kommen, denn es bedarf zu einer wirksamen Durchführung derselben, vor allem der Beckenfixation, event. der Fixation des skoliotischen Segmentes und eines Widerstandes gegen die Drehbewegung, direkt oder indirekt appliziert. Die erstere ist auch bei den Zanderapparaten nur mangelhaft vorhanden. Die Apparate sind zum Sitzen eingerichtet, der Umkrümmung der W. S. durch die aktive Drehung stehen deshalb im allgemeinen viel mehr Widerstände entgegen. Wir lassen die Uebung in unserm Rotationsapparat im Stehen ausführen, der Widerstand greift an der Fixation des Schultergürtels an. Ueberdies ist, was für die gleichzeitige Berücksichtigung der Seitenverschiebung und Seitenbiegung gefordert werden

Digitized by Google

muss, eine excentrische Einstellung des Uebenden in Bezug auf die Lage der Drehachse gestattet.

Regelmässige Uebungen mit diesem Apparate lassen einen Rückgang der Rotationserscheinungen mit einer gewissen Regelmässigkeit erkennen. Dass diese Rotationsübungen eine Reihe von Nebenwirkungen auf Seitendeviation und anteroposteriore Kr. entfalten, muss in jedem einzelnen Falle sorgfältig erwogen und die Art des Widerstandes in Richtung und Stärke danach eingerichtet werden. Wenn die Rotationsübungen von redressierter Grundstellung aus die Drehfähigkeit des Rumpfs, die bei Skoliotischen oft erstaunlich gering ist, vermehrt haben, so geht man mit Vorteil zu den Thoraxredressionsübungen über, zu der oben beschriebenen Thoraxgymnastik mit direkt auf die konkavseitigen Rippen appliziertem Widerstand im Rotationsapparat, im Detorsionsapparat I, und Rippenheben in der Vorbeugehaltung (Fig. 172 u. 173). Auf die Rotation wirken ferner sehr intensiv die Seitenbeugungen unter Schiefstellen des Beckens in den Pendelapparaten (Rumpfbeugeapparat I und Hüftpendelapparat).

In ähnlicher Weise der Apparat von Hoffa, zum Selbstredressement.

Wir haben hier die Anwendung der redressierenden Bewegungsapparate vorangestellt, weil ihre Einwirkung auf die Korrektur der Rotation eine weitaus energischere ist, als diejenige der Detorsionsapparate mit ruhender Belastung. In der heilgymnastischen Behandlung der Rotationserscheinungen haben wir während des letzten Jahrzehntes auch entschieden grössere Fortschritte zu verzeichnen als in der Behandlung der übrigen Teilerscheinungen der Skoliose. Dagegen hat man bei der Durchsicht der Litteratur entschieden den Eindruck, als ob die Rotation sich durch Portativapparate kaum beeinflussen liesse.

Zur Unterstützung der Kur können auch noch Detorsionslagerungsapparate, z. B. Gipsbett ange-

Digitized by Google

wendet werden. Bis jetzt konnten wir nur einen Einfluss auf die Lendenkrümmung feststellen.

Wohl sehen wir die Tendenz zur Bekämpfung der Rotation in Portativapparaten (Wolfermann'sches, Dreesmann'sches Korsett) ebenfalls deutlich ausgesprochen. Hier soll dieselbe durch Veranlassung einer konstant im entgegengesetzten Sinne korrigierten Haltung beeinflusst werden. Wir haben selbst auch ähnliche Versuche mit Portativapparaten gemacht, sind aber wieder davon abgegangen, denn es scheint uns, dass weder Fixation, noch drehende Kraft mit genügender Sicherheit und Intensität angewendet werden können, um eine halbwegs gute Wirkung zu erzielen.

Mehr lässt sich mit dem sog. Detorsionskorsett ausrichten, welches in gehörig korrigierter Stellung angelegt wird, jedoch sind die früher mitgeteilten Vorsichtsmassregeln dabei zu beachten.

Sind deutliche Torsionserscheinungen vorhanden, so findet bei aktiver Drehung mit Angriffspunkten am Becken und Schultergürtel die Drehung einfach unter oder über dem torquierten Segment statt. Es ist durchaus notwendig, dasselbe passiv zu redressieren oder seiner Mitbewegung, im Falle wir Bewegung zum Redressement verwenden wollen, einen kräftigen Widerstand entgegenzusetzen.

Derartige Versuche wurden schon vor langer Zeit von B. Schmidt empfohlen. Man stellt das skoliotische Kind vor sich, umfasst mit einer Hand die der konkaven Seite der Skoliose angehörende Beckenhälfte, stützt die andere Hand auf den Buckel und lässt das Kind unter Ausstrecken der Arme eine energische Drehbewegung mit dem Oberkörper ausführen, sodass sein Buckel mit Gewalt gegen die unterstützende Hand angedrängt wird. Dasselbe Prinzip ist u. a. in unserm Rotationsapparat verwirklicht. Wenn man die feststehende Pelote desselben gegen den Buckel anlegt, und bei fixiertem Becken mit den in den drehbaren Schulterhalter

Digitized by Google

gelegten Schultern eine energische Drehung ausführen lässt, so wird ein äussert wirksames Redressement des Buckels, bezw. des torquierten Segmentes erzielt. Dabei kann der Apparat entweder ohne Widerstand eingestellt werden, oder so, dass die Drehung passiv nach Seite des Widerstandes geschieht oder so, dass die Drehung aktiv nach Seite des Widerstandes ausgeführt wird. Letztere Einstellung darf man nur dann wählen, wenn die gleichzeitig vorgenommene Seitenverschiebung eine wirkliche Umkrümmung während der Bewegung erlaubt. Einen ähnlich wirkenden Rotationsapparat hat Hübscher angegeben.

Gegenüber der Torsion haben die Portativapparate im ganzen noch einen schwereren Stand als gegenüber der Seitendeviation. Der Widerstand, welchen das Korsett derselben entgegensetzt, kann leicht eine Vermehrung der Torsion veranlassen dadurch, dass die Rippen seitlich umgebogen, ihre Kr. am angulus vermehrt wird, während die W. S. der Einwirkung der Schwere folgend, unter Vermehrung der Torsion zusammensinkt.

Wie korrigieren wir die Anomalien der anteroposterioren Krümmungen?

Die bei der Skoliose sich darbietenden Anomalien in den Sagittalkr.n haben wir in primäre und sekundäre zu trennen. Die letztern, mit denen wir uns besonders zu beschäftigen haben, sind in frühern Stadien öfters Abflachung, in spätern Uebertreibung der physiolog. Kr.n.

Selbstverständlich ändern sich diese Kr.n mit dem Ausgleiche der Torsion und der Seitendeviation und eine Reihe von Massnahmen, die aktive und passive Streckung, die Detorsion, welche wir hierzu anwenden, wirken auch auf die Sagittalkr., alle im Sinne einer Abflachung, unterstützen somit die krankhafte Tendenz der W. S.

Digitized by Google

Während wir für die Reduktion eines Buckels eine Reihe von passiven und aktiven Methoden kennen, die nebst den oben genannten bei der Behandlung des runden Rückens schon angegeben sind, so will die Zurückführung einer hohlen W. S. zur normalen Kr. auch vorübergehend nur schwer gelingen. Mit passiven Mitteln, Portativapparaten ist da gar nichts zu erreichen. Der funktionelle Weg ist der einzige, der uns offen steht. Ein gutes Mittel sind die Uebungen im Rotationsapparat. Lässt man hier unter kräftigem Widerstand eine Drehung ausführen, so kann man bei bestimmter Einstellung, die für den einzelnen Fall ausprobiert werden muss, zugleich Reduktion der Skoliose und ein aktives Herausheben der W. S. erzielen.

Im selben Sinne wirken auch die aktiven Redressionsübungen des Thorax unter Applikation eines direkten, leichten Widerstandes auf die Rippen der konkaven Seite und das Rippenheben in Vorbeugehaltung. Alle diese Bewegungen können aber nur von mobilisierten Skoliosen ausgeführt werden.

Die Behandlung der verschiedenen Formen der Skoliose.

Unter Anlehnung an die eben erwähnten Behandlungsprinzipien ist es nunmehr leicht, die Behandlung für die einzelnen Formen festzustellen. Wir folgen hierbei der früher gegebenen Einteilung.

Die Behandlung der Totalskoliose.

Da wir es hier sehr oft mit muskelschwachen und anämischen Individuen zu thun haben, so spielt die Allgemeinbehandlung eine wichtige Rolle. Die Kinder sind gut zu nähren, es soll für genügenden Schlaf gesorgt werden. Die Schule ist für alle, die keine kräftige Konstitution zeigen, einige Zeit auszusetzen. Es sind täglich 2—4 Std. auf heilgymnastische Uebungen zu verwenden. Bei ganz leichten

Digitized by Google

Fällen genügt gewöhnliches Schulturnen, um ein weiteres Fortschreiten aufzuhalten. Vorteilhafter und sicherer in der Wirkung sind Uebungen in Führungsapparaten oder in redressierenden Bewegungsapparaten. (Lorenz'scher Detorsionsrahmen.) Zweckmässig, jedoch nicht unerlässlich ist die Massage der Rückenmuskulatur.

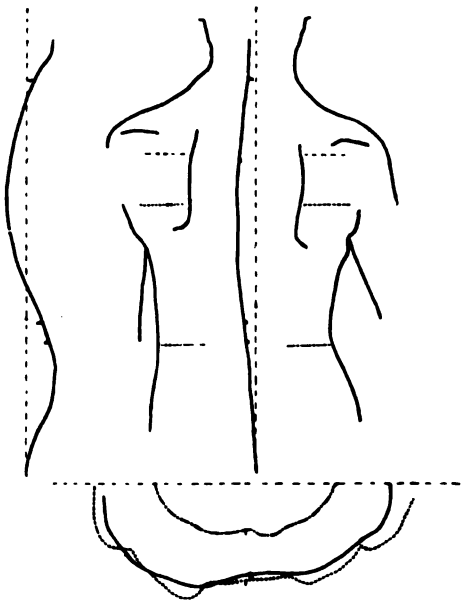

Fig. 174a. Messbild einer Totalskoliose. Vor Behandlung.

Besondere Schwierigkeiten bereitet die Behandlung, wenn die konkavseitige Torsion sehr deutlich ausgeprägt ist. Handelt es sich um scheinbare, nicht um wirkliche Totalskoliosen, so soll die Applikation der redressierenden Einflüsse strenger lokalisiert werden.

Digitized by Google

Für die Behandlung im Privathause eignen sich neben Massage, aktiven und passiven Umkrümmungen in korrigierendem Sinne, aktiven Streckübungen der Gebrauch improvisierter Apparate z. B. für Schulterschieben, Schulterheben. Reklinationsapparat (bei Kombination mit rundem Rücken). Die Behandlung soll ohne Korsett durchgeführt werden.

Nach unsern Erfahrungen gelingt es, bei konsequenter Durchführung der Behandlung fast durch-

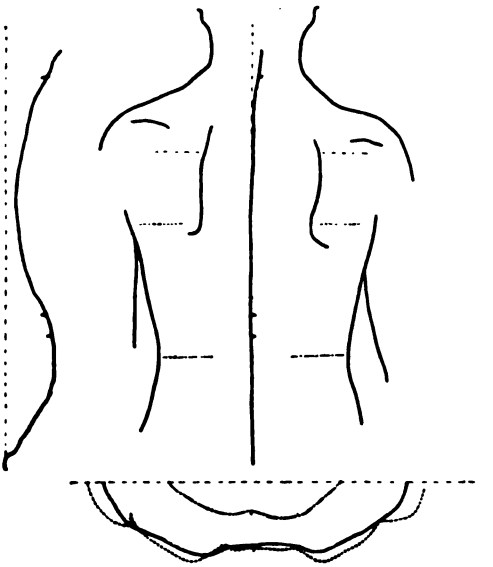

Fig. 174b. Messbild einer Totalskoliose. Nach Behandlung von 4 Monaten.

weg eine erhebliche und auch nachhaltige Besserung zu erzielen. Selbstverständlich sind die Patienten nach der Entlassung von Zeit zu Zeit zu kontrollieren und event. einer Nachbehandlung zu unterziehen (Fig. 174 a u. b).

Digitized by Google

Die Behandlung der Lumbalskoliose.

Der Charakter der Lumbalskoliose mit den deutlich lokalisierten Deviations- und Torsionserscheinungen verlangt neben der Allgemeinbehandlung eine mobilisierende und kräftig redressierende. Einige Monate lang muss die Schule meistens ausgesetzt werden. Zur Mobilisierung kann man Massage und Umkrümmungen in Bauchlage unter gleichzeitiger Reklination anwenden. (Dabei erfasst der Arzt die Schultern und dreht während der Reklination die konvexseitige Schulter nach hinten. Rückwärtsschiefaufrichten.) Von Lagerungsapparaten der Zander'sche Brustkorbdreher und das Gipsbett. Die Anwendung der Barwell'schen Schlinge kann nur mit Reserve empfohlen werden. Die Knickung des Beckens gegen die L. W. S. kann sich dabei auch in ungünstigem Sinne vermehren.

Aktive Umkrümmungen in Form von Seitenbiegung nicht ganz in frontaler Ebene, sondern in der Richtung der Konvexitätsseite sind zweckmässig. Mobilisierung und aktive Umkrümmung werden selbstverständlich zugleich erreicht durch die redressierenden Bewegungsapparate in ihrer verschiedenen Anwendung. Rumpfbeugeapparat I und Rotationsapparat; hauptsächlich Hüftpendelapparat. Endlich lässt sich hier der Redressionsgurt anwenden. Ist die Kr. leicht auszugleichen, so unterstützt man bei ältern Kindern öfters die Behandlung zweckmässig mit einem Korsett, das wie immer, temporär getragen wird. (Abnehmbares Gips- oder Stoffkorsett.) Die Uebungen sollen aber während des Korsettragens eifrig fortbetrieben werden.

Die Aussichten für die Behandlung der L.-Skoliose sind nach der übereinstimmenden Ansicht aller Autoren nicht ungünstig; wir haben in 75% bis 85% eine deutliche Besserung entweder in Deviation oder Torsion oder nach beiden Richtungen erzielt (Fig. 177a und b). In Fig. 175 und 176 ist

Digitized by Google

ein Stützapparat für eine paralytische linkskonvexe lumbodorsale Skoliose in seiner Wirkungsweise dargestellt.

Fig. 175.

Fig. 176.

Fig. 175. Linkskonvexe paralytische Lumbodorsalskoliose im Stützapparat mit rechtsseitiger Oberschenkelmanschette. Der Apparat gestattet nur Abbiegung nach links, s. die folgende Figur.

Fig. 176. Fall von voriger Fig. in Abbiegung nach links.

Die Behandlung der Dorsalskoliose.

Da wir bei der Dorsalskoliose die schwersten Fälle finden und da es sich auch bei den leichtern Fällen meistens um progrediente Formen, um deutliche

Digitized by Google

Knochenveränderungen und meistens um mehrfache Kr.n handelt, so gestaltet sich die Behandlung für diese Gruppe am allerschwierigsten. Bei keiner andern tritt die Individualisierung der Heilfaktoren so in ihr Recht, wie hier.

Die einfachen Dorsalskoliosen sind ähnlich zu behandeln wie die Totalskoliosen, d. h. soweit aktive

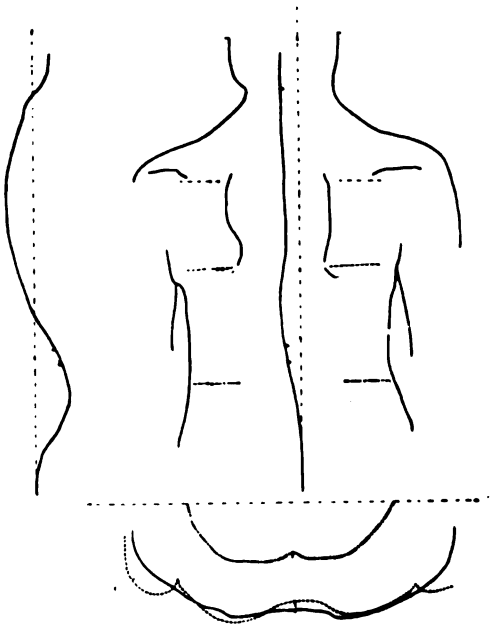

Fig. 177a. Linkskonvexe Lumbalskoliose vor Behandlung.

Uebungen in Frage kommen. Meistens ist allerdings schon bei der ersten Untersuchung die Torsion deutlich ausgesprochen und verlangt strenge Lokalisation der redressierenden Kräfte, sei es, dass sie manuell oder maschinell appliziert werde.

Bei leichtern Formen von Dorsalskoliosen zeigt sich aber am besten die Ueberlegenheit der Behand-

Digitized by Google

lungsmethode mit redressierenden Bewegungsapparaten gegenüber manuellen oder allgemein gymnastischen Methoden.

Die Dorsalskoliose mit ihrer meistens kurzen aber scharfen Kr. und mit ihrer starken Torsionstendenz lässt sich passiv nur sehr schwer in redressierter Stellung erhalten und zwar auch die leichte

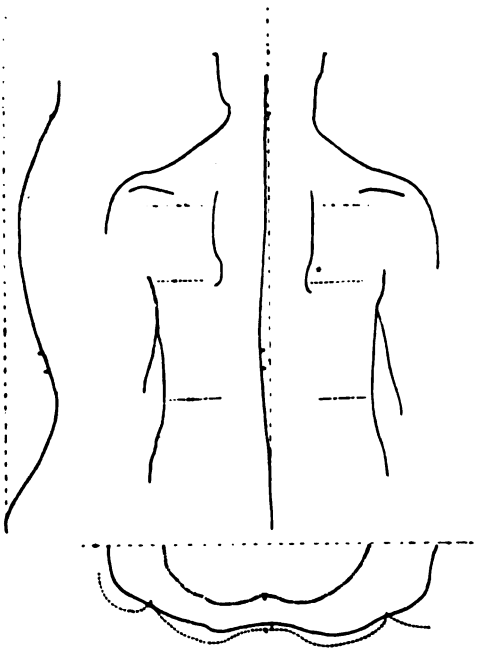

Fig. 177b. Linkskonvexe Lumbalskoliose nach Behandlung von 2 Monaten.

beginnende Form. Sobald das aktive Element aus dem Redressement ausgeschaltet ist, so wächst auch die Tendenz zu Entstehung einer Doppelkrümmung, ohne welche es beim Redressement der Dorsalskoliose sowieso kaum abgeht. Portativapparate

Digitized by Google

finden deshalb hier kein dankbares Feld. Liegt der Kr.-Scheitel hoch, so kommen Portativapparate auch nicht in Frage, es bleiben uns nur die Lagerungsapparate, die hier bei jüngern Kindern öfters günstig wirken können, und die funktionellen Einwirkungen. Es wurde bei der Besprechung der Dorsalskoliose darauf hingewiesen, dass die einfachen Kr.n entweder verhältnismässig leichte oder ganz schwere seien. Diese letztern, welche zu den schwersten verzweifelten Formen gehören, bedürfen einer ganz andern Behandlung (s. Fig. 143). Meistens kommt hier nur die Extension und ein stützendes Korsett in Frage, welches zu verhindern hat, dass die Rippen sich vollständig auf die Crista Ilei legen. Hier muss der nach hinten überhängende Rippenbuckel vor weiterm Zusammensinken geschützt, eventuell die Schultern und sogar der Kopf unterstützt werden. Aber auch das Korsett ist nur ein Notbehelf, denn nach einiger Zeit nimmt die Rippendeformität gewöhnlich doch überhand, so dass die Schädigung der Funktion der innern Organe sich nicht abwenden lässt. Für solche Fälle ist die regelmässige Betreibung heilgymnastischer Uebungen in Bezug auf Verlängerung der Lebensdauer von sehr erheblichem Einfluss.

Die komplizierten Dorsalskoliosen

lassen im allgemeinen nur die Extension, von der wir leider keine nachhaltigen günstigen Wirkungen sehen, als dasjenige Redressionsverfahren zu, welches momentan nicht auf eine der vorhandenen Kr.n ungünstig wirkt. Auch aktive Streckungen sind nicht frei von ungünstigen Wirkungen. Die Mobilisierung, welche hier durchweg angewendet werden muss, hat demgemäss die einzelnen Kr.n in einzelnen Etappen anzugreifen. Unter den redressierenden Uebungen kennen wir bis jetzt nur diejenigen im Rumpfbeugeapparat Schulthess, welche bei beweglicher und einseitig zurückgehaltener

Digitized by Google

Schulterfixation mit Sicherheit eine, für eine mobile Doppelkr. umkrümmende Wirkung entfalten können.

Korsette können hier nur günstig wirken, wenn sie mit Extensionsvorrichtung für den Kopf kombiniert sind. Niemals soll man sich einbilden, dass ein Korsett irgendwelcher Konstruktion eine durch Selbstredressement erzielte Umkrümmung feztzuhalten imstande sei. Unsere Tendenz geht bei den Doppel-Kr.n in der Regel dahin, die eingesunkene Thoraxpartie herauszuheben, was man natürlich nur auf funktionellem Wege mit den bei der Behandlung der Torsion beschriebenen technischen Hülfsmitteln erzielen kann. Wir haben auch schon auf diesem Wege deutliche Erfolge insofern erreicht, als wir bei längerer Behandlung die Torsionszahlen sich vermindern sahen. Günstig wirken auch die Verschiebungsübungen nach der Seite. Bei der Behandlung der komplizierten Dorsalskoliose muss man gewissermassen politisch verfahren. Man muss successive auf die einzelnen Kr.n einwirken und diejenige am meisten in Angriff nehmen, welche am meisten Tendenz zum Fortschreiten zeigt und deren Fortschreiten die meisten Nachteile mit sich bringt.

Die Behandlung der komplizierten Dorsalskoliose erfordert weitaus am meisten Zeit von allen Formen. Ohne lange Schuldispensation ($^1/_2$—1 Jahr) und noch längere Behandlungszeit geht es nicht ab (s. Fig. 178, 179 u. 180 a u. b).

Zum Schlusse unserer Erörterungen der Skoliosentherapie sei uns noch ein Wort über die Dauer der Behandlung und die Resultate im allgemeinen gestattet.

Die Skoliose ist im wesentlichen eine Wachstumskrankheit, sie entsteht langsam, sie vergeht langsam. Infolge der erörterten Gründe können wir mit dem Grundsatz der Behandlung anderer

Digitized by Google

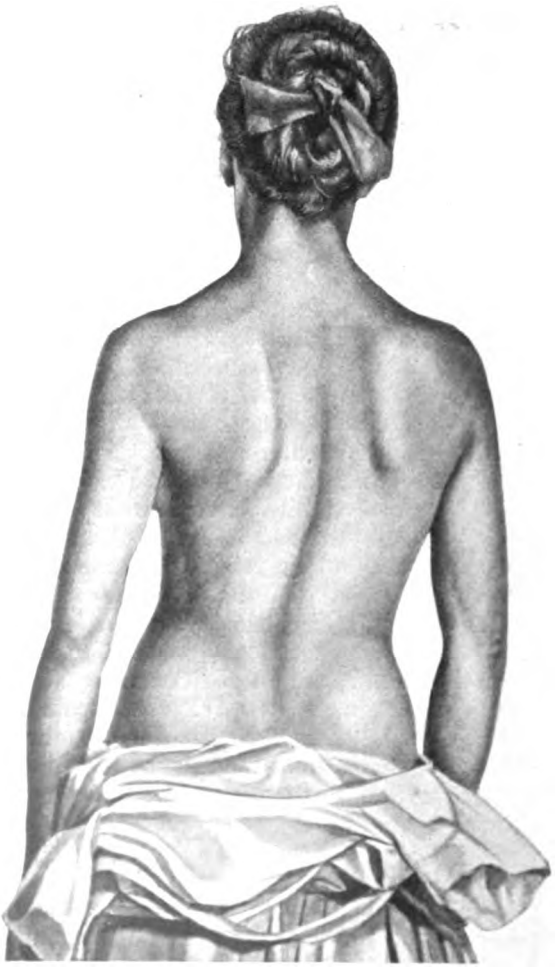

Fig. 178. Rechtskonvexe Dorsalskoliose mit leichten Gegenkrümmungen im Lenden- und Dorsocervikalteil vor Behandlung.

Digitized by Google

orthopädischer Leiden, Redressement und Fixation nicht so glatt rechnen. Wir müssen meistens den langwierigen, schwierigen Weg der funktionellen

Fig. 179. Derselbe Fall nach Behandlung von 8 Monaten.

Digitized by Google

Beeinflussung der Knochenformen betreten. Uns entgegen arbeitet oft eine pathologische Wachstumstendenz oder eine irreparable Knochendeformität. Wir müssen jahrelang gegen den versteckten Feind kämpfen und in manchen Fällen zufrieden sein, wenn wir den Träger vor schwerer Deformität

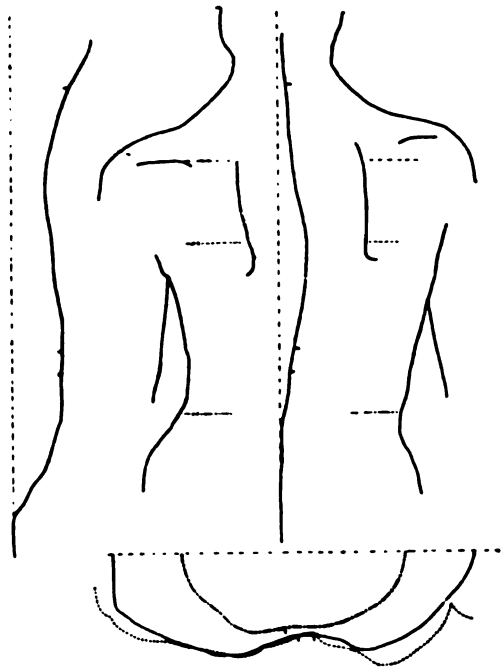

Fig. 180a. Messbild des Falles von Fig. 178 und 179, vor Behandlung.

bewahren können, wenn wir verhüten können, dass eine lokale Deformität (ein Keilwirbel!) die ganze W. S. auf dem Wege statisch mechanischer Veränderungen in schwere Mitleidenschaft ziehe. Besonders die Dorsalskoliosen beschäftigen uns oft lange Zeit und machen in vielen Fällen eine Be-

Digitized by Google

handlung bis nahezu zum vollendeten Wachstum notwendig, oder wenigstens wünschenswert.

Das ist ein Ergebnis jahrelang fortgesetzter Messungen in Instituten mit starker Skoliosenfrequenz und darf als eine Errungenschaft neuerer Forschungen bezeichnet werden, die nicht mehr angefochten werden

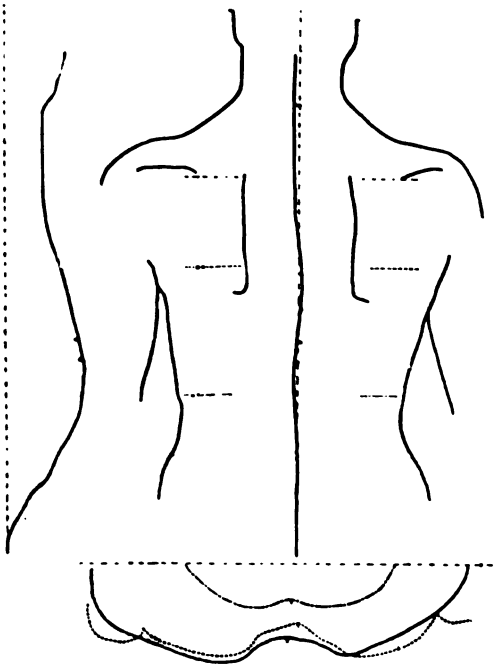

Fig. 180b. Messbild des Falles von Fig. 178 und 179. nach Behandlung.

kann trotz aller marktschreierischer Anpreisungen moderner Heilkünstler.

Aber mit derselben Sicherheit können wir auch konstatieren, dass es dank der verbesserten Technik in manchen weniger schweren Fällen gelingt, sehr bedeutende Besserungen zu erreichen, die man im

Digitized by Google

Vergleiche mit dem Durchschnittsmenschen wohl als Heilungen zu bezeichnen berechtigt wäre. Ferner, dass wir der Torsion nicht mehr so ohnmächtig gegenüber stehen wie noch vor 10 Jahren, und einsehen gelernt haben, dass eine energische Ausbildung der mechanischen Funktionen eines skoliotischen Thorax die Lebensbedingungen des Trägers wesentlich verbessert.

Alle diese Thatsachen weisen uns aber bei dem tiefen Einschneiden einer Skoliosenkur in das moderne Leben, bei der Stellung gegenüber der Schule mit zwingender Notwendigkeit auf den Gedanken hin, dass für skoliotische Kinder Anstalten, in denen sie Erziehung und Behandlung zugleich finden, gegründet werden sollten, dann wird man noch bessere Resultate erzielen können.

Deformitäten auf Grund destruktiver Prozesse der Wirbel.

Von den hier in Frage kommenden Erkrankungen, der Tuberkulose, Aktinomykose, Osteomyelitis und den Tumoren beschäftigt den Orthopäden eigentlich nur die erstgenannte. (Ueber die beiden andern s. im allgemeinen Teil.) Denn es ist fast ausschliesslich die tuberkulöse Erkrankung der W.. welche zu der bekannten Buckelbildung (Pott'scher Buckel) führt, die ja unter Umständen so ausserordentlich hohe Grade annehmen kann (Fig. 181).

Die Spondylitis chronica tuberculosa

tritt in 2 Formen an der W. S. auf als tuberkulöse Erkrankung der W.-Spongiosa und der Gelenke. Die erstere sehen wir meistens an der B.- und L. W. S., die letztere an der H. W. S. Ganz besonders sind die obersten Halswirbelgelenke häufig von der Erkrankung befallen. Selbstverständlich trägt die Spondylitis tuberculosa alle Charaktere einer anderweitigen tuberkulösen Knochenerkrankung an

Digitized by Google

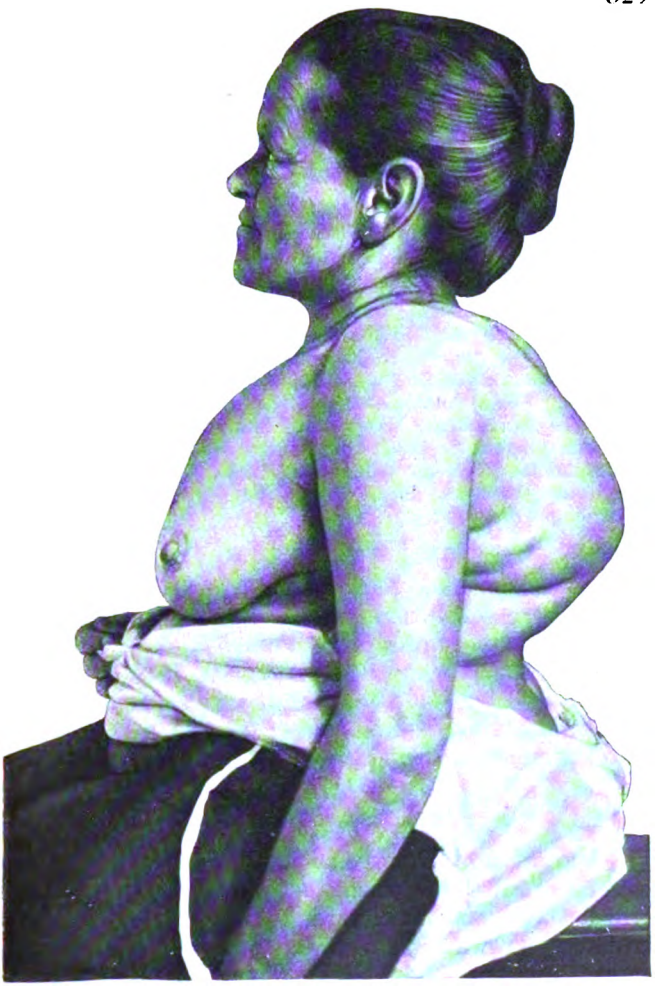

Fig. 181.

Hochgradiger Pott'scher Buckel, 53jährige Frau. Die Deformität der W. S. hat das Zusammensinken des ganzen Thorax und eine ganz aussergewöhnliche halbkugelige Wölbung des oberen Teils zur Folge gehabt, an welcher sich das Sternum ganz besonders beteiligt.

Digitized by Google

Tafel 7. Tuberkulose der Brustwirbelsäule.

Winklige Knickung nach mehrere Jahre lang bestandener Erkrankung, mit Kompressionsmyelitis kompliziert. An der Oberfläche hat sich subperiostal ein Abszess ausgebreitet, der nachträglich verkalkt ist.

Tafel 8. Dasselbe Präparat auf dem sagittalen Medianschnitt.

Die Spongiosa der W. K. und Intervertebralscheiben sind von käsigen, in Verkalkung begriffenen Herden durchsetzt. Der uberkulösen Zerstörung von zwei Wirbeln ist die Deformierung auf dem Fusse gefolgt und hat zu einer Prominenz der hintern Begrenzung in den W.-Kanal, bezw. Vorwölbung des tuberkulösen Tumors geführt, welche das Rückenmark direkt komprimierte. Feine Adhäsionen zwischen Pia und Dura deuten auf früher vorhandene Entzündung hin. Die in diesem Falle nach jahrelangem Bestande eingetretene Heilung der Lähmung ist jedenfalls durch die allmähliche Schrumpfung und Verkalkung des Abszesses, die sich auf Taf. 7 so deutlich zeigt, möglich geworden.

---

sich, ist in manchen Fällen der einzige nachweisbare (ob primäre?) tuberkulöse Herd, in vielen nur eine Teilerscheinung multipler Tuberkulose. Bei den Heilbestrebungen der jüngsten Zeit mag es nicht überflüssig erscheinen, darauf hinzuweisen, dass die Deformität alle Gefahren anderweitiger tuberkulöser Erkrankungen in sich birgt.

Frequenz und Aetiologie.

Unter den Deformitäten ist die Spondylitis ungefähr mit 10% vertreten. Sie ist wie andere ostische Prozesse eine verhältnismässig häufige Erkrankung (zirka 25% sämtlicher ostischer Prozesse), ganz besonders des Kindesalters. Beim Adolescenten wie beim Erwachsenen ist sie relativ seltener, fehlt aber keineswegs. Die meisten Erkrankungen fallen auf die fünf ersten Lebensjahre; dabei ist aber das 1. und 2. Jahr wiederum seltener befallen: mehr das 3. 4. und 5. In der Familie der Erkrankten lässt sich häufig Tuberkulose nachweisen.

Digitized by Google

Lith. Anst F. Reichhold. München

Digitized by Google

Digitized by Google

Tab. 8.

Lith. Anst. F. Reichhold München.

Digitized by Google

Digitized by Google

Lith. Anst. F. Reichhold. München.

Digitized by Google

Digitized by Google

Nach Dollinger ist das untere und mittlere Dritteil der W. S. am meisten befallen. Am häufigsten erkrankt zweifellos die untere Dorsalgegend. Die Ursache dieser Lokalisation ist noch nicht genügend klar gestellt. Ob die Möglichkeit häufiger mechanischer Läsionen, wie sie sich für die untere Dorsalgegend annehmen lässt, oder ob die Lage der Lymphbahnen oder Gefässe hier massgebend ist, muss noch dahin gestellt bleiben.

Die pathologische Anatomie.

Die Veränderungen, welche wir bei der Spondylitis an den betroffenen Knochen konstatieren, durchlaufen, wenn wir von den, an der Oberfläche sich abspielenden periostitischen Formen, die nicht zu Deformierung führen, absehen, wie jeder tuberkulöse, ostitische Prozess alle Formen der tuberkulösen Entzündung von der kaum dem Auge sich bemerkbar machenden entzündlichen Infiltration bis zum gänzlichen Zerfall des Gewebes.

Wir beobachten auch hier, soweit es sich um die Erkrankung der Spongiosa handelt, die beiden Formen der sogenannten Granulationstuberkulose mit allmählich fortschreitender Zerstörung der Spongiosa und der nekrotisierenden Entzündung mit Bildung eines zentralen Sequesters.

Weitaus am häufigsten etablieren sich nun diese tuberkulösen Herde in der Spongiosa der W. S., ergreifen aber auch die Bandscheiben. Sie führen zur Entstehung eines Defekts in der funktionsfähigen Knochenmasse und zum entsprechenden Zusammensinken der W. S. (Taf. 7 und 8).

Diese Einwirkung scheint in vielen Fällen nach einem zeitlich verhältnismässig ausgedehnten Vorstadium mit einer gewissen Raschheit sich einzustellen. Sie ist dem Grade nach eine durchaus verschiedene und geht bis zur ganz spitzwinkligen Abbiegung des überliegenden gegen den unterhalb liegenden

Digitized by Google

Tafel 9. Spondylitis des III. und IV. Lendenwirbels.

Die Körper derselben sind fast vollständig zerstört. Die W. S. hat an der erkrankten Stelle eine deutliche Knickung erfahren. Von der zerstörten W.-Spongiosa sind nur noch wenige Reste vorhanden. (Präparat des anatomischen Instituts.)

Teil. Je nach der Region äussert sie sich in verschiedener Weise.

In der B. W. S. kommt es am schnellsten zur eigentlichen Buckelbildung unter Vorspringen von einigen Dornfortsätzen über den normalen Verlauf der Dorsalkr. In der L. u. H. W. S. findet selbstverständlich zuerst eine Ausgleichung der vorhandenen Lordose statt, der unter Umständen die Prominenz auf dem Fusse nachfolgt. In der H. W. S. kommt es aber (wie wir später sehen werden) nur ausnahmsweise, wenn nicht die Herde in tiefer liegenden W.n etabliert sind, zur Ausbildung eines nach hinten prominierenden Buckels, während diese Erscheinung in der ebenfalls lordotischen L. W. S. häufig ist. Bilder wie in Fig. 182 und 183 sieht man selten, wie denn überhaupt die Erkrankung der H. W. S. eine etwas exceptionelle Stellung einnimmt. Weil es selten gelingt, anatomische Präparate in ganz natürlicher Form zu konservieren, so müssen wir hier zur Erklärung der schliesslichen Formen die klinische Beobachtung ergänzend zu Hülfe nehmen. Danach erfolgt das Einsinken und die Buckelbildung insofern in einer typischen Weise, als beide Abschnitte vom Knickungspunkte an nach dem obern und untern Ende hin eine Streckung erfahren. Die Brustkyphose gleicht sich also aus, die Lendenlordose ebenfalls. Man kann sich dieses Verhalten am besten dadurch vergegenwärtigen, dass man sich vorstellt, es werde von der Knickungsstelle aus an der vordern Peripherie in der Richtung nach unten und nach oben ein Zug ausgeübt.

Ein prinzipieller Unterschied im untern und obern Segment besteht aber insofern, als das untere

Digitized by Google

Tab. 9.

Digitized by Google

Digitized by Google

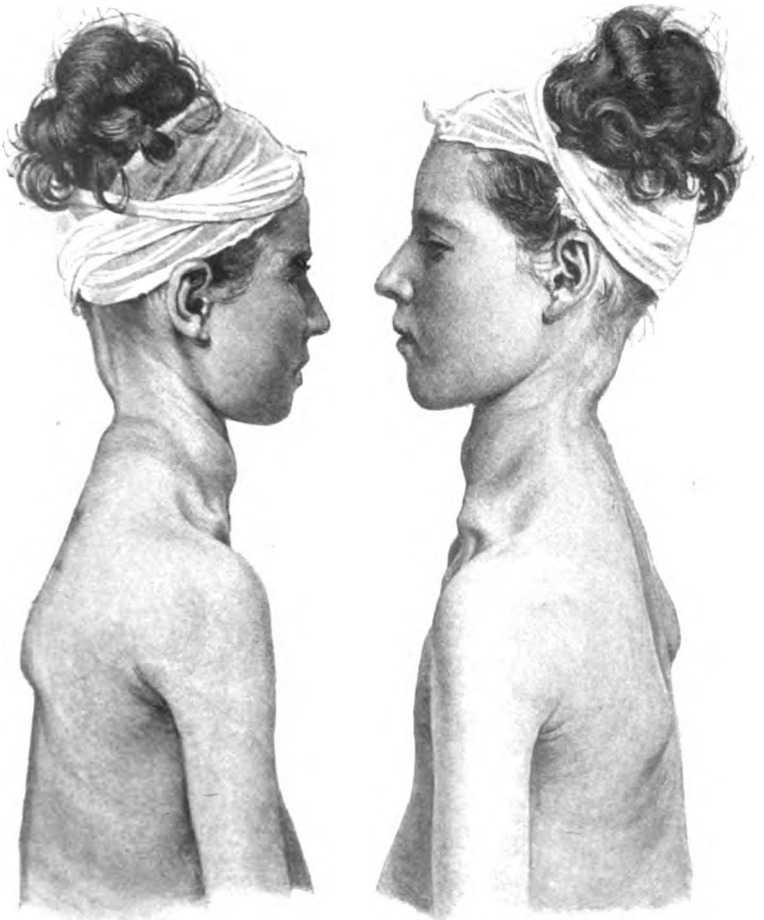

Fig. 182. Fig. 183.

Fig. 182. Abgelaufene Halswirbel-Spondylitis mit deutlicher Gibbusbildung. Die Erkrankung hatte die oberen Halswirbel betroffen, nicht aber das Atlanto-occipitalgelenk, denn die Beweglichkeit des Kopfes stellte sich sehr gut wieder her.

Fig. 183. Derselbe Fall von links gesehen.

Digitized by Google

Fig. 184.

Fig. 185.

Digitized by Google

Fig. 184. Abgelaufene Spondylitis der unteren Brustwirbel, 13jähriger Knabe. Starke Aufrichtung des Beckens, Ausgleichung der natürlichen Lendenlordose. Abknickung der oberen Lenden-W. S. nach hinten. Der untere Schenkel der Konturen des Gibbus nähert sich der horizontalen Richtung. Die untern Rippen haben sich horizontal gestellt, der Rippenbogen scheint vorgetrieben.

Fig. 185. Der Fall voriger Figur von hinten. Der ganze Rumpf zeigt eine Neigung nach links.

---

die Tendenz hat, sich in dem der Knickungsstelle zunächst gelegenen Teil je länger je mehr der horizontalen Richtung zu nähern. Selbstverständlich ist das nur der Ausdruck der auf das äusserste Ende des untern nach hinten vorgelagerten Segmentes wirkenden Körperschwere. Man findet deshalb auch diese Form typisch ausgesprochen in ältern Fällen (Fig. 184, 185 und 186).

Aber auch das obere Segment kann bei schweren und besonders bei lange bestehenden Fällen nach und nach sich der horizontalen Lage derart nähern, dass die überliegenden Teile der W. S. nur mit stark lordotischer Einknickung zu einer senkrechten Aufrichtung der H. W. S. gelangen können. Die geschilderten Verhältnisse sind am besten bei Erkrankung der untern Dorsal-W. zu sehen (Fig. 187). Je nach der Lage näher dem obern oder untern Ende werden sie mehr oder weniger modifiziert (Fig. 188). An die Streckung des untern Abschnittes schliesst sich unmittelbar auch die Verminderung der Beckenneigung und zwar nicht nur bei denjenigen Formen, welche in der L. W. S. lokalisiert sind, sondern auch in den höher oben gelegenen. Die Rippen nehmen je nach Lage des Gibbus ganz eigentümliche Stellungsveränderungen an. Bei den höher gelegenen Formen stellen sie sich mehr vertikal, bei den tiefer gelegenen mehr horizontal. Die untern Rippenpaare legen sich beim Fortschreiten der Deformität allmählich vollständig auf die Crista Ilei und in die Darmbeingrube hinein.

Digitized by Google

Tafel 10. Spondylitis des III. und IV. Lendenwirbels, Ansicht von vorne.

Man erkennt sehr deutlich den quer gestreiften, neugebildeten periostalen Knochen am vorderen Umfange neben den geringen Resten der stehengebliebenen Knochensubstanz. Alles mit dem oberen Wirbel eine feste Masse bildend. Die vorhandene Höhle war wahrscheinlich durch die Bandscheibe ausgefüllt.

Tafel 11. Dasselbe Präparat, Ansicht von hinten.

Die Gelenke zwischen III. und IV. L. W. vollständig ankylosiert. Damit sind die beiden Wirbel zu einer festen Masse verbunden.

Das Zusammensinken der W. ist sehr häufig von dem Auftreten osteophytenähnlicher Neubildungen in Form von den W.-Defekt mehr oder weniger überbrückenden Spangen begleitet. Diese sind alle periostalen Ursprungs, sie liegen an der Innenfläche des vordern Längsbandes. Ihre weitere Ausbildung kann zu knöcherner Ankylose der beiden durch den Zerstörungsherd in ihrer Verbindung gelockerten Segmente führen. Damit ist das Stadium der relativen Ausheilung des Prozesses gekennzeichnet (Taf. 9, 10 und 11). Die Ankylose ergreift schliesslich infolge Aufhebung der Funktion auch die W. B. Nur in seltenen Fällen bleibt der entzündliche Prozess auf der Oberfläche der W. und verbreitet sich längs des vordern Längsbandes. Noch seltener werden nur die W. B. allein befallen; auch gehören diese Fälle wegen der verhältnismässig geringen Entwicklung der nachfolgenden Deformitäten weniger in das Gebiet des Orthopäden.

Die Erkrankung der obern H. W. S. tritt uns meistens in der Form der tuberkulösen Gelenkserkrankung der

Spondylarthritis tuberculosa

entgegen. Sie ist nicht zu trennen von der Erkrankung des Atlanto-occipitalgelenks, auch als Malum Pottii suboccipitale bezeichnet, welche

Digitized by Google

Lith. Anst. F. Reichhold, München

Digitized by Google

Digitized by Google

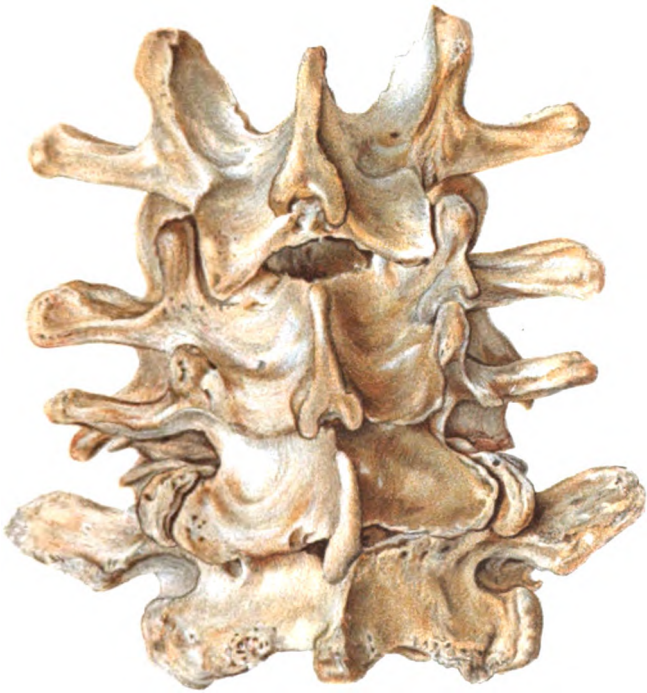

Lith. Anst. v. Brandstätter, München.

Digitized by Google

Digitized by Google

öfters zugleich mit derjenigen tiefer liegender Gelenke, vor allem auch der Verbindungen des Atlas mit dem Epistropheus eintritt.

Bei manchen dieser Erkrankungen ist die Schädelbasis am vordern Umfange des Hinterhauptloches mehr oder weniger zerstört. Vom Schädelraume aus fühlt man daselbst meistens eine breiige

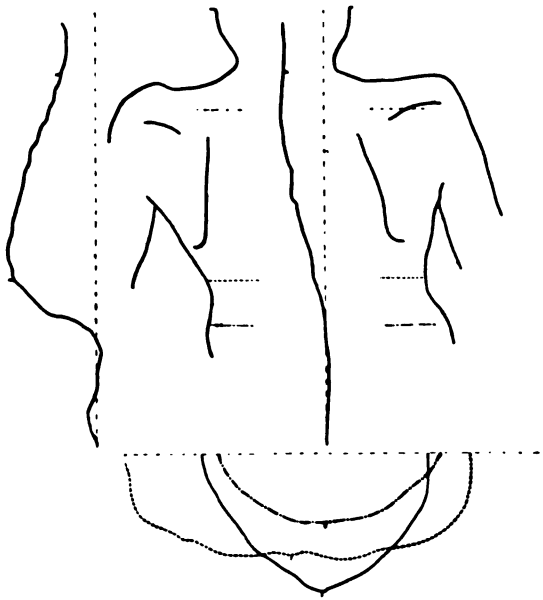

Fig. 186. Messbild des Falles von Fig. 184 und 185. Auf der Querkontur b ist die Vortreibung des Gibbus sehr deutlich zu sehen.

Masse unter der Dura, in welcher sich überdies mit mehr oder weniger Deutlichkeit der Deus des Epistropheus vorwölbt.

An dieser Stelle weisen auch öfters Auflagerungen und Adhäsionen der Dura mit der Pia der Medulla

Digitized by Google

auf das Uebergreifen der Entzündung in den Rückenmarkskanal, bezw. das Rückenmark hin. In einer Anzahl von Präparaten hat man ferner die Perforation des Zahnfortsatzes durch die Dura konstatieren können. Diese muss aber nicht unmittelbar den Tod herbeiführen, kann offenbar eine kürzere Zeit

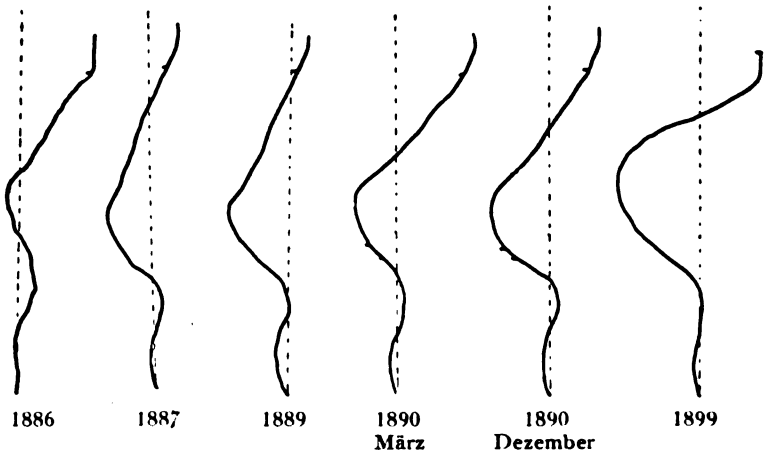

Fig. 187. Konturen des Buckels einer Spondylitis dorsalis, aus verschiedenen Stadien, Beobachtung während 13 Jahren.

1. Kurve: Aufrichtung des Beckens, Ausgleichung der Lendenlordose und der Dorsalkyphose. 2. und 3. Kurve: Die Spitze des Gibbus nach hinten disloziert, vermehrte Abknickung in der W. S. 4. und 5. Kurve: W. S. im ganzen mehr zusammengesunken, Biegung zeigt vermehrte Knickung. Verminderte Beckenneigung besteht fort. 6. Kurve: In den letzten 9 Jahren hat der Buckel an Rundung zugenommen (Respirationsarbeit). Becken sehr stark aufgestellt, kompensierende Dorsal-Lordose reduziert.

bestehen, bis eine brüske Bewegung die schwere direkte Läsion des Rückenmarks veranlasst. Je nach Ergriffensein der einen oder andern Seite oder beider Seiten äussert sich die Dislokation des Kopfes in einem symmetrischen Nachvornsinken desselben, einer Verschiebung des Hinterhauptes auf dem Atlas

Digitized by Google

oder häufiger des Atlas auf dem Epistropheus, oder aber auf einer Drehung des Atlas um das eine, weniger zerstörte Seitengelenk zwischen ihm und dem Epistropheus. Unsere Tafel 12a u. b stellt die beiden Typen der symmetrischen und asymmetrischen

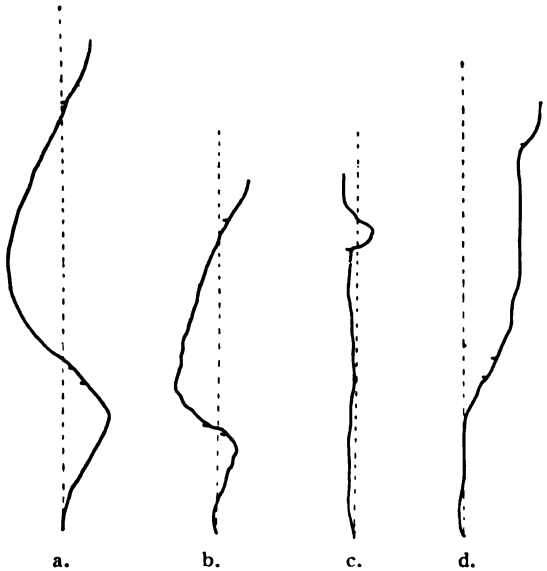

Fig. 188. Konturen des Buckels aus verschiedenen Regionen.

a und b Dorsalspondylitis. c Dorsocervikale. d Lumbosakrale Erkrankung. Bei c Aufhebung sämtlicher physiologischer Krümmungen, beginnende lordotische Krümmung in der Dorsalregion. d Bedeutende Verminderung der Beckenneigung. Auftreten einer Totallordose und damit Formierung eines Buckels an der Grenze der L. W. S. und des Kreuzbeins.

Lockerung der obern Halswirbelgelenke, die Perforation des Deus epistrophei und ihre Folgen für die Stellung der genannten Gelenke dar.

Einer besondern Erwähnung bedürfen die der Knochenerkrankung so häufig folgenden — ana-

Digitized by Google

Tafel 12a. Spondylitis cervicalis, Ansicht vom Schädelraume aus.

Die Dura, in welcher einzelne Durchtrittsstellen der Nerven sichtbar sind, ist von dem Zahnfortsatz (gelblich gehalten!) des II. H. W. durchbrochen. Der Kopf war nach vorn gesunken, sodass das Rückenmark direkt von demselben zerquetscht wurde. Das Präparat stammt von einem an Tuberkulose der Lunge und verschiedener Knochen erkrankten 12jährigen Mädchen. Lähmungserscheinungen einige Stunden vor dem Tode aufgetreten.

Tafel 12b. Spondylitis cervicalis bei einem 40jährigen Manne.

Die beiden Atlanto-occipitalgelenke teilweise zerstört. Die Gelenkverbindungen mit dem II. H. W. mit Ausnahme des rechtsseitigen Gelenks in erheblichem Masse gelockert. Der Zahnfortsatz hat ebenfalls die Dura durchbrochen. Der Atlas auf dem II. H. W. um das rechtsseitige Gelenk gedreht (die hintere Mitte desselben steht neben dem proc. spinos. des Epistropheus), sodass der Bogen des Atlas das Rückenmark auf den Zahnfortsatz des Epistropheus drängt. Der Tod war, nachdem leichtere Lähmung der Arme kürzere Zeit bestanden hatte, unter rascher Zunahme der Lähmung eingetreten.

Patient hatte Jahre lang an der Krankheit gelitten und kam mit vollständig auf der Clavicula liegendem Unterkiefer in ganz verwahrlostem Zustande moribund im Krankenhause an.

---

tomisch fast immer, klinisch in $^1/_3$ bis $^1/_2$ der Fälle nachweisbaren Abszesse, die sogen. Kongestions- oder Senkungsabszesse. Sie enthalten einen meistens weisslichen, oft von Krümeln durchsetzten, oft auch bräunlichen, seltener rein eitrig aussehenden Inhalt. Schleimige Konsistenz deutet auf beginnende Ausheilung des Prozesses. Sie folgen bis zu einem gewissen Grade für jede Region typischen Bahnen, indem sie sich unter dem Periost oder nach Durchbrechung desselben zwischen den Muskeln einen Weg zur Körperoberfläche suchen. Häufiger liegen sie, der Natur der Erkrankung nach, an der vordern als an der hintern Seite. In der obern Halsregion erscheint der Abszess entweder als sogen. retropharyngealer in Form einer flachen Vorwölbung der hintern Pharynxwand, woselbst er

Digitized by Google

a

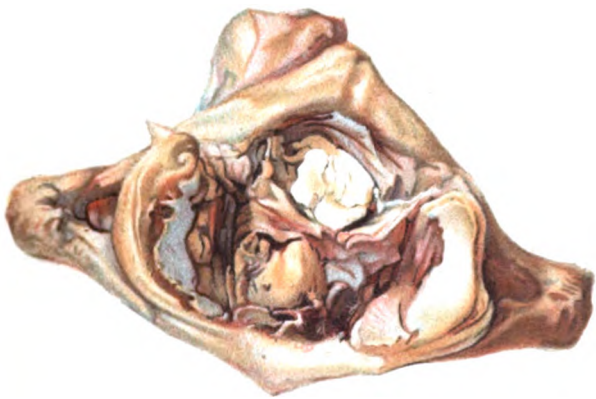

b

Digitized by Google

Digitized by Google

nur von der Schleimhaut bedeckt ist. Oder er bahnt sich zwischen den Muskeln seitwärts einen Weg und erscheint an der Seite des Halses ausserhalb. Ganz besonders ist bei Erkrankung des Atlanto-occipitalgelenks diese Lage häufig. Bei etwas tiefer liegenden Erkrankungen der H. W. erscheint der Eiter hie und da auch im Jugulum neben dem Ansatz des Sternocleido-mastoideus.

Von den untersten H. W.n gelangt der Eiter in das Mediastinum posticum, ja es ist sogar ein Wandern desselben längs der Aorta und der Gefässe bis an den Oberschenkel beobachtet.

Die Abszesse der Dorsalregion liegen zunächst im Mediastinum posticum, sie veranlassen öfters Pleuritiden, können unter Umständen in die Lunge perforieren. Dabei ist das Aushusten von kleinen Sequestern schon beobachtet worden.

Ferner begiebt sich der Eiter durch den Aortenschlitz nach unten und steigt längs der Gefässe in die fossa iliaca, von dort kann derselbe weiter bis an den Oberschenkel gelangen. Seltener senkt er sich in das kleine Becken, um in den Darm oder die Blase zu perforieren, oder um längs des nervus ischiadicus in die Glutaealgegend zu gelangen.

Für die Tuberkulose der L.W. ist die Senkung des Eiters in der Scheide des musculus psoas charakteristisch. Im weitern Verlauf sehen wir ihn dann unter dem Lig. poupartii nach unten an die Innenseite des Oberschenkels wandern (s. Fig. 189 und 190). Durchbruch in den Darm ist bei diesen Abszessen äusserst selten. Dagegen ist ein nicht seltenes Vorkommen das Auftreten eines Abszesses in der hintern Lumbalgegend.

Bei Erkrankungen der Bogenteile finden wir auch Abszessbildungen an der Rückenfläche, jedoch ist diese Lokalisation für die Tuberkulose der W.-Bogen nicht unbedingt charakteristisch.

Digitized by Google

Wenn die Abszesse in den Rückenmarkskanal durchbrechen, dann kommt es zu den Erscheinungen der

Fig. 189.

Fig. 190.

Fig. 189. Spondylitis lumbalis mit ausgedehntem Abszess am l. Oberschenkel. Die Vorwölbung betrifft stark das obere Dritteil des Oberschenkels.

Fig. 190. Derselbe Fall. Die Vorwölbung ist auch an der Innenseite des Oberschenkels sehr deutlich.

Kompressionsmyelitis,

welche aber auch noch aus andern Ursachen entstehen kann. Wenn der tuberkulöse Prozess das Zusammensinken der W. S. und dadurch eine Abknickung des Kanals herbeigeführt hat (der über-

Digitized by Google

diess infolge der Auftreibung des Periosts durch die Entzündungsprodukte verengert sein kann, wie aus Tafel 8 ersichtlich), so können Stauungserscheinungen im Rückenmark auftreten, welche zu vorübergehenden oder auch stationären Reiz- oder Lähmungserscheinungen führen. Noch häufiger aber ist die Kompressionsmyelitis ein Folgezustand von Entzündungen, die durch das Periost der erkrankten W. — sei dasselbe perforiert oder nicht perforiert — auf die Rückenmarkshäute überspringen. Auch die Substanz des Rückenmarks kann schliesslich vom tuberkulösen Prozess befallen werden. Der Name Kompressionsmyelitis kann deshalb nur für einen ganz kleinen Teil der Fälle volle Gültigkeit beanspruchen.

Die übrigen

Komplikationen der Spondylitis

bestehen entweder im Uebergreifen des tuberkulösen Prozesses auf Nachbarorgane oder in weiterer Verbreitung desselben in andern Organen in Form von herdweiser oder miliarer Erkrankung. Eine weitere Gruppe von Veränderungen sind rein mechanischer Natur und bestehen darin, dass die Formveränderungen des Thorax die innern Organe in ihrer Funktion stören oder dass die oben erwähnten Abszesse Zirkulation oder Atmung beeinträchtigen. Die Ausbreitung des tuberkulösen Prozesses hat für die Spondylitis nichts Charakteristisches. Die Funktionsstörung der innern Organe entsteht hauptsächlich bei den starken Buckelbildungen in der Brust- und L. W. S. Aus den Untersuchungen geht hervor, dass die mit der Buckelbildung im Zusammenhang stehende Respirationserschwerung stark auf das Herz zurückwirkt. Dilatation und Hypertrophie sind gewöhnlich bei hochgradigen Kyphosen beobachtet. Auch kommt es vor, dass die Aorta abgeknickt, mit der kyphotischen Stelle verlötet ist, sodass sich oberhalb der Knickungsstelle aneurysmatische Er-

Digitized by Google

weiterungen etablieren. Alle diese Erscheinungen haben mit den bei schweren Kyphoskoliosen beobachteten viel Aehnlichkeit.

Die Symptome und der Verlauf der Spondylitis.

Dem Auftreten von Lokalerscheinungen geht häufig ein Stadium allgemeinen Unwohlseins, Schwäche und Krankheitsgefühl voraus, bei Erwachsenen deutlicher nachweisbar als bei Kindern; es treten ausstrahlende Schmerzen und Bewegungsstörungen auf, welche sich durch Steifstellung des erkrankten Abschnittes zeigen. Bei Kindern ist auch nächtliches Aufschreien nicht selten. Die Cervikalspondylitis zeigt von allen Formen am deutlichsten die beiden letzt genannten Symptome.

Lange Zeit gehen hier der Erkrankung Neuralgien, am häufigsten im Gebiete des Occipitalis und Reizzustände auch anderer Hirnnerven voraus. Es folgt die Steifhaltung des Kopfes und die Infiltration der Nackenmuskulatur. Kinder unterstützen das Kinn meist mit beiden Händen und hüten sich ängstlich vor jeder Bewegung in der H. W. S. (Fig. 191). Die Steifhaltung ist je nach dem befallenen Gelenk eine verschiedene, sodass der Kopf entweder symmetrisch nach vorn gesenkt (er versinkt gewissermassen zwischen den Schultern unter Beibehaltung seiner Stellung) oder zugleich nach einer Seite gedreht wird, entsprechend der Entspannungsstellung des am meisten befallenen Gelenks. In spätern Stadien, in denen es zu einer förmlichen Luxation des einen Gelenks, zu einem Abrutschen des Hinterhauptes auf dem Atlas, oder noch eher des Atlas auf dem Epistropheus kommen kann, dreht sich der Kopf nach der nicht luxierten Seite. Die Infiltration kann schliesslich dazu beitragen, den Kopf als tragende Masse ebenfalls zu unterstützen. Die Schmerzhaftigkeit auf mech. Eingriffe geringster Art ist in diesen Fällen eine ganz ausserordentliche. Druck auf den Kopf oder die leichteste Stellungs-

Digitized by Google

veränderung verursachen die unerträglichsten Schmerzen. Auch in der Gegend der erkrankten W. ist die Schmerzhaftigkeit bei direkter Berührung eine ausserordentliche.

In einem fernern Stadium zeigen sich dann Abszesse entweder im retropharyngealen Raum, in der Form einer flachen, mehr oder weniger deutlich fluktuierenden Vorwölbung auf der hintern Rachenwand, oder an der Aussenseite des Halses in der Umgebung des Sternocleidomastoideus. Der

Fig. 191. Spondylitis cervicalis im Anfangsstadium. (Beobachtung aus dem Kinderspital Zürich. Photographie durch Herrn Dr. Hans Osk. Wyss.)

retropharyngeale Abszess äussert sich vor allem in einer Sprachstörung. Die Sprache nimmt einen ähnlichen Charakter an wie bei Mandelhypertrophie; es kann im weitern Verlaufe auch zu schweren Schling- und sogar Atmungsbeschwerden kommen. In einem Falle beobachteten wir auch das seltene Symptom halbseitiger Zungenatrophie. Wie die Autopsie erwies, war dieselbe nicht einer intrakraniellen, bezw. intramedullären Ursache zuzu-

Digitized by Google

schreiben, sondern konnte nur auf Erkrankung des mitten durch die an der Schädelbasis gelegene Infiltrationszone laufenden Nerven erklärt werden.

Eine Buckelbildung erfolgt bei Erkrankung der obern W. im allgemeinen nicht, wohl aber die Ausgleichung der Halslordose, immerhin kommen Buckelbildungen vor (s. b. pathol. Anatomie, Fig. 182 und 183). Leider erfolgt in vielen Fällen die Ausheilung nicht, sondern der Prozess führt entweder durch Perforation der Dura durch den Deus epistrophei oder infolge von Ausbreitung des tuberkulösen Prozesses am häufigsten auf die Meningen zum Tode.

Die Erkrankung des Dorsalsegmentes ist in ihren Anfängen schwer zu erkennen; sie äussert sich zwar meistens durch das frühzeitige Auftreten von Interkostalneuralgien, die als Druck auf der Brust, Magenschmerzen, Bauchschmerzen bezeichnet werden. Aber die Bewegungsstörungen und die Steifstellung lassen sich hier weniger leicht erkennen als an den andern Abschnitten.

Auch der Druckschmerz auf die processus spinosi, dieses für alle Spondylitiden mehr oder weniger charakteristische Symptom fehlt hier öfters und ist auch insofern nicht ganz zuverlässig, als es sich unter Umständen bei nervösen Personen, die nicht an Spondylitis leiden, ebenfalls konstatieren lässt (Neurasthenia spinalis), besonders in der Gegend des VI. B. W.

Dass der Druckschmerz häufig erst bei Druck mit der flachen Hand auf das erkrankte Segment oder auch erst in Bauchlage konstatiert werden kann, deutet darauf hin, dass er in manchen Fällen erst einer Bewegung zwischen den erkrankten W.n seine Entstehung verdankt. Die Untersuchung in Bauchlage darf deshalb in zweifelhaften Fällen nicht versäumt werden. Bei schweren Fällen allerdings genügt ein ganz leichter Druck mit der Fingerspitze auf einen processus spinosus, um den

Digitized by Google

Schmerz auszulösen. Er hat meistens den Charakter eines tiefgehenden, intensiven Schmerzes, dem der Kranke mit einem Seufzer ausweicht. Zuweilen verursacht das Bestreichen mit der Elektrode eines konstanten Stroms schon in frühen Stadien, wenn der Druckschmerz noch fehlt, eine Schmerzempfindung.

Mit dem Schmerz bei Druck auf die W. S. in vertikaler Richtung verhält es sich bei den Dorsalspondylitiden ähnlich wie mit dem direkten Druckschmerz, er kommt verhältnismässig spät zur Beobachtung, kann in den Anfangsstadien fehlen. Zur Prüfung der Empfindlichkeit kann endlich auch noch die Vertikalextension in der Glisson'schen Schwebe beigezogen werden. Hiebei ist es aber ganz auffällig, dass eine sorgfältige Suspension, bezw. Distraktion der W. S. selten Schmerzen erzeugt, wenn sie ohne Abwehrbewegung durchgeführt werden kann, dass dagegen heftiger Schmerz eintritt, wenn die Distraktion rasch unterbrochen, der Patient wieder herunter gelassen wird.

Die sichersten Anhaltspunkte gewährt in zweifelhaften Fällen immer noch die Prüfung der Bewegung. Besonders die Dornfortsatzlinie der kindlichen W.S. zeigt bei der Seitenbiegung immer eine flache Abbiegungskurve. Bei Spondylitis fällt die aktive und passive Bewegung an der erkrankten Stelle und zwar nach beiden Seiten aus, wenn auch sonst noch keine Formveränderung zu entdecken ist. Aehnliches konstatiert man bei der Vorwärts- und Rückwärtsbeugung. In andern aktiven Bewegungen und im Tragen des Rumpfes äussert sich die Erkrankung besonders der mittleren Dorsalwirbel ebenfalls nicht so deutlich wie diejenige anderer Regionen, weil das mittlere Dorsalsegment von Natur aus eine verhältnismässig beschränkte Beweglichkeit hat. Es kommt deshalb nicht allzu selten vor, dass Erkrankungen besonders dieser Gegend bis zur Entstehung eines Buckels unerkannt bleiben.

Digitized by Google

Charakteristisch für die Entzündung namentlich der untern Dorsalwirbel ist endlich die eigentümliche Haltung der W. S. Sie wird steif getragen, auffallend senkrecht, eher etwas hintenüber geworfen. Die Beckenneigung ist dabei aber keineswegs vermehrt, sondern vermindert. Das Bücken geschieht äusserst vorsichtig. Besonders Kinder beugen sich, wenn sie einen Gegenstand vom Boden aufheben wollen, nicht einfach vornüber, sondern sie lassen sich unter Aufrechthaltung der W. S. auf ein Knie nieder und stehen wieder unter Steifhaltung der W. S. auf.

Auch im Gange äussert sich das Leiden insofern, als die Patienten energisches Springen und starkes Auftreten unter energischer Streckung des Kniegelenks vermeiden und damit den schmerzhaften Stössen auf die W. S. auszuweichen versuchen.

Diese Erscheinungen können Wochen, ja Monate lang bestehen, ohne dass an Ort und Stelle der Erkrankung etwas anderes als vielleicht eine geringe Aufquellung der Weichteile, ein leichtes lokales Oedem konstatiert werden kann. Erst nach dieser Zeit kommt es zur Buckelbildung, die dann in manchen Fällen verhältnismässig rasch auftritt.

Damit tritt die Krankheit in ein Stadium, welches für den Kranken vielfach einen neuen Lebensabschnitt bedeutet. Er wird zum Krüppel, denn der durch die Spondylitis erworbene Buckel geht nie mehr zurück. Im günstigsten Falle entsteht nur eine leichte Prominenz an einer zirkumskripten Stelle der Dornfortsatzlinie und diese wird, wenn die Zerstörung keine sehr ausgedehnte war, durch das weitere Wachstum der intakten Teile mehr oder weniger maskiert. Im weitern Verlaufe entwickelt sich der Buckel in der Art, wie wir bei der pathologischen Anatomie geschildert haben (Fig. 184, 185, 186, 192 und 193). Die Lage des Krankheitsherdes in der Mitte der ganzen Längenausdehnung der W. S. bringt es mit sich, dass die Dorsalspondy-

Digitized by Google

Fig. 192.
Spondylitis an der Grenze der Brust- und H.-W.S., mit deutlichem, scharf abgeknicktem Gibbus.

Digitized by Google

litis zu den höchstgradigen Deformierungen führt, die wir kennen (Fig. 181 und 184). Dazu trägt auch die Mitbeteiligung des Sternums an der Deformität, welches durch die Rippen nach vorne geschoben wird, wesentlich bei. Selbstverständlich schädigt auch die Dorsalspondylitis weitaus am meisten die Funktion innerer Organe, vor allem des Herzens, wie

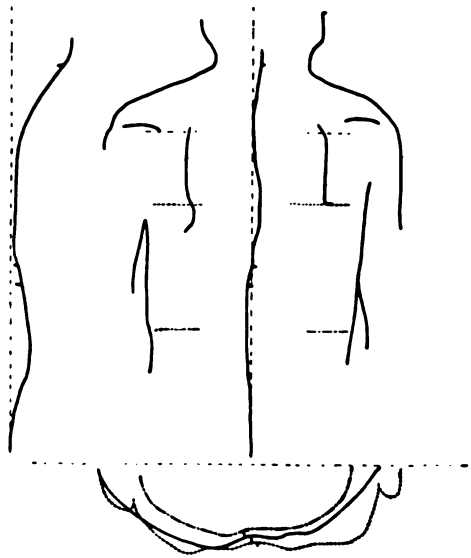

Fig. 193. Messbild einer Spondylitis dorsalis X. B. W. mit gering entwickeltem Gibbus. Die Dornfortsatzlinie zeigt eine deutliche skoliotische Abknickung nach rechts.

früher bei der Kyphoskoliose erwähnt wurde. Tod an Hydrops infolge von hochgradiger Dilatation des r. Herzens ist in solchen Fällen nicht selten.

Die Abszesse kommen bei der Erkrankung des Dorsalabschnittes weniger häufig zur klinischen Beobachtung als diejenigen des Lumbalsegmentes, dagegen führen sie durch Ueberleitung der Ent-

Digitized by Google

zündung auf die Pleura und die Lungen nicht selten zu den entsprechenden Komplikationen.

Die Erkrankung des Lumbalsegmentes manifestiert sich entsprechend derjenigen der übrigen Abschnitte zuerst durch die im Bereiche des plexus lumbalis auftretenden Neuralgien, Schmerzen im Bauch, in den Beinen und in der Glutaealgegend. Es gilt auch hier von den fernern Symptomen das über die Dorsalspondylitis Gesagte mit gewissen Unterschieden.

Der direkte Druckschmerz wird im allgemeinen hier etwas weniger heftig empfunden, dagegen der Schmerz bei Stoss in der Vertikalrichtung eher deutlicher. Die Bewegungsstörungen zeigen sich frühzeitiger als im Dorsalsegment, besonders beim Vornüberbeugen. Hier geht das sonst so biegsame Lendensegment steif mit, sodass die Vorwärtsbeugung gewissermassen mit durchgedrücktem Kreuz stattfindet. Auch ist die Vorwärtsbeugung meistens nur in sehr geringem Grade möglich und wird geradezu geflissentlich vermieden. Noch auffälliger als bei andern Formen ist deshalb hier das steife Tragen der W. S., die frühzeitige Verminderung der Beckenneigung und die Ausgleichung der Lordose. Ebenso ist noch charakteristischer als bei der Dorsalspondylitis der Mechanismus der Bewegung, wenn ein solcher Patient, besonders ein Kind, veranlasst wird, einen Gegenstand vom Boden aufzuheben.

Gewöhnlich wird der Rumpf durch Aufstemmen der Arme auf die Oberschenkel unterstützt und beim Erheben des Rumpfes beobachtet man ein förmliches Emporklettern mit den Händen längs der Oberschenkel zum selben Zwecke.

Auch hier kann sich ein Gibbus nach einem verhältnismässig langen Vorstadium ziemlich rasch entwickeln, nachdem vorher kaum eine andere Formveränderung als eine Ausgleichung der Lordose zu beobachten war (Fig. 194). Die Buckel der Lendenspondylitiden sind im allgemeinen spitzer und weniger

Digitized by Google

hoch als die dorsalen, schon deshalb, weil das unterhalb liegende Stück so kurz und in der Tiefen- und Breitendimension so massig ist, dass es nicht leicht eine grössere Exkursion machen kann (Fig. 195).

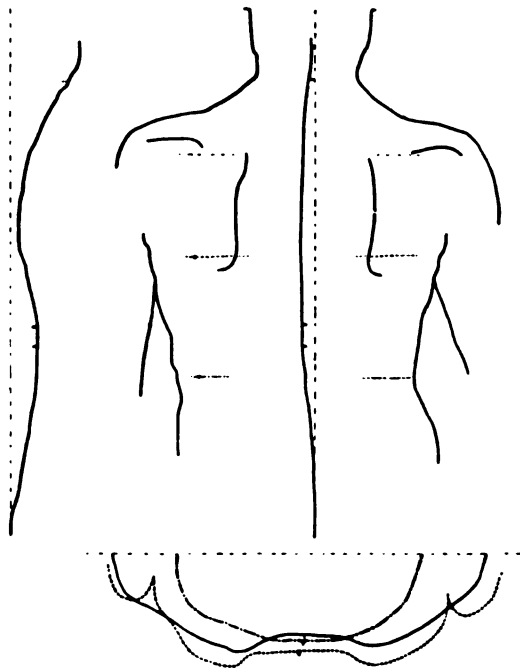

Fig. 194. Spondylitis lumbalis. Messbild. 14jähriger Knabe. Litt schon 1½ Jahre lang an Rückenschmerzen, von Gibbusbildung keine Spur. Dagegen vollständige Steifigkeit der L. W. S. Ausgleichung der normalen Lordose und Seitwärtsneigung der W. S. Abszess in der linken Fossa iliaca.

Das Charakteristische an der nun folgenden Formveränderung während der Ausheilung des tuberkulösen Prozesses ist für die tiefgelegenen Spondylitiden die ausserordentlich starke Aufrichtung des Beckens. Die Verminderung seiner Neigung,

Digitized by Google

die eben auch wieder nach dem oben angegebenen Gesetz (s. pathologische Anatomie), Verkürzung des vordern Längskonturs, stattfindet. Wenn die natürliche Bewegung nicht mehr ausreicht, so dreht sich das Kreuzbein zwischen den ossa Ilei in seinen Gelenken um eine quergelegte Achse derart, dass es mit seinem obern Teil förmlich zwischen den Darmbeinen nach hinten heraustritt unter wesentlicher Veränderung seiner normalen Stellung. Demgemäss tritt die Symphyse stark vor, die spinae anteriores Ilei stehen ganz abnorm hoch, die Beine nehmen beim Stehen eine Neigung nach vorne an. Am deutlichsten sind diese Veränderungen bei recht tiefem Sitz der Erkrankung, vor allem zwischen V. Lenden-W. und Kreuzbein (Fig. 196 und 188d).

Der Entstehung der Deformität folgt nun nach Wochen, oft erst nach Monaten das Auftreten von Abszessen. Seltener wird ein Abszess vor dem Auftreten des Gibbus beobachtet (Fig. 194). Meistens entdeckt man denselben zuerst in der fossa iliaca, woselbst er sich als eine flache, teigige oder fluktuierende, der Darmbeinschaufel fest aufliegende Vorwölbung anfühlt. Im weitern Verlaufe finden sich dann die Abszesse an den oben geschilderten Stellen. Die Funktion der innern Organe wird durch die Erkrankung des Lendensegmentes verhältnismässig wenig beeinträchtigt, wenn wenigstens nicht eine grössere Anzahl von Wirbeln zerstört ist. Die Bauchorgane können sich im allgemeinen den veränderten Formverhältnissen des Abdominalraumes besser anpassen als der Inhalt des Thorax.

Der weitere Verlauf der Lumbalspondylitis ist selbstverständlich derselbe wie derjenige bei den andern Abschnitten. Wenn nicht eine Komplikation, Ausbreitung der Tuberkulose, Kompressionsmyelitis den Tod herbeiführt, so verkäsen und verkalken die Erkrankungsherde; durch periostale Knochenneubildungen, durch Synostose der inaktiven Gelenke wird die Tragfähigkeit der W. S. wieder-

Digitized by Google

Fig. 195.

hergestellt (Taf. 9, 10 und 11).

Die klinischen Symptome der Komplikationen der Spondylitis unterscheiden sich selbstverständlich, soweit eine Ausbreitung der Tuberkulose in miliarer oder anderer Form in Frage kommt, nicht von denjenigen, welche nach andern tuberkulösen Erkrankungen auftreten. Besonders häufig beobachtet man die tuberkulöse Meningitis und Lungenerkrankungen, letztere in Form von adhäsiver Pleuritis in der Umgebung der Senkungsabszesse und Uebergreifen des tuberkulösen Prozesses auf die Lunge. Den destruktiven Prozessen gehen hier oft lange Zeit Atelektasen voraus, welche Infiltrationssymptome vortäuschen können, wie uns ein gelegentlicher Befund gelehrt hat.

Die Erscheinungen der wichtigsten Komplikation der Spondylitis, der Kompres-

Digitized by Google

Fig. 195. Spondylitis lumbalis, 28jährige Frau.
Der verhältnismässig spitze Buckel hatte sich nach Angabe der Patientin vor zirka 6 Wochen entwickelt, nachdem schon ein Jahr lang Neuralgien, Rückenschmerzen und allgemeines Krankheitsgefühl bestanden hatte.

sionsmyelitis bestehen in Reizerscheinungen, erhöhten Reflexen, motorischen und sensiblen Paresen

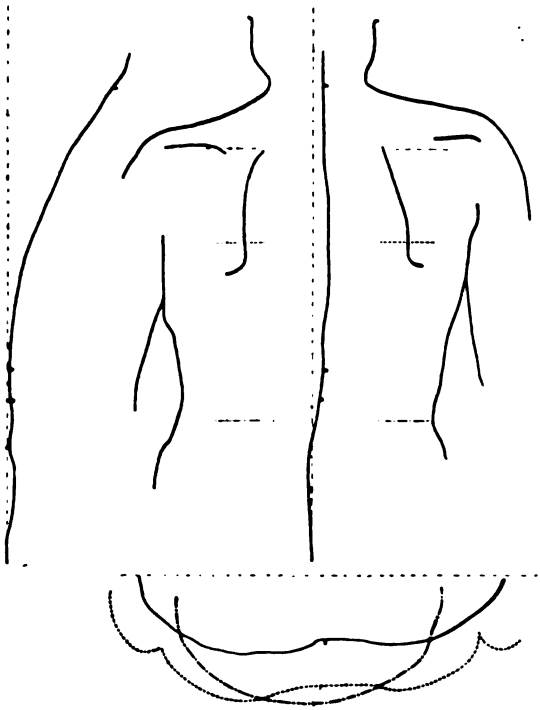

Fig. 196. Messbild. Spondylitis lumbosacralis. Kleiner Gibbus in der unteren L. W. S. Aufhebung der Lordose.
Vorwärtsneigung der gesamten W. S. vom Gibbus an, und Seitwärtsverschiebung des Rumpfes auf dem Becken. Starke Aufstellung des Kreuzbeins.

Digitized by Google

und vollständigen Paralysen. Das häufigste Vorkommnis sind die totalen Paraplegien beider Beine mit mehr oder weniger vollständigem Sensibilitätsverlust (s. pathologische Anatomie). In schweren Fällen gehen sie mit Blasen- und Rektumlähmung einher und führen unter Auftreten von gangränösem Dekubitus zum Tode.

Natürlich wechseln je nach der Lage des Herdes die Erscheinungen.

Während nun die Form der Rückenmarksläsion bei den tieferliegenden Formen im allgemeinen auf Oedem des Rückenmarks beruht (s. bei pathol. Anatomie), begegnen wir bei der Erkrankung der obersten W.-Gelenke der direkten mechanischen Läsion desselben durch Kompression. (2 Mechanismen!)

Hier haben wir also plötzliche Todesfälle zu gewärtigen. Die Kranken klagen gewöhnlich vorher nur über vermehrte Schmerzen in den Armen und im Kopf, Occipital-Temporalneuralgien, eventuell stellt sich eine rasche Zunahme der Paresen an den Armen ein. Der Tod erfolgt durch Herzlähmung.

Nach den klinischen Beobachtungen darf man annehmen, dass die Spondylitis in allen Stadien ihres Verlaufs stillstehen und ausheilen könne. Meistens allerdings kommt es bis zur Abszessbildung. Der tuberkulöse Eiter kann sich alsdann eindicken, verkäsen, verkalken. Ebenso verkalken nach und nach die erkrankten Stellen in den Knochen. Aber es braucht hierzu Jahre und Jahre, und man wird kaum fehl gehen, wenn man die Heilungsdauer einer leichten Spondylitis auf $2^1/_2$ Jahre Minimum ansetzt. Freilich werden aber genug Fälle beobachtet, welche sich über 5, 7 und 10 Jahre ausdehnten, schliesslich aber doch noch ausheilten.

Die Behandlung der Spondylitis.

In die Behandlung der tuberkulösen Spondylitis sollen so viel wie möglich diejenigen Heilfaktoren

Digitized by Google

aufgenommen werden, welche gegen die Tuberkulose im allgemeinen mit einem gewissen Erfolge zur Anwendung kommen. Leider verfügen wir immer noch nicht über eine wirksame spezifische Behandlung. Von der Spondylitis ist uns aus der Tuberkulinzeit nur bekannt, dass die Kranken, welche der Injektion unterzogen wurden, oft von schweren Komplikationen, vor allem Kompressionsmyelitis befallen wurden. Auch mit dem neuesten Tuberkulin wurden unseres Wissens keine wesentlichen Erfolge erzielt. Selbstverständlich sind für den Kranken alle Anordnungen zu treffen, welche die hygienischen Verhältnisse seiner Umgebung verbessern. Er ist möglichst viel in freier Luft zu halten, auf das Land, eventuell ins Gebirgsklima zu versetzen. In manchen Fällen leistet Aufenthalt am Meere noch mehr.

Auf die Ausheilung wirken ferner günstig Sol-, Salz- oder Meerbäder, jedoch stehen der Anwendung derselben in manchen Stadien der Krankheit insofern technische Schwierigkeiten entgegen, als das hierfür notwendige Hin- und Hertransportieren des Kranken nicht riskiert werden darf. Sehr nützlich erweist sich hiebei die Anwendung des Katzensteinschen Baderahmens, der ein schonendes Transportieren eventuell unter Anwendung gleichzeitiger Extension gestattet. Wir können ferner die Spondylitis mechanisch-orthopädisch oder chirurgisch behandeln. Eine chirurgische Behandlung des Krankheitsherdes ist bis jetzt nur in der Form von Injektionen von Jodoformemulsion in die Nähe desselben gelungen. Direkte chirurgische Eingriffe, wie das Ausräumen des Herdes, haben bis jetzt zu keinem nennenswerten Resultat geführt. Ueberdies begegnen sie ganz ausserordentlichen, technischen Schwierigkeiten. Bei gleichzeitig vorhandener Kompressionsmyelitis hat man auch schon die W. B. reseziert, den W.-Kanal eröffnet und dem die Stauung verursachenden Abszess Abfluss verschafft.

Digitized by Google

Jedoch kann von einer allgemeinen Anwendung dieser Methode so lange nicht die Rede sein, als die Diagnostik der Kompressionsmyelitis uns nicht eine genauere Bestimmung der Art der Läsion gestattet.

Bei der mechanischen Behandlung der Spondylitis spielen die Hauptrolle die Ruhestellung und die Entlastung vermittelst der Extension. Ebenso wie wir bei Tuberkulosen von Gelenken der Extremitäten öfters einen günstigen Einfluss auf den lokalen tuberkulösen Prozess durch Anwendung dieser mechanischen Mittel sehen, zeigt sich auch hier der wohlthätige Einfluss derselben. Am vollkommensten sind diese Forderungen bei Bettruhe, bezw. ruhiger Rückenlage des Patienten zu erreichen. Es ist auch für jeden Fall im Anfangsstadium ruhige Rückenlage zu empfehlen. Dieselbe ist so lange auszudehnen, bis Druckschmerz, Spontanschmerz und allenfalls vorhandene Anschwellung verschwunden sind.

Der Art der Lagerung ist besondere Aufmerksamkeit zu schenken. Bettruhe allein genügt in den meisten Fällen nicht. Unruhige Kinder, welche an Erkrankung des Dorsal- oder Lumbalsegmentes leiden, legt man am besten gleich ins Gipsbett. Dasselbe wird entweder in Bauchlage des Kindes auf einem Verbandtisch oder im Nebelschen Schwebelagerungsapparat hergestellt. Dabei stellt sich in frischen Fällen während der Herstellung von selbst ein leichtes Redressement des Buckels ein. Ebenso gelingt es leicht, eine mässige Lordose der L. W. S. zu erzielen, die dem weitern Fortschreiten der Buckelbildung ebenfalls entgegenwirkt. (Ueber die Technik des Gipsbettes s. b. Skoliose, Fig. 151.) Meistens werden Kinder, die bei einfacher Bettlage nachts unruhig sind oder aufschreien, ruhiger, wenn sie im Gipsbett liegen.

Bei höher gelegenen dorsalen oder gar dorsocervikalen Formen thut man gut, ausserdem noch eine permanente Kopfextension anzubringen (s. Fig. 197).

Digitized by Google

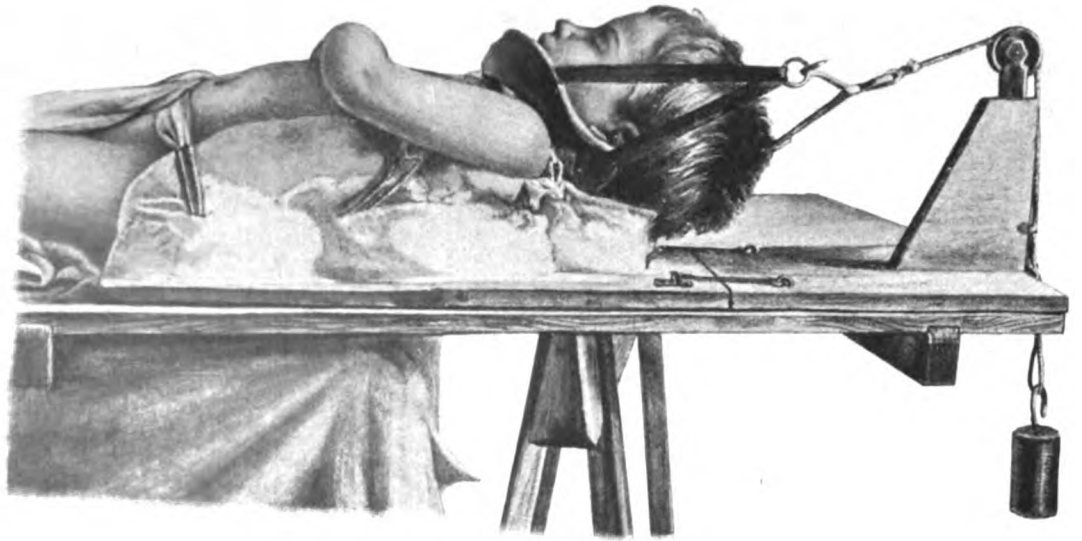

Fig. 197. Einfaches Gipsbett mit gleichzeitiger Kopfextension.
An das Gipsbett ist ein Lager für den Kopf angefügt, für hochgelegene Dorsalspondylitis.

Digitized by Google

Man wählt dazu am besten eine aus starker Leinwand (Heurekastoff) angefertigte Kopfschlinge.

Liegt der Erkrankungsherd höher in der Halswirbelsäule, so ist das Gipsbett entsprechend zu modifizieren. Man kann dabei öfters den Teil, der den Rumpf fixiert, entbehren, und nur für die Schultern, inklusive Hals und Hinterhaupt, eine Gipsschale herstellen. Ganz besonders schwierig gestaltet sich die Aufgabe für die Erkrankungen der obersten H. W.-Gelenke und des Atlantoccipitalgelenks. Hier ist vor allem bei den Patienten, die uns meistens nicht im ganz frischen Stadium zugehen, grösste Vorsicht in Bezug auf die Haltung des Kopfes, bezw. Veränderung der Kopfhaltung geboten. Da der Kopf in den typischen Fällen stets nach vorn über die obern Gelenke abzurutschen bestrebt ist und diese Tendenz auch bei Extension mehr oder weniger beibehält, so ist hier bei der Lagerung auf gehörige Reklination des Kopfes Bedacht zu nehmen. Es darf aber keine Reklinationsbewegung ohne gleichzeitige Extension ausgeführt werden, sonst könnte dadurch das gefürchtete Abrutschen des Kopfes nach vorn und die Abscherung des Rückenmarks geradezu veranlasst werden. Ferner ist bei dieser Reklinationsbewegung der untere Teil der H. W. S. von hinten her zu stützen, sodass in der Bewegung eine Tendenz liegt, den Kopf auf der H. W. S. nach hinten zu verschieben. Die Reklination soll soweit getrieben werden, dass der vordere Halskontur mit dem Kinn einen Winkel von zirka 90° bildet. Dabei ist die Lagerung des Kranken so durchzuführen, dass die Lage seiner W. S. möglichst der Form im aufrechten Stehen nahekommt und dass der Rumpf vom Gesäss an im ganzen etwas ansteigt. Um alle diese Bedingungen auch für die permanente Lagerung zu erfüllen, ist es besser, das Gipslager in solchen Fällen nicht in Bauchlage, sondern in Rückenlage des Kranken anzufertigen. Man verfährt am besten in der Art, dass man den Kranken

Digitized by Google

vorsichtig unter manueller Extension am Kopfe und manueller Fixation der H. W. S. aufsetzt oder aufhebt und alsdann ein grosses Gipskataplasma unter Schulter, Nacken und Hinterkopf durchzieht und in der redressierten Stellung anpresst. Das Kataplasma muss selbstverständlich in solchen Fällen gut und gleichmässig gepolstert sein.

Ist das Stadium der Druckempfindlichkeit vorüber, so kann der Kranke bei sämtlichen Formen der Spondylitis unter Unterstützung eines immobilisierenden, eventuell extendierenden Verbandes das Bett verlassen. Die Herstellung eines solchen muss aber unmittelbar angeschlossen werden, es sollen keine unvorsichtigen Geh- oder Stehversuche gemacht werden. Als einfachstes Mittel hat sich für dieses Stadium das Sayre'sche, nicht abnehmbare Gips-Korsett erwiesen und so viel auch gerade die letzte Zeit über die Behandlung der Spondylitis scheinbar Neues gebracht hat, so hat sich der Wert desselben, wenn auch unter Beifügung verschiedener, mehr oder weniger unwesentlicher Modifikationen, bis heute erhalten und immer wieder von neuem erwiesen.

Das Korsett entlastet insofern den Erkrankungsherd, als es das Abdomen unterstützt, und damit einen Teil des Zuges der Eingeweide vom Thorax auf das Becken überträgt, dass es die Rippenbogen von unten nach oben drängt und eventuell die Schultern mittragen hilft. Es immobilisiert den Rumpf und schaltet durch die Versteifung, die es demselben mitteilt, eine Anzahl von Muskelspannungen aus, welche im Interesse der Gleichgewichtserhaltung an dem frei getragenen Rumpf immer vorhanden sind. Zur Herstellung wird der Kranke sorgfältig suspendiert. Die Intensität der Vertikalextension richtet sich je nach dem Falle. Im allgemeinen darf man die Extension bis zur Erhebung auf die Zehen treiben, falls der Patient nicht Schmerzen empfindet. Fig. 198 u. 199 zeigen die

Digitized by Google

Fig. 198.
Tiefe Dorsalspondylitis mit deutlicher Gibbusbildung, 2jähriges Mädchen.

Digitized by Google

Wirkung der Vertikalextension auf den Gibbus einer frischen Dorsalspondylitis. (Die Erfahrungen der Neuzeit mit dem Calot'schen Verfahren der gewaltsamen Reduktion des bestehenden Buckels unter horizontaler Distraktion der W. S. sind bis jetzt derart zweifelhafte und haben vor den frühern Verfahren so wenig voraus, dass wir im Interesse der Kranken dringend empfehlen möchten, auch die Extension nicht in allzu gewaltsamer Weise vorzunehmen. Wir kommen später auf die Methode zurück.) Vor einer übungsweisen Extension, wie sie zu Zeiten auch schon angewendet wurde, können wir nicht genug warnen. Der Kranke soll einzig und allein nur das eine Mal zur Anlegung des Korsetts suspendiert werden.

Die Technik der Anlegung des Gipskorsetts ist eine ähnliche wie die des abnehmbaren (bei Skoliose besprochen). Bei den eben das Bett verlassenden Spondylitiskranken hat man nur noch sorgfältiger als dort einige Stellen zu polstern. So die Cristae, die Spinae und den Gibbus, hauptsächlich die unterhalb der Kuppe gelegenen Partien. Bei weiblichen Patienten wird über die Mammae ein Wattepolster gelegt. Das Korsett soll zwar stark, darf aber doch nicht zu schwer sein. Zweckmässig sind Holzeinlagen: es ist dafür zu sorgen, dass es rasch erhärtet. (Alaunzusatz zum Wasser bei nicht ganz zuverlässigem Gips.) Nach vollständiger Erhärtung des Korsetts lagert man den Kranken am besten auf ein Federkissen, damit keine Stelle des Korsetts, das in den ersten Stunden immer noch etwas nachgiebig ist, eingedrückt wird. Nach vollständiger Austrocknung des Gipses nach ein- bis zweimal 24 Stunden werden die Enden des Trikots oben und unten umgeschlagen und zweckmässig mit Wasserglasbinden fixiert (s. Fig. 200). Nach Vollendung des Verbandes lässt man den Patienten vorsichtig täglich einige Zeit aufstehen. Eine gewisse Schonung desselben, Ausruhen

Digitized by Google

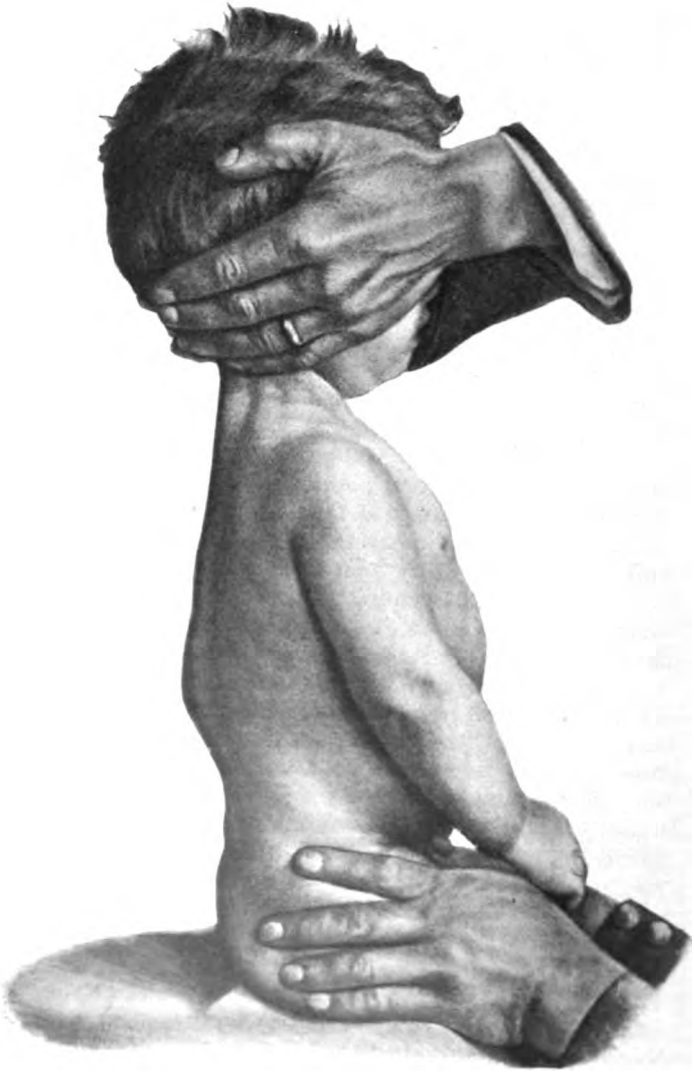

Fig. 199.

Digitized by Google

Fig. 199. Derselbe Fall unter manueller Vertikal-Extension.

Es ist deutlich zu sehen, dass der Winkel des Buckels selbst sich unter der Extension nur unbedeutend verändert.

während des Tages ist aber stets zu beobachten. Das Korsett soll im allgemeinen zirka 8 Wochen getragen werden. Sodann muss es abgenommen und je nach dem Zustande der Krankheit wieder erneuert, bezw. durch einen andern Portativapparat ersetzt werden. In der oben geschilderten Art soll das Gipskorsett bei Befallensein der Lumbal- und untern Dorsalregion angelegt, bei höher gelegenen Spondylitiden soll eine Kopfextensionsvorrichtung beigefügt werden. Als solche wurde früher der Jury-Mast, ein den Kopf überragender, gebogener Stahlstab mit Querstück zur Befestigung der Enden der Kopfschlinge in den Gipsverband eingefügt, oder es wurde ein mit einer Kulisse versehenes Ansatzstück an demselben befestigt und so der Mast abnehmbar gemacht. Da die ganze Einrichtung aber sehr auffällig ist und deshalb oft nicht getragen wird, so ist es viel zweckmässiger, die von Hessing angegebene Einrichtung mit Extension des Kopfes vermittelst einer durch Stahlstäbe von unten her gestützten, steifen, Kinn und Hinterhaupt umfassenden Lederkravatte zu wählen. Diese kann durch zwei oder vier Längsstäbe gestützt werden (s. Fig. 201). Beim Anbringen von zwei Stäben kann sich der Kopf in jeder Richtung etwas freier bewegen, besonders sind Hebung und Senkung des Kinnes freier. Das Kinn wird aber in der Richtung von vorn nach hinten etwas mehr gepresst. Die Stäbe müssen so an den Ring gefügt werden, dass der Kopf möglichst gut equilibriert ist. Die Ansatzstelle liegt für zwei Stäbe ungefähr unter dem Ohr und muss für jeden Fall experimentell festgestellt werden.

Digitized by Google



Fig. 200.

Digitized by Google

Fig. 200. Einfaches Sayre'sches Gipskorsett mit Wasserglasverstärkung.

An vier Punkten gefasst ist der Kopf selbstverständlich sicherer festgestellt und kann auch energischer extendiert werden. Wir wählen deshalb die erstere Einrichtung für tiefer liegende, die letztere mehr für die spätern Stadien der Cervikalspondylitiden, immerhin mit Ausnahmen.

Die Cervikalspondylitis, ganz besonders die Spondylarthritis suboccipitalis verlangt in dem Stadium, in welchem bei andern Formen zur Anlegung des Sayre'schen Korsetts geschritten wird, eine gesonderte, der Fixation durch das Sayre'sche Korsett, wie wir sie bei den tiefern Spondylitiden anwenden, analoge Behandlung. Wir bedienen uns hierzu eines in Vertikalextension des Kranken und dem Falle entsprechender Reklination des Kopfes angelegten Gipskorsetts, welches die Schultern, Nacken, Hinterhaupt und Stirn umfasst. Nach geschehener Anlegung wird die vordere Hälfte des Korsetts entfernt, so dass der Rest als eine die Hüften, den Rücken, Nacken und Hinterhaupt umfassende Schale stehen bleibt (s. Fig. 202). Mit Bindentouren wird diese Schale nach entsprechender Behandlung der Ränder an den Körper fixiert. Legt man den Patienten ins Bett, so werden die Touren nur etwas gelöst, der ganze Apparat bleibt liegen. Auf diese Art kann man auch für schwerere Formen von Cervikalspondylitis ein verhältnismässig frühes Aufstehen ermöglichen. Erst wenn der Kranke einige Wochen lang diesen Gipsstützapparat getragen und sich die lokalen Symptome während dieser Zeit noch gebessert haben, wird zur Applikation eines vom Bandagisten herzustellenden Portativapparats geschritten. Hier spielt nun die permanente Extension die Hauptrolle. Von den früher so beliebten Kravatten aus Leder oder Gips, die sich auf die Schultern aufstützen, das Hinterhaupt

Digitized by Google

Fig. 201.

Digitized by Google

Fig. 201. Einfacher Stützapparat für Cervikalspondylitis.

Die Lederkravatte durch zwei Stahlstäbe gestützt (nach Hessing), deren untere Enden vermittelst Gummibändern an den Achselstützen suspendiert sind. Die letztern ruhen nur vermittelst zweier Hüftbogen, die hinten durch ein Scharnier geschlossen sind, auf der Crista Ilei. (Die Stahlstäbe können auch an mit Knöpfen versehenen Blechkreuzen, die an einem Gipskorsett befestigt sind, aufgehängt werden.)

---

und den Unterkiefer umfassen (s. Fig. 209 u. 210), nehmen wir deshalb meistens Umgang, weil die Extension bei diesen Stützpunkten keine rationelle sein kann in Anbetracht der vom Hinterhaupt zu den Schultern sich spannenden Muskeln. Ein Apparat, der nur zwischen den Ansatzpunkten dieser Muskeln fixiert ist, kann unmöglich sehr wirksam extendieren, sondern nur fixieren.

Besser wird die Extension erreicht, wenn zum Stützpunkte das Becken gewählt wird. Zu diesem Zwecke hat man öfters die Extensionskravatte auf ein Korsett gestützt, ähnlich wie bei der oben beschriebenen Behandlung hochliegender Dorsalspondylitiden. Es bedarf aber zur Fixation der Halskravatte durchaus keines ganzen Korsetts, sondern nur einer Stützvorrichtung für die elastischen Züge der beschriebenen Hessing'schen Kravatte, wie sie in Fig. 201 abgebildet ist. Die Kravatte lassen wir mit Vorliebe aus gewalktem Leder herstellen. Successive lässt man den Kranken immer etwas länger herumgehen, lässt jedoch des Nachts immer noch die Kopfextension benutzen.

Bei den tiefer liegenden Formen wird, wenn nach 3—4 monatlichem Tragen von Gipskorsetten der Verlauf günstig ist, d. h. keine Schmerzhaftigkeit, keine Vermehrung der Deformierung, besonders keine Abknickung nach der Seite eingetreten ist, ebenfalls zur weitern Nachbehandlung ein Portativapparat verordnet. Entweder in der Form eines Korsetts nach Modell Hessing (Fig. 148 und 149) oder eines Taylor'schen Apparates (Fig. 203). Bei

Digitized by Google

Fig. 202. Gipsschale zur Nachbehandlung der Cervikalspondylitis.
Der Rumpf wird mit Bindentouren an die Schale befestigt, der Kopf durch Touren um das Kinn und die Stirne in der Reklinationsstellung festgehalten.

tieferliegenden Formen genügt letzterer vollständig. Er versteift den Schultergürtel gegen den Beckengürtel und überträgt einen Teil der Last der Schultern auf das Becken, vorausgesetzt, dass der Beckengürtel und das unterste Stück seiner aufsteigenden Stütze besonders von hinten gut an das Becken angepasst ist. Als wesentlichen Bestandteil des Apparates betrachten wir ferner die Schürze, welche den Bauch gut unterstützen, geradezu etwas hinauf drängen soll, damit durch diese Unterstützung der Baucheingeweide wiederum eine Entlastung der W. S. geschaffen werde.

Diese Nachbehandlung soll nun lange ausgedehnt werden, jedenfalls über ein Jahr. Wenn dann alle und jede Schmerzhaftigkeit sich verloren hat, der Kranke sich ungehindert bewegt, wenn ihm besonders das Treppabgehen keine Mühe mehr verursacht und seine Muskulatur sich wieder leidlich hergestellt hat, so kann allmählich, zuerst versuchsweise, der Portativapparat wieder weggelassen werden.

Nach einer in geschilderter Weise erfolgten Heilung, deren Eintritt in den günstigsten Fällen 2½ Jahre nach

Digitized by Google

Beginn der Erkrankung, in manchen Fällen — wenn nicht Komplikationen eintreten — erst drei bis vier Jahre nachher zu erwarten ist, bleibt nun besonders beim heranwachsenden Individuum die Deformität keineswegs ruhig. Die Form verändert sich immer noch etwas, jedoch nur selten in einer Art, welche die beständige Applikation eines Stützapparates notwendig machen würde. Immerhin giebt es solche besonders schwere Fälle, in welchen das Tragen eines stützenden Korsetts zeitlebens unentbehrlich geworden ist.

In eben geschilderter Weise kann die Behandlung eines Spondylitiskranken bei günstigem Verlauf durchgeführt werden, besonders dann, wenn er uns in frühem Stadium übergeben wird. In den meisten Fällen aber präsentiert sich uns derselbe mitten im Verlaufe des Leidens und es ist dann unsere

Fig. 203. Taylor'scher Apparat, an eine Lumbalspondylitis adaptiert.

Die Längsstäbe sind in der Gegend des Gibbus ausgebogen, die Schürze an dem Gurt des Apparats und den Längsstäben befestigt.

Digitized by Google

Aufgabe, sorgfältig nach dem bisherigen Verlaufe zu forschen und die Behandlung entsprechend den oben angegebenen Grundsätzen dem vorhandenen Stadium anzupassen. Man thut in solchen Fällen gut, das Leiden eher etwas pessimistisch zu beurteilen.

Eine vielbesprochene therapeutische Frage ist die, ob es zweckmässig und möglich sei, die Deformität als solche, den Buckel zu korrigieren. Bekanntlich setzte das Verfahren von Calot hier ein. Calot redressierte anfänglich unter starker horizontaler Distraktion an Armen und Beinen und gleichzeitigem, kräftigem Druck auf den Buckel in tiefer Narkose. Er redressierte ältere und frische Fälle unter Umständen unter hörbarem Krachen und legte einen, den Kopf mitumfassenden Gipsverband an. Nach und nach wurde die Methode mehr und mehr auf frische Fälle beschränkt, der Druck weniger kräftig appliziert, sodass sich die aus dem Calot'schen Verfahren schliesslich hervorgegangene Methode von dem frühern Sayre'schen Verfahren nur noch durch die Form des Gipspanzers unterscheidet, der das Hinterhaupt mit umfasst.

Es ist bis heute aus der Litteratur nicht zu erfahren, ob die nach Calot'scher Methode behandelten Spondylitiden mit geringerer Gibbusbildung verlaufen als die nach andern Methoden behandelten, dagegen berichten die zahlreichen Publikationen von Recidiven und auch von Vergrösserung des Buckels einige Zeit nach der Operation. Endlich sind zahlreiche Todesfälle nach dem Calot'schen Redressement und während desselben, wenn auch nicht von Calot selbst, so doch von anderen Autoren publiziert, welche die Operation nachgemacht haben. Diesen Erfahrungen ist der allmähliche Rückgang der Begeisterung für die Methode und die Abschwächung der angewendeten Kraft zu verdanken. Dass ein leichtes Redressement vor der Fixation angewendet werden soll, scheint uns zweckmässig, jedoch soll nach unsern pathologisch-anatomischen Kenntnissen jeder

Digitized by Google

brüske Eingriff vermieden werden. Am besten ist und bleibt es immer, die Spondylitis früh zu diagnostizieren, die Patienten horizontal und gut zu lagern und nicht zu früh zu Gipskorsett und Portativapparat zu greifen, wenn man grosse Gibbusbildung vermeiden will. In schweren Fällen wird sie sich auch dann nicht vermeiden lassen; besonders in solchen, die wir nicht von Anfang an sehen, wird der ruhige Gang der Behandlung durch mancherlei Komplikationen unterbrochen. Wenn wir von den schwereren, den tuberkulösen Erkrankungen der Lunge, der Pleura, der miliaren Tuberkulose in mehr oder weniger lokalisierter Ausbreitung absehen, so sind es vorzugsweise die Kongestionsabszesse und die Lähmungen, welche jeweilen einen Umschwung in der Behandlung veranlassen.

Der Kongestionsabszess würde uns zwar, wenn er nicht sehr gross ist, prinzipiell nicht abhalten, ein Korsett oder einen Portativapparat tragen zu lassen, wenn er überhaupt so liegt, dass die Applikation solcher Apparate dennoch möglich ist. Dagegen veranlasst er uns, zu einer lokalen Behandlung zu schreiten, welche wenigstens zeitweise den Kranken ans Bett fesselt. Wenn es auch vorkommt, dass solche Abszesse nach sehr langer Zeit spontan ausheilen, so dürfen wir uns nicht darauf verlassen. Die rationellste Behandlung der Senkungsabszesse ist unstreitig die Punktion, möglichste Entleerung und nachherige Injektion von 10% Jodoformglycerin. Wenn dieselbe wenig Reaktion gemacht hat oder allfällige schwere Reaktionserscheinungen verschwunden sind, darf man die Kranken, nach den oben aufgestellten Grundsätzen wieder mit Portativapparat aufstehen lassen, um nach einiger Zeit, nach 2—4 Wochen, die Prozedur zu wiederholen. Selbstverständlich nimmt eine solche Kur viele Monate, sogar Jahre in Anspruch. Es gelingt jedoch öfters, solche Abszesse mit dieser Behandlung zur kom-

Digitized by Google

pletten Ausheilung zu bringen. Weniger günstige Resultate hat bis jetzt die Incision und Drainage der Abszesse ergeben.

Für die Behandlung der Kompressionsmyelitis sind bis jetzt ausser den oben erwähnten blutigen Eingriffen, eine Extension in horizontaler Lage und das forcierte Redressement nach Calot angewendet worden.

Die Horizontalextension muss für die suboccipitalen Formen in der oben geschilderten, vorsichtigen, mit Reklination kombinierten Weise durchgeführt werden. Erhebliche Lähmungerscheinungen bei dieser Form sind aber prognostisch als sehr ungünstig zu betrachten und selten einer Behandlung zugänglich. Die Prophylaxe der Lähmung, die sichere Fixation des Kopfes gegen die H. W. S. spielt hier die Hauptrolle.

Man greife also nicht zu rasch zum Portativapparat, sondern dehne lieber die sichere Lagerung im Gipsbett in Kombination mit Extension etwas länger aus.

Bei den Lähmungen, die von tiefer gelegener Spondylitis ausgehen, leistet erfahrungsgemäss eine permanente horizontale Extension gute Dienste. Damit sie besser zur Geltung komme und wirksamer werde, legt man den Kranken zweckmässig auf einige, über einem Bett quer ausgespannte Gurten, von der Qualität der Sattelgürte. Neben der bessern Extension bietet diese Art der Lagerung den Vorteil, dass die Kranken besser rein gehalten werden können.

Ist eine Lähmung zurückgegangen, so ist selbstverständlich noch eine längere Zeit Behandlung mit Stützapparaten unter möglichst kräftiger, wirksamer Extension durchzuführen, sei es, dass jene in Form eines Gipskorsetts oder eines andern Portativapparates appliziert wird.

In einer Anzahl von Fällen sind mit dem forcierten Redressement des Buckels nach Calot günstige

Digitized by Google

Resultate in Bezug auf Kompressionsmyelitis erzielt worden. In der That kann bei einer irreparablen Kompressionslähmung die Calot'sche Operation in Frage kommen. Wir möchten aber davor warnen, weiter zu gehen, als zu einem in Narkose vorzunehmenden Redressement unter leichtem Druck auf den Gibbus. —

Mit der Behandlung der Abszesse und der Lähmungen ist die Behandlung der wichtigsten Komplikationen der Spondylitis erschöpft. Selbstverständlich bedarf es zur Behandlung der Verschiebung der innern Organe und ihrer sonstigen sekundären Veränderungen keiner andern Behandlung als derjenigen der Deformität an und für sich. Mit dem Auftreten entzündlicher Prozesse in der Lunge oder gar allgemeiner oder zirkumskripter Tuberkulose ist die Behandlung auf den Boden gleichartiger, interner Leiden gestellt, aber die Bekämpfung der Dyspnoe bei schwerer Pott'scher Kyphose verursacht bedeutend mehr Schwierigkeiten, als bei normalem Skelett.

Die primären Deformitäten des Thorax.

Unter dieser Gruppe verstehen wir diejenigen Thoraxdeformitäten, welche nicht infolge von W. S.-Deformitäten aufgetreten sind. Wir kennen hier wiederum kongenitale und acquirierte Formen. Die erstern reduzieren sich, wenn man von den bei fötaler Rhachitis beobachteten absieht, auf kongenitale Defekte einzelner Rippen oder Rippenteile oder des Sternums, denen kaum eine praktische Bedeutung zukommt. Ebenso verhält es sich mit den am Thorax beobachteten Muskeldefekten, vor allem Defekt des Pectoralis major, welche nur zu geringfügigen Deformitäten Veranlassung geben. Dagegen ist die Trichterbrust in einzelnen Fällen auf kongenitale Ursachen zurückgeführt worden.

Das Hauptkontingent zu den Thoraxdeformitäten liefern die acquirierten Formen und unter diesen

Digitized by Google

stehen die rhachitischen wiederum weit voran. Der Rest fällt auf die nach Lungen-, Pleura- und Herzerkrankungen eintretenden Veränderungen. Ohne Zweifel hat auch kongenitale Struma, die zu Dyspnoe führt, auf die Entwicklung der Thoraxform einen erheblichen Einfluss. Die hiebei mehr oder weniger deutlich vorhandenen Einziehungsformen, die den bei Larynxcroup beobachteten sehr ähnlich sind, fixieren sich nach und nach. Diese Einziehungen zeigen sich bekanntlich in zwei Haupttypen. Das Sternum wird vorgetrieben und die Rippenknorpel steigen von den Enden der knöchernen Rippen zu ihm auf, sodass das Sternum mit den Rippenknorpeln schiffskielähnlich vorspringt, oder das untere Ende des Sternums sinkt bei der Inspiration und die Rippen wölben sich ganz auffallend nach vorn. Der erstere Zustand gleicht der sogen. Hühnerbrust, dem pectus carinatum, der letztgenannte der Trichterbrust. Selbstverständlich treten diese Einziehungen bei einem rhachitischen Skelett eher auf als bei einem normalen, aber es scheint uns doch, es sei der Gedanke, dass gewisse Respirationsbehinderungen im Säuglingsalter, Struma, Thymus, formbestimmend für eine Thoraxdeformität werden könnten, nicht von der Hand zu weisen.

Unter den Deformitäten des Thorax können wir ferner symmetrische und asymmetrische unterscheiden.

Kleinere Asymmetrien der Vorderfläche sind häufig. Eine der gewöhnlichsten besteht in einem Einsinken der Gegend unterhalb und innerhalb der linken Mammilla, unter der Höhe des untern Sternalendes, einhergehend mit einer Auswärtswölbung, man gestatte den Ausdruck „Ektropionierung" des Rippenbogens. Diese sehr häufige Deformität steht sehr wahrscheinlich mit der öfters bei Säuglingen vorkommenden Magendilatation in Verbindung, kann sich aber nur da entwickeln, wo die Knochen in-

Digitized by Google

folge von Rhachitis ihre normale Widerstandsfähigkeit eingebüsst haben.

Wir haben demnach nur in Kürze die beiden Hauptdeformitäten des Thorax, Trichterbrust und Hühnerbrust zu besprechen.

Die Trichterbrust (s. Fig. 204a u. b) ist eine verhältnismässig seltene Affektion. Sie äussert sich in einer pathologischen Tieflagerung des untern Sternalendes, welches sich dabei der W. S. bedeutend nähert. Das Sternum und die an sein unteres Ende sich anschliessenden Rippenknorpel steigen mehr oder weniger steil von dem tiefsten Punkt, der gewöhnlich vom Process. xiphoides oder dessen Ansatz an das Manubrium gebildet wird, empor. Nicht immer ist die Form eine symmetrische, insofern als beide Seiten nicht gleich beteiligt sind.

Die Affektion kann auf kongenitalen, partiellen Defekten des Sternums oder einzelner Rippen beruhen, sie kann auch kongenital sein, ohne dass solche Defekte vorhanden sind. Es ist nicht festgestellt, inwieweit Rhachitis in der Aetiologie eine Rolle spielt.

Es ist bekannt, dass auch die Schuster häufig an einer ähnlichen Deformität leiden, die jedoch selten so hohe Grade annimmt, im allgemeinen auch wohl strenger auf die untere Sternalgegend lokalisiert ist.

Bemerkenswert ist ferner, dass die Affektion häufig hereditär angetroffen wird. Die Funktion der innern Organe scheint nach den bisherigen Mitteilungen keine wesentliche Störung zu erleiden, obwohl das Herz jedenfalls in schweren Fällen wesentliche Verschiebungen erleidet.

Die Behandlung muss sich zum Ziele setzen, den untern Teil des Sternums durch geeignete Uebungen herauszuheben. Diese müssen also in einer geeigneten Bethätigung, hauptsächlich des pectoralis major gesucht werden, jedoch werden schwere Fälle einer Korrektur einen bedeutenden

Digitized by Google

Fig. 204a.

Digitized by Google

Fig. 204a. Trichterbrust. Ansicht von vorne. 8½jähriges Mädchen. Die Deformität liegt nicht genau symmetrisch und hat eine grosse Längenausdehnung. Die grösste Vertiefung liegt an Stelle des rechten Sternalrandes und an den untern Rippenknorpeln. Das Herz ist nach links und etwas nach unten verdrängt. Spitzenstoss im VI. Interkostalraum zirka 3 cm ausserhalb der vertikalen Mammillarlinie.

Widerstand entgegensetzen. Ueber Resultate ist uns weder aus eigener Erfahrung, noch aus der Litteratur etwas Bestimmtes bekannt.

Die Hühnerbrust, pectus carinatum, ist durchweg rhachitischen Ursprungs. Sie besteht, wie oben angegeben, in einem abnormen Vorspringen des Sternums über das Niveau der angrenzenden Rippen (s. Fig. 205 und 206). Die Knorpel sind hierbei mit ihren sternalen Enden nach aussen abgebogen, bezw. die Verbindung der Rippen mit dem Knorpel ist nach innen gesunken. Die Rippen sind an der Seite flach gebogen, die Seitenflächen des Thorax demnach platt, abgeflacht. Es kommen auch wie bei der Trichterbrust asymmetrische Formen vor, in der Weise, dass der Kiel der Erhebung nicht im Sternum, sondern in den Rippenknorpeln daneben liegt. Das Sternum liegt hiebei schon in dem seitwärts abfallenden Teil.

Beide Formen scheinen nach Ausheilung der Rhachitis keine besonderen Nachteile für Zirkulation und Respiration zu bieten, sind doch Fälle bekannt, in denen Leute mit erheblichem pectus carinatum Militärdienst gethan haben.

Die Formveränderung entsteht jedenfalls unter dem Einfluss der Respirationsbewegung auf den rhachitischen Thorax. Wir haben einen Fall von kongenitaler Struma beobachtet, der in den ersten Lebenstagen deutliche Dyspnoe infolge der Struma hatte. Es bestanden auch Einziehungen nach dem Typus des pectus carinatum. Der Knabe zeigte später diese Deformität sehr deutlich.

In der Behandlung sind Druckapparate (Feder, Hoffa), Lagerung und heilgymnastische Massnahmen

Digitized by Google

Fig. 204b. Trichterbrust von der Seite. Man erkennt das deutliche Vorragen der linken Thoraxhälfte über die rechte.

Digitized by Google

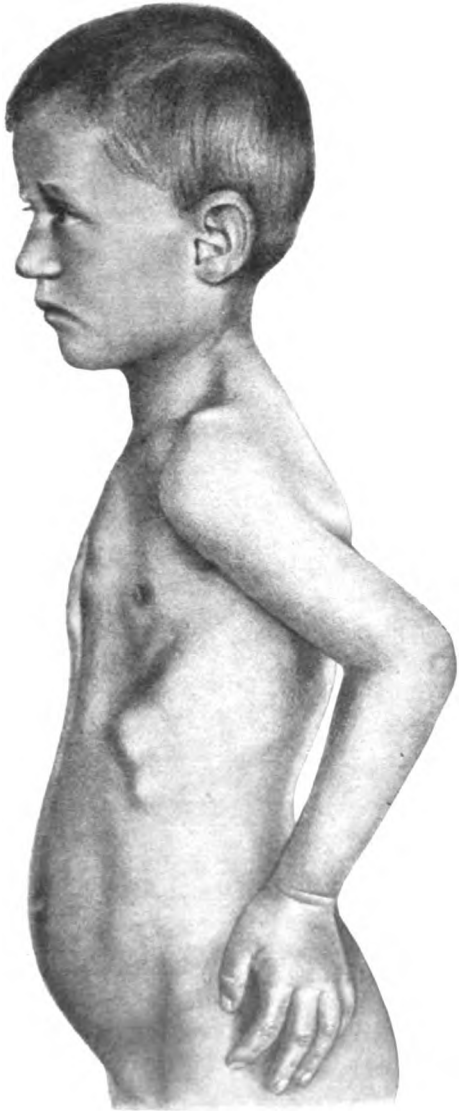

Fig. 205. Pectus carinatum (Hühnerbrust). 3½jähr. Knabe. Seitenansicht.

Digitized by Google

Fig. 206. Der vorhergehende Fall, von vorne gesehen.

Digitized by Google

Fig. 207. Fall von Fig. 205, in Reklinationslage, über eine Rolle gelegt. Redressierende Wirkung dieser Lagerung.

Digitized by Google

Tafel 13. Tortikollis durch Kontraktur des linken Sternokleidomastoideus.

7jähriges Mädchen. Die Gesichtsasymmetrie sehr deutlich, besonders auch die Prominenz des rechten Tuberfrontale.

angewendet worden. Wir möchten für die Praxis besonders die beiden letztern empfehlen. Fig. 207 belehrt darüber, dass das pectus carinatum in Reklination der W. S. sich ganz erheblich abflacht. Wir haben uns dieser Eigenschaft zur Behandlung bedient und Patienten in ein, in Reklination des Rumpfes angelegtes Gipsbett gelagert. Der Erfolg war in einigen Fällen bei Kindern, die schon fünf bis sechs Jahre alt waren, ein deutlicher.

Ferner lassen wir Uebungen machen, welche unter gleichzeitiger Anspannung der Bauchmuskulatur die Pectorales beanspruchen, Zugübungen unter Armkreisen in reklinierter Rückenlage, oder die in Fig. 97 dargestellte Uebung.

Bei ältern Kindern vom achten oder zehnten Jahre an ist ein Erfolg nur bei jahrelanger Fortsetzung der Uebungen zu erhoffen (s. Fig. 208). Bei kleinern, bei denen die heilgymnastische Seite der Behandlung sowieso wegfällt, erzielt man mit konsequenter Reklinationslagerung auch schon in kürzerer Zeit Erfolge. Man kann hierzu auch das in Fig. 87 dargestellte Rollkissen benutzen.

Tortikollis.

Mit Tortikollis, caput opstipum, Schiefhals, bezeichnen wir im weitern Sinne eine zwangsmässige pathologische Schiefhaltung des Kopfes, sei es, dass dieselbe ganz konstant oder infolge zeitweiliger Muskelkontrakturen auftritt (Torticollis spastica).

Es ist speziell die Kontraktion, bezw. Kontraktur, Verkürzung des Sternokleidomastoideus, welche die bezeichnete Schiefhaltung des Kopfes veranlasst und ihr das eigentümliche Gepräge verleiht (s. Taf. 13).

Digitized by Google

Lith. Anst. F. Brachhold. München

Digitized by Google

Digitized by Google

Der Kopf wird dabei nach der Seite des verkürzten Muskels gesenkt und nach der entgegengesetzten Seite gedreht, sodass das Kinn etwas nach der Seite des nicht verkürzten Sternokleido gerichtet und das Gesicht schief nach derselben Seite und nach oben gewendet ist. Nach der Aetiologie unterscheiden wir myogene, neurogene, osteogene, arthrogene, dermatogene Formen.

Von diesen beanspruchen die myogenen weitaus unser grösstes Interesse und liefern das grösste Kontingent Kranker, die einer orthopädischen Behandlung bedürftig sind.

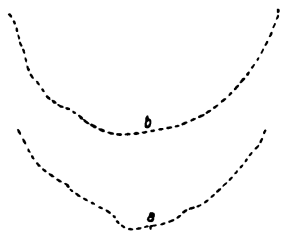

Fig. 208. Vordere Horizontalkontur von pectus carinatum.
a. Vor Behandlung. b. Nach einjähriger Behandlung.

Die myogene Tortikollis

kann auftreten infolge von Erkrankung oder Verletzung des Musculus sternocleidomastoideus oder angrenzender Muskeln.

Von Erkrankungen befällt der Rheumatismus häufig die genannten Muskeln, hauptsächlich die Skaleni und ruft vorübergehend eine Stellungsveränderung des Kopfes hervor, welche mit der typischen Tortikollisstellung eine gewisse Aehnlichkeit hat. Die Stellung geht hervor aus dem Bestreben, die erkrankten Muskeln nicht einer Dehnung auszusetzen. Es werden also nicht erkrankte Muskeln für die Fixation des Kopfes und der H. W. S. in bestimmter Stellung sorgen.

Bekanntlich heilen solche Fälle meist rasch von selbst aus, Massage, Dehnung der Muskeln

Digitized by Google

(Suspension, Extension am Kopfe), unterstützen den raschen Ablauf des Prozesses. In wirksamer Form wird die Dehnung auch so angewendet, dass man den Kopf des Patienten mit beiden, an die Seitenflächen angelegten Händen erfasst, kräftig hebt und nun nach derjenigen Seite biegt und dreht, nach welcher das Bewegungshindernis sich am deutlichsten fühlbar machte. In der Dehnung, Extension gehen die vorher schmerzhaften Bewegungen meist ganz leicht von statten.

Weiter sind es entzündliche Vorgänge ernsterer Natur, welche zu bleibenden Veränderungen im Muskelgewebe Veranlassung geben können. Wenn wir von Geschwülsten, tuberkulösen Erkrankungen der Lymphdrüsen in der nächsten Umgebung absehen, so bleiben noch die luëtischen und ossifizierenden Myositiden, welche unter Umständen sich im Sternokleido etablieren und konstante Stellungsveränderungen hervorrufen. Die erstern verlaufen, sich selbst überlassen, mit fibröser Degeneration, während sie in den Anfangsstadien das Bild einer speckigen Infiltration des Muskels einschliesslich seiner Umgebung darbieten.

Während aber diese Formen nur diagnostisch den Orthopäden interessieren, so ist es eine andere Muskelaffektion, welche das Bild der Tortikollis hervorruft und auch schlechtweg als Tortikollis, caput obstipum bezeichnet wird, die vorzugsweise in unser Gebiet einschlägt, nämlich die angeborene oder kurz nach der Geburt im Zusammenhange mit Muskelriss beobachtete Verkürzung des Musculus sternocleidomastoideus.

Wir müssen nun gleich hier darauf aufmerksam machen, dass die Ansichten über die Aetiologie und pathologische Anatomie dieser Affektion, so bekannt sie im ganzen ist, noch sehr geteilte sind. Es wurde früher (Stromeyer) angenommen, dass alle Fälle von typischer Tortikollis infolge von

Digitized by Google

Muskelriss unter der Geburt entstünden, was auch durch die Thatsache eine Stütze erhielt, dass fast alle solche Geburten unter Kunsthülfe erfolgt waren. Es folgte ein Umschwung in den Ansichten durch Petersen, der in der Muskelverkürzung eine kongenitale Veränderung erblickte. Er wurde widerlegt durch Kader, der eine infektiöse Myositis, die an Stelle des Muskelrisses auftreten sollte, für die Ursache der Muskelkontraktur erklärte.

Angesichts dieser Verschiedenheit der Ansichten möchten wir nur auf folgende Thatsachen und Erwägungen aufmerksam machen:

1. Der Muskelriss des Sternocleido intra partum führt nicht immer zur Muskelkontraktur. Uns sind wenigstens auch zwei Fälle bekannt, in welchen nicht die geringste Bewegungsbeschränkung darnach eintrat. In dem einen Falle war der Muskel überdies später dünn und atrophisch, ohne dass jemals eine Behandlung stattgefunden hätte.

2. Der Zusammenhang von abnormer Geburt und Muskelriss, bezw. Tortikollis, kann sehr gut aus einer primären, kongenitalen Abnormität des Muskels hervorgegangen sein, welche ihrerseits sehr leicht abnorme Lage veranlassen kann.

3. Das von uns s. Zt. bei der Sektion eines fünf Monate alten Knaben gewonnene Präparat (s. Tafel 14) zeigt fast vollkommen sehnige Beschaffenheit der Cleidalportion des Muskels, welche derart ist, dass wir uns dieselbe nicht als das Produkt einer Myositis vorstellen können; um so weniger als die Sternalportion ganz gut muskulös erhalten war. Eine kongenitale Missbildung hätte für uns in diesem Falle viel mehr Wahrscheinlichkeit. Es hatte bei dem mit Forceps entbundenen Knaben post partum ebenfalls eine Geschwulst im Muskel bestanden und viel später an derselben Stelle sich eine Lymphdrüsenschwellung mit Eiterung entwickelt. Wir neigen also mehr zu der Ansicht, die Tortikollis sei wenigstens in einem Teil der

Digitized by Google

Tafel 14. Präparat einer r.-seitigen kongenitalen Verkürzung des Sternokleidomastoideus.

5 Monate alter Knabe. Der r. Cleidalteil in Form einer Sehne vorhanden, welche nur in der Mitte noch kaum einige Muskelelemente enthält. Mit Forceps entbunden.

Fälle als Folge einer kongenitalen Verkürzung des Muskels zu betrachten. Ferner darf als sichere Thatsache gelten, dass der Riss des Kopfnickers intra partum nicht unbedingt zu Tortikollis führen müsste.

Bei der anatomischen Untersuchung des Muskels von ausgebildeter Tortikollis findet man meistens eine teilweise fibröse Degeneration des Muskels. So deutliche Veränderungen wie in unserm Falle sind selten.

Weiter gehören zu den anatomischen Befunden Veränderungen am Skelett des Kopfes, bestehend in einer Asymmetrie derselben, welche sich meistens in der Art äussert, dass die dem kontrakten Muskel entsprechende Gesichtshälfte kleiner erscheint (s. Taf. 13).

Charakteristisch für das Verhalten der Knochen ist die Biegung sowohl der Mittellinie der Schädelbasis mit der Konkavität nach der kontrakten Seite als der Mittellinie des Gesichts in demselben Sinne.

Die Symptome der myogenen muskulären Tortikollis.

Abgesehen von der eingangs beschriebenen, eigentümlichen Kopfstellung, Drehung nach der einen Seite mit Neigung nach der entgegengesetzten, mit mehr oder weniger deutlicher Verschiebung der Schädelbasis nach der Seite der Drehung, entdeckt man als charakteristische Erscheinung bei der weitern Untersuchung die starke Anspannung des einen Sternokleidomastoideus beim Versuche, die angedeutete Stellung zu redressieren. Die Spannung macht sich geltend, wenn auch sichtlich gar keine

Digitized by Google

a

b

Lith. Anst F. Reichhold. München

Digitized by Google

Digitized by Google

aktive Kontraktion in dem Muskel stattfindet und gar kein Widerstand geleistet wird. Durch die Messung der Muskellängen beider Seiten unter denselben Spannungsverhältnissen kann meistens eine deutliche Differenz konstatiert werden. Ueberdies fühlt sich der kürzere Muskel im allgemeinen derber, weniger weich, dünner, sehniger an, als derjenige der anderen Seite.

Im übrigen zeigt die Beweglichkeit des Kopfes auf der H. W. S. und die Beweglichkeit dieser letzteren selbst, soweit sie nicht durch die Kontraktur des Muskels gestört ist, keine Beschränkung; es fehlt auch jede Schmerzhaftigkeit. Gemäss der Verkürzung sind die Drehungen des Kopfes nach der kontrakten Seite beschränkt, noch mehr die Neigungen des Kopfes nach der andern Seite. Hübscher hat den Versuch gemacht, mit dem Perimeter die Grenzen der Bewegungsfähigkeit und damit ein Bewegungsfeld der Tortikollis zu bestimmen. Schon bei Fällen mittleren Grades ist es nicht möglich, den Kopf auch nur gerade zu stellen, ohne ganz bedeutende Verschiebung und Verstellung des Schultergürtels und der B. W S. Die W. S. zeigt gewöhnlich in ihrer ganzen Länge eine Formveränderung, eine Skoliose und zwar beobachten wir entweder eine Dorsalskoliose, welche die direkte Fortsetzung der mit der Konvexität nach der gesunden Seite ausgebogenen Halsskoliose bildet, oder aber eine Dorsalskoliose, welche eine Abbiegung im umgekehrten Sinne zeigt. So bot der in Taf. 13 dargestellte Fall eine kurze und mit sehr starker Torsion des Trunkus verbundene links-konvexe, hohe Dorsalskoliose mit einer daran anschliessenden, wiederum rechtskonvexen Lendenskoliose und deutlicher Verschiebung des ganzen Trunkus nach rechts. Es scheint uns, als ob bei den schwereren Fällen von Tortikollis hauptsächlich die der Halsskoliose mitgeteilte Torsion die Ueberleitung der Deformität auf die untern Teile übernehmen und dafür form-

Digitized by Google

Tafel 15. Offene Durchschneidung des Sternokleido bei Tortikollis.

Die sehnige Sternal- und die muskulöse Cleidalportion mit Sonden in die Höhe gehoben. Zwischen den Muskeln tritt die von den dahinter liegenden Venen bläulich gefärbte Muskelscheide zu Tage.

---

legung und der Abhebung mit der Sonde. Es folgt die Durchschneidung beider Ansätze. Nach derselben ist unter beständiger passiver Redression sorgfältig zu untersuchen, ob sich noch weitere Stränge in der Nachbarschaft anspannen. Dieselben müssen ebenfalls durchtrennt werden, besondere Vorsicht erfordert nur die Durchtrennung allfällig in der hintern Muskelscheide sich spannender Fasern, weil diese direkt auf dem Bulbus venae jugularis liegen. Es folgt nun eine energische Redression der Kopfstellung und der Halsskoliose, bestehend in kräftigen Umkrümmungen nach der gesunden Seite. Dieselben müssen in der Narkose sehr vorsichtig vorgenommen werden.

Durch Naht und Verband wird die Wunde geschlossen. Es ist schon in diesem Verbande dafür zu sorgen, dass die Umkrümmung der Cervikalskoliose möglichst erhalten bleibe.

Die Applikation eines solchen Verbandes ist oft recht schwierig. Der Kopf muss auf der gesunden Seite auf die Schulter herunterbandagiert werden, ja wenn der Patient mit der Schulter zu sehr ausweicht, muss die Bandage an den Oberschenkel weiter geführt werden.

Nach Heilung der Wunde müssen passive und aktive Redressionsübungen und Fixation in einer Halskravatte folgen. Für die passive Redression verwenden wir die Vertikalextension in der Glissonschen Schwebe, wobei die operierte Seite durch exzentrische Plazierung des Aufhängepunktes höher gestellt wird. Die Hand derselben Seite soll dabei entweder fixiert oder beschwert werden. Ferner

Digitized by Google

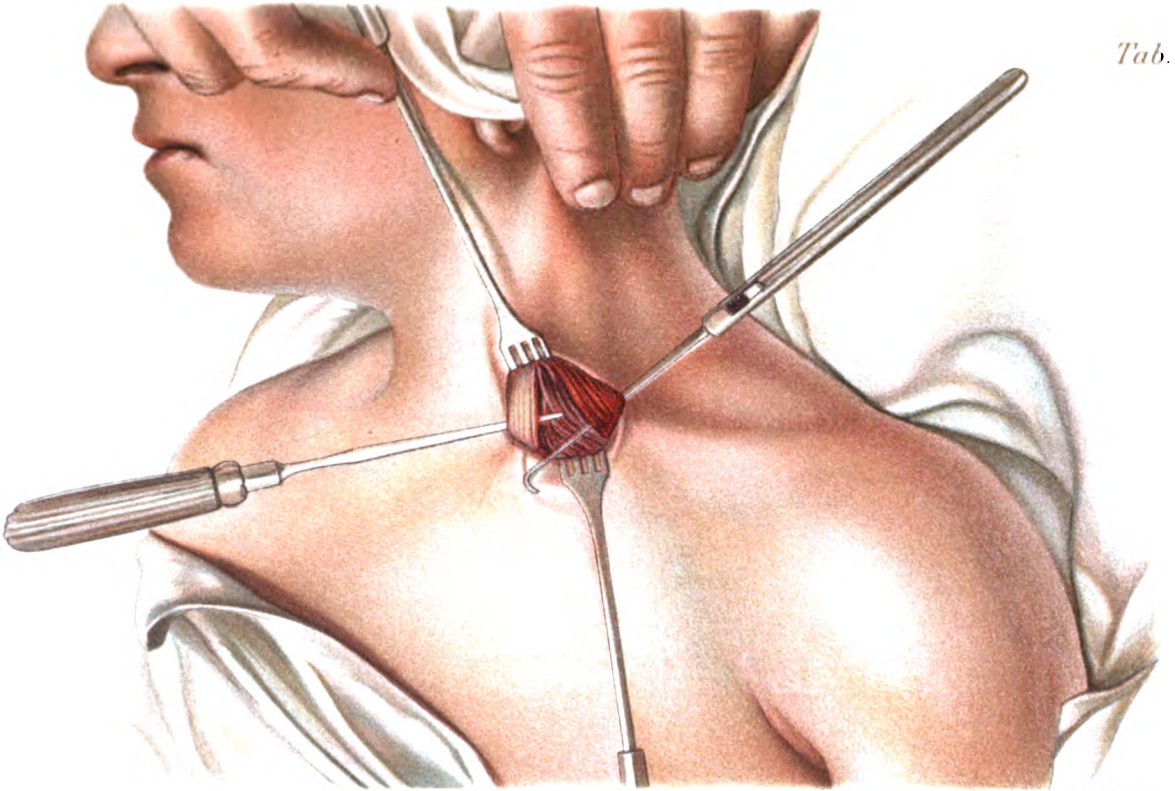

Lith. Anst. F. Reichhold, München.

Digitized by Google

Digitized by Google

Lagerung auf schiefer Ebene unter Fixierung des Kopfes in der Glisson'schen, ebenfalls schief applizierten Schwebe. Die Hand der operierten Seite ist wiederum durch ein Gewicht oder einen Gummizug nach unten zu ziehen.

Aktive Uebungen lassen sich unter Redression in Suspension an unserm Rotationsapparat ausführen. Einige Herz'sche Apparate würden sich auch dafür eignen.

Ohne maschinelle Unterstützung ist es ziemlich schwer, aktive, wirklich redressierende Uebungen auszuführen. Wo die erstere Gelegenheit fehlt, sollten die Uebungen derart vorgenommen werden, dass eine Hülfsperson mit der Hand die skoliotische H. W. S. fixiert, während der Patient seinen Kopf nach der operierten Seite dreht und nach der entgegengesetzten und zugleich nach hinten beugt. Erst nach und nach, wenn der Patient gelernt hat, schon zu Beginn der Uebung eine gute redressierte Stellung einzunehmen, kann er mit Nutzen Drehbewegungen, Seitwärtsneigen und Rückwärtsneigen mit dem Kopfe ausführen.

Noch radikaler als die offene einfache Durchschneidung ist die von Miculicz in hartnäckigen Fällen ausgeführte, partielle Exstirpation des Muskels, welche in vielen Fällen ohne orthopädische Nachbehandlung zur spontanen Korrektur des Tortikollis führen soll.

Die neurogenen Formen von Tortikollis.

Unter diesen kennen wir am besten die Torticollis spastica, den Accessoriuskrampf, der meistens in Form klonischer Zuckungen der Nackenmuskulatur auftritt und seinen Grund in funktionellen Störungen im Gebiete des Rindenzentrums der Kopfdrehung hat (de Quervain). Die Zuckungen treten meistens sehr häufig, jeweilen nach wenigen Minuten auf und sind für die Kranken sehr quälend und störend.

Digitized by Google

vorkommen, werden nach denselben chirurgischen Grundsätzen behandelt wie andere Narbenkontrakturen.

Die Deformitäten der obern Extremität.

Der angeborene Hochstand der Skapula (Sprengel), ein-, selten doppelseitig auftretend, mitunter von anderweitigen Entwicklungsstörungen, wie totalem Radiusdefekt, angeborenem Defekt des m. pector., Schädelasymmetrie begleitet, ist charakterisiert durch einen um einige Centimeter höhern Stand des Schulterblattes und damit auch des Schultergelenks. Die Skapula ist von normalen Dimensionen; ihr oberer innerer Winkel liegt der Halswirbelsäule mitunter so nahe, dass dessen Anstemmen gegen letztere ein Hindernis für die seitliche Elevation des Armes bildet; der obere Rand prominiert exostosenartig in den Weichteilen des Nackens; die entsprechende Halsseite scheint verkürzt und verdickt. Die W.S. zeigt eine Skoliose nach der Seite der Deformität.

Veranlassung zu therapeutischem Einschreiten ist nur ausnahmsweise, bei starker Behinderung der Abduktion des Armes (s. o.), gegeben; wir haben zwei Fälle mit sehr unbedeutender funktioneller Störung beobachtet.

Hoffa u. a. haben mittelst Durchschneidung der verkürzten Muskeln oder durch Abmeisseln des obern Schulterblattwinkels das Abduktionshindernis für den Arm zu beseitigen gesucht.

Von noch geringerem praktischem Interesse sind die kongenitalen Luxationen des Schultergelenks, von denen vereinzelte seltene Beobachtungen aller bei den traumatischen Verrenkungen unterschiedenen Formen vorliegen. Es handelt sich wohl um den kongenitalen Hüftluxationen analoge Hemmungsbildungen. In ein-

Digitized by Google

zelnen Fällen gelang es, den Schulterkopf zu reponieren und durch Fixation mit Verbänden reponiert zu erhalten.

Kontrakturen und Ankylosen des Schultergelenks entstehen sehr häufig durch entzündliche oder narbige Schrumpfungsprozesse der periartikulären Weichteile, Gelenkerkrankungen aller Art (Caries sicca, Arthritis deformans), namentlich aber durch Kontusionen und Distorsionen des Gelenks, Fissuren, Frakturen und Luxationen desselben. Eine Hauptrolle spielt dabei die wenigstens bei Frakturen des Humeruskopfes nicht immer zu umgehende längere Immobilisierung des Gelenks, zumal bei Patienten vorgerückteren Alters. Möglichst frühzeitige passive und aktive Gelenkbewegungen und Massage sind deshalb als Verhütungsmassregeln unerlässlich.

Die Kontraktur, wie auch die Ankylose, erfolgt durchweg in Adduktionsstellung, entsprechend der unter dem Einfluss der Schwere eingenommenen Haltung des Arms mit dem Ellbogen am Leib und der in dieser Stellung üblichen Bandagierung. Schrumpfung der Kapsel- und Gelenkbänder, Inaktivitätsatrophie der Schultermuskeln, von denen dienige des m. deltoides sehr leicht und bald auftritt, endlich — bei schweren intraartikulären Erkrankungen — Verwachsung der Gelenkenden sind die anatomischen Ursachen der schliesslich resultierenden Gelenkssteifigkeit. Bei kompletter Ankylose kann der Arm nur in Verbindung mit der Skapula erhoben werden, bei Kontraktur ist eine Hebung des Armes, passiv oder aktiv, bis zu einer gewissen Grenze, meist nicht über die Horizontale hinaus, möglich; weitere Exkursionen erfolgen dann unter Mitbewegung des Schulterblattes. Die Schultergegend erscheint abgemagert, falls nicht entzündliche Schwellung oder Gelenkerguss besteht; Acromion und Schulterkopf prominieren durch die atrophische Muskulatur.

Digitized by Google

Die Behandlung kann sich nur in leichtern Fällen auf aktive und passive Gymnastik, verbunden mit Massage, beschränken; diese haben aber unter allen Umständen mitzuwirken, sowie auch Faradisation der Muskeln und hydriatrische Prozeduren (Bäder, Wickel, Duschen).

In schwereren Fällen muss das kontrakte Gelenk durch energische passive Dehnung mobilisiert werden. Ergeben solche regelmässig täglich wiederholte Manipulationen nur langsamen Fortschritt, oder werden sie wegen bedeutender Schmerzhaftigkeit anfangs nicht ertragen, so ist es besser, eine einmalige, gewaltsame Mobilisierung (in Narkose) vorauszuschicken. Man thut gut, vorher für 8 Tage permanente Gewichtsextension anzuwenden, um die Weichteile für die Dehnung vorzubereiten. Ein Assistent fixiert die Skapula entweder von Hand (s. u.), oder mit einem um den lateralen Schulterblattrand gelegten Tuchzügel; der Operateur ergreift den im Ellbogen rechtwinklig flektierten Arm und führt mit vorsichtig abgewogener Kraft, um eine Fraktur zu vermeiden, in rascher Folge immer weiter gesteigerte Hemmungen nach vorn, seitwärts, hinten, Rotationen, schliesslich auch Kreisbewegungen aus. Bei erfolgreichem Vorgehen fühlt man krachende und reibende Geräusche und die allmählich freier werdende Mobilität des Gelenkes. Um stärkere Blutergüsse und Infiltrationen zu vermeiden, wird dann um das Gelenk eine mässig komprimierende Binde gelegt, die anfängliche Schmerzhaftigkeit mit Eis bekämpft und der Arm entweder in Abduktion extendiert oder suspendiert, nicht an den Leib bandagiert. Baldmöglichst, d. h. schon nach ein bis zwei Tagen, werden die Manipulationen wieder aufgenommen, deren Schmerzhaftigkeit unter vorausgeschickter Massage bald abzunehmen pflegt. Dabei fixiert man sich die Skapula des am besten auf einem Stuhl sitzenden Patienten so, dass man mit einer Hand bügelförmig

Digitized by Google

von oben die Schulter umgreift und den Daumen fest gegen den lateralen Schulterblattrand setzt, während die andere den Arm am flektierten Ellbogen packt und die Bewegungen dirigiert (Fig. 212).

Im weitern Verlaufe der Nachbehandlung macht der Patient zweckmässig passive Uebungen, zuerst mit einem zwischen beide Handflächen gestemmten Stab, dessen Enden er nun abwechselnd hoch zu

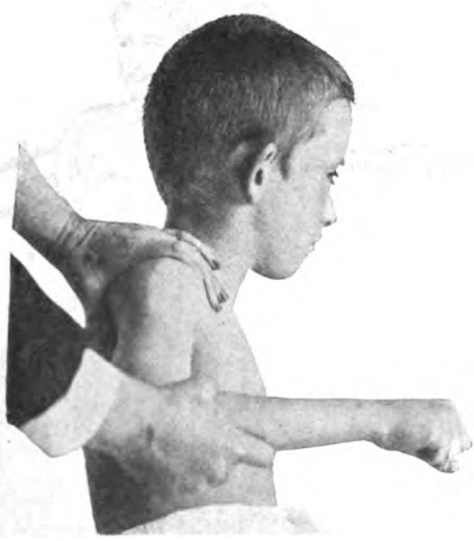

Fig. 212. Mobilisierung des Schultergelenks durch passive Bewegungen unter manueller Fixation des Schulterblattes.

schieben sich bemüht, später durch Ziehen an einem über eine Rolle geleiteten Gewicht.

Für sehr hartnäckige Fälle, oder wo die persönliche manuelle tägliche Behandlung durch den Arzt selbst, die immer am meisten leistet, nicht möglich sein sollte, sind verschiedene Apparate konstruiert worden, die sämtlich an den Schwierigkeiten laborieren, die Skapula verlässlich zu fixieren.

Digitized by Google

sodass der Patient sich der Bewegung nicht entziehen kann, und dabei doch eine ergiebige Hebung des Armes zu gestatten. Unter den verschiedenen Konstruktionen von Apparaten zeichnet sich der Beely'sche durch leichte Anwendbarkeit und zuverlässige Wirkung aus (s. Fig. 213).

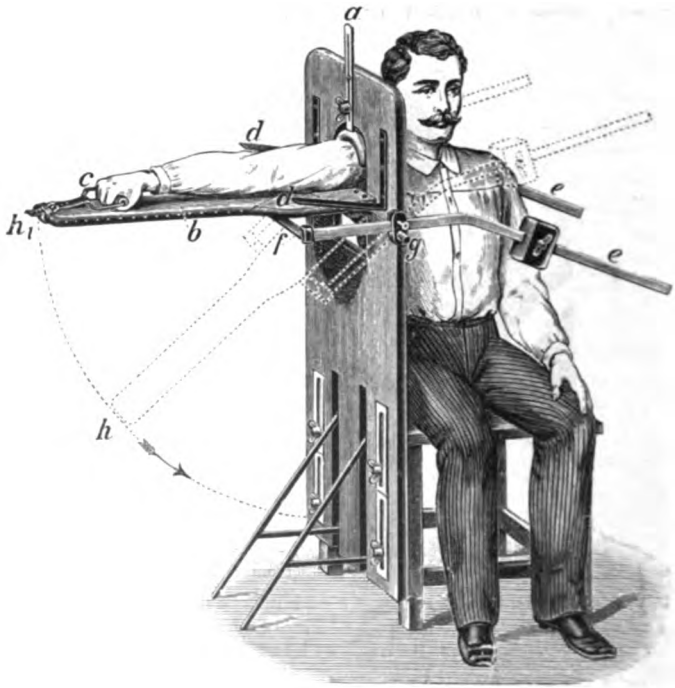

Fig. 213.
Beely'scher Apparat für Schulterhebung.

Wo es nicht auf Zeit- und Kraftersparnis ankommt, ist die geschulte Hand des Arztes allen diesen Apparaten überlegen und nicht völlig durch sie zu ersetzen.

Digitized by Google

Das paralytische Schlottergelenk der Schulter beruht auf Lähmung der die Gelenkkapsel spannenden Muskeln, vornehmlich also des m. deltoides und der Auswärtsroller. Durch das Gewicht des Armes wird dann die Kapsel gedehnt, der Schulterkopf sinkt nach abwärts von der Pfanne und kann durch Schieben von unten her mit Leichtigkeit nach oben reponiert, in hochgradigen Fällen auch nach vorn und hinten vom Pfannenrand in dem erschlafften Kapselraum herumgeführt werden. Charakteristisch ist das scharfe Vorspringen des Acromion und des Humeruskopfs, zwischen welchen eine Delle liegt, in welche man mit dem Finger tief eindringen kann. Die Delle verschwindet beim Aufwärtsschieben des Schulterkopfs; sie entsteht durch die Wirkung des Luftdruckes auf die atrophierten Weichteile, welche die Diastase der Gelenkenden überbrücken.

Der Arm hängt schlaff am Leibe herunter, meist in pronierter Stellung; im Schultergelenk sind nur schleudernde Bewegungen möglich (Fig. 214).

Aetiologisch ist derartige Schulterlähmung, soweit sie isolierter Natur, zurückzuführen auf spinale Kinderlähmungen (selten), traumatische Lähmung des n. axillaris, der den m. deltoides allein innerviert, endlich am häufigsten auf Traumen unter der Geburt, Epiphysenlösungen und Drucklähmungen des Plexus brachialis.

Die Therapie ist einerseits auf die je nach der Aetiologie des Falles mehr oder minder aussichtsvolle Beseitigung der Lähmung mittelst Elektrizität, Massage, Hydrotherapie etc. zu richten; dann aber erwächst noch für den Orthopäden die Aufgabe, zur Unterstützung dieser Heilbestrebungen oder, um die sonst unvermeidliche Zunahme der Kapseldehnung zu bekämpfen, den Schulterkopf durch stützende Apparate in der Pfanne zurückzuhalten.

Digitized by Google

Solche Apparate wirken nur ganz zuverlässig, wenn sie einerseits mit breiten Flächen am Thorax befestigt sind, anderseits noch den Ellbogen umfassen, nach Art der von Billroth für Totalexstir-

Fig. 214. Paralytisches Schlottergelenk der Schulter. 34jähriger Mann mit partieller Lähmung der Oberarmmuskulatur seit dem 1. Lebensjahre (assentielle L.). Patient kann den Humeruskopf willkürlich luxieren und reponieren, aktiv den Arm bis zur Horizontalen erheben. (Chirurg. Klinik, Zürich.)

pation des humerus angegebenen Bandage. Die von Bandagisten (Collin, Tiemann) verwendeten Oberarmkapseln können ähnliches nur bei sehr fester, die Atrophie befördernder Schnürung leisten.

Digitized by Google

In schweren Fällen ist die zuerst von Albert ausgeführte Arthrodese in Betracht zu ziehen.

Von Deformitäten des Oberarms lassen sich nicht selten rhachitische Kurvaturen (nach vorn) konstatieren. Da sie keine funktionellen Störungen erzeugen und nicht augenfällig sind, werden sie kaum je Gegenstand einer Therapie, die in der bei andern Röhrenknochen geltenden Weise (Osteotomie, Osteoklasie) vorzunehmen wäre.

Kongenitale Luxationen des Ellbogengelenks sind selten und betreffen fast immer das Radius-Köpfchen, welches nach allen bei den traumatischen Verrenkungen vorkommenden Richtungen luxiert gefunden wurde. In einzelnen Fällen wurde die Resektion vorgenommen.

Kontrakturen und Ankylosen des Ellbogengelenks sind häufig. Flexionskontrakturen sind meist narbigen (Verbrennungen), myogenen (Rheuma, Lues) oder arthrogenen Ursprungs, während nach Gelenkfrakturen eher Ankylosen in gestreckter Stellung resultieren; durch korrekte Behandlung (Fixation resp. Extension in wechselnder Winkelstellung) lässt sich letztere in der Regel vermeiden.

Von grosser praktischer Wichtigkeit ist die eventuell in Narkose zu stellende Differenzialdiagnose zwischen Ankylose und Kontraktur. Feste fibröse Ankylosen lassen sich nur unter vorgängiger Anwendung des Brisement forcé und langdauernder, wegen ihrer Schmerzhaftigkeit die ganze Energie des Patienten beanspruchender Nachbehandlung mobilisieren. Synostosen in rechtwinkliger Stellung lässt man wegen ihrer geringen Funktionsstörung am besten unbehandelt, solche in gestreckter Stellung erfordern die Resektion.

Für die übrigen Kontrakturen und Ankylosen ist, leichtere Grade ausgenommen, das Brisement forcé in der Narkose vorauszuschicken. Man ergreift mit der linken Hand die Mitte des Oberarms, mit der rechten die Mitte des Vorderarms

Digitized by Google

und sprengt mit allmählich gesteigerter Kraft durch Beuge- und Streckbewegungen die sich entgegenstellenden Widerstände. Nach Ablauf der ersten Reaktion, die durch Kompression und Eis zu bekämpfen ist, kommen Massage und Gymnastik an die Reihe, die für leichtere Fälle überhaupt genügen. Die Bewegungen werden entweder manuell,

Fig. 215. Pendelapparat für Mobilisierung des Ellbogengelenks von Knoke und Dressler.

zuerst passiv, später aktiv und dupliziert (unter Widerstand, s. schwedische Heilgymnastik, Seite 75) geübt, oder unter Führung von Apparaten, wie solche von Zander, Krukenberg, Knoke und Dressler konstruiert worden sind (Fig. 215).

In leichteren Fällen genügt für die Erzielung der Streckung das übungsweise Tragenlassen

Digitized by Google

eines Körbchens mit Gewichten, für die Beugung die Applikation eines artikulierten Gipsverbandes mit eingegipsten Oesen, die durch einen Gummizug verbunden werden. Nach diesem Prinzip sind auch eine Reihe von Portativapparaten angegeben.

Für die Narbenkontrakturen der plica cubiti empfiehlt Schede die permanente Gewichtsextension, welche durch Heranziehung der verschiebbaren Oberarmhaut mehr leistet, als anderweitige Streckapparate und -Prozeduren. Ausserdem kommt hier natürlich auch die chirurgische Behandlung mittelst Lappenplastik in Frage.

Der Cubitus varus und valgus, d.h. eine abnorme ulnare oder radiale Abduktion des Vorderarms im Ellbogengelenk hat kein therapeutisches Interesse. Er ist entweder die Folge von Rhachitis oder von disloziert geheilten Frakturen des untern Humerusendes.

Hübscher führt die beim weiblichen Geschlechte nach der Pubertätszeit auftretende „physiologische Valgusstellung" der Vorderarme zum Teil auf die stärkere Breitenentwicklung der Hüften zurück.

Kongenitale Defekte der Vorderarmknochen betreffen sehr selten die Ulna, meist nur partiell. Häufiger fehlt der Radius und zwar meistens total. Kümmell hat 67 Fälle zusammengestellt: davon waren 27 doppelseitig total, 30 einseitig und 10 partiell. Tafel 2 stellt einen von uns kürzlich beobachteten Fall beim Neugebornen dar (s. auch Fig. 2).

Charakteristisch für den totalen Radiusdefekt ist das Fehlen des Daumens nebst seinem Metacarpus, os multang. majus und naviculare; die Hand steht radialwärts adduziert (Klumphand). Der Vorderarm ist verkürzt, die Ulna verdickt; sie prominiert mit ihrem untersten ulnarwärts konvexen Ende

Digitized by Google

neben der Handwurzel. Die Finger zeigen verminderte Flexionsfähigkeit und legen sich an die Innenseite des Oberams. Häufig sind noch andere Missbildungen vorhanden, doch zeigt die Hand mitunter eine beschränkte Gebrauchsfähigkeit.

Die therapeutischen Bestrebungen müssen, und zwar frühzeitig, darauf gerichtet sein, die Achse der Hand in diejenige des Vorderarms zurückzudrängen und dadurch die weitere Entwicklung der Ulna zu beeinflussen. Dies ist durch Verbände und Apparate angestrebt worden, sowie, mit mehr Aussicht auf bleibenden Erfolg, durch operative Eingriffe. (Osteotomie, resp. Resektion der Ulna, Einpflanzung des Carpus in das längsgespaltene untere Ende der Ulna).

Wachstumshemmungen oder übermässiges Wachstum (z. B. durch Osteomyelitis) eines der beiden Vorderarmknochen können ebenfalls zu Schiefstellung der Hand (manus vara oder valga) führen.

Rhachitische Kurvaturen des Vorderarms haben ebenso selten ein praktisches Interesse wie diejenigen des Oberarms, dagegen erfordern deform geheilte Frakturen, besonders des untern Radiusendes, mitunter ein operatives Eingreifen, namentlich bei, durch die Deformität bedingter Behinderung der Fingerflexion oder bei Pronationsankylose. Bei frischeren Fällen gelingt mitunter das Zerbrechen des Callus (uns ist dies bei einem siebenjährigen Knaben noch nach sechs Wochen mit vollem Erfolge gelungen); veraltete Fälle, zumal bei Erwachsenen, können die Osteotomie oder Wegmeisselung prominenter Bruchenden nötig machen.

Kongenitale Luxationen sind auch am Handgelenk in wenigen Fällen beobachtet, sowohl dorsal- als volarwärts, ohne schwere Funktionsbehinderung.

Digitized by Google

Angeborne Kontraktur des Handgelenks (Manus vara congenita) ist das Analogon des pes varus cong. und wesentlich verschieden von der durch totalen Radiusdefekt erzeugten Klumphand. Sie ist selten, entspringt denselben Ursachen (intrauterine Belastung) wie der Klumpfuss und kommt mit diesem kombiniert vor. Die Hand steht in starker Volar- und Ulnarflexion, ähnlich wie bei Radialislähmung; bei Streckung des Handgelenks beugen sich die Finger.

Hoffa hat zwei Fälle durch allmählich redressierende Verbände relativ leicht und in kurzer Zeit geheilt.

Die Madelung'sche Subluxation der

Fig. 216. Subluxation der Hand nach Madelung.

Hand ist eine zwischen dem 13. und 23. Jahre, meist bei weiblichen Handarbeiterinnen auftretende Deformität, zuerst von Madelung genauer beschrieben, vorher schon von Dupuytren erwähnt. Gewöhnlich ist übermässig schwere Handarbeit bei schlaffer Kapsel und abnorm weichen Knochen die Veranlassung. Die Hand erscheint in toto nach der Volarseite herabgesunken (s. Fig. 216), die Gelenkenden des Radius und der Ulna prominieren an der Dorsalseite, an der Volarseite treten die Beugesehnen brückenartig hervor. Die Dorsalflexion der Hand ist behindert und schmerzhaft, eine Reposition nicht möglich. Während des oft

Digitized by Google

raschen Entstehens der Deformität ist die Schmerzhaftigkeit mitunter beträchtlich, mit den Jahren und bei zunehmender Kräftigung der Armmuskulatur hört sie wieder auf, sodass eine Behandlung nur während des schmerzhaften Stadiums nötig wird. (Massage, Kräftigung der Armmuskulatur, periodische Fixation in Verbänden oder Hülsenapparaten.)

Kontrakturen und Ankylosen des Handgelenks sind häufig und entspringen denselben Ursachen wie die gleichnamigen Affektionen des Ellbogengelenks, bei denen besonders die gonorrhoische Arthritis zu erwähnen ist. Versteifung in

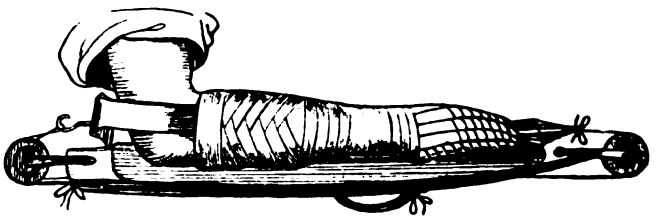

Fig. 217. Extensionsschiene nach Esmarch.

Streckstellung ist im ganzen häufiger als (volare) Flexionskontrakturen; dorsale kommen kaum vor.

Oft ist der Carpus volarwärts subluxiert und etwas radial flektiert, Kombination mit Fingersteifigkeit sehr gewöhnlich.

Die Behandlung geschieht nach den beim Ellbogen erläuterten Prinzipien. Knöcherne Ankylosen in Mittelstellung machen wenig Störung und erfordern deshalb keine Behandlung; will man zuerst Extension verwenden, so eignet sich dafür die Esmarch'sche Schiene (s. Fig. 217), dann folgen Massage und Gymnastik, unterstützt durch Bäder. Für selbstredressierende Uebungen ist der von uns viel gebrauchte Nebel'sche Pendelapparat zu empfehlen (Fig. 218). Das aktiv, eventuell auch

Digitized by Google

von zweiter Hand in Schwung gebrachte Pendel mobilisiert auf die schonendste und für furchtsame Patienten angenehmste Weise das steife Gelenk, indem es sowohl passiv allmählich die Weite der Gelenksexkursionen steigert, als auch die Uebung der vorhandenen aktiven Muskelkräfte fördert, da diese zum Antrieb des Pendels verwendet werden müssen.

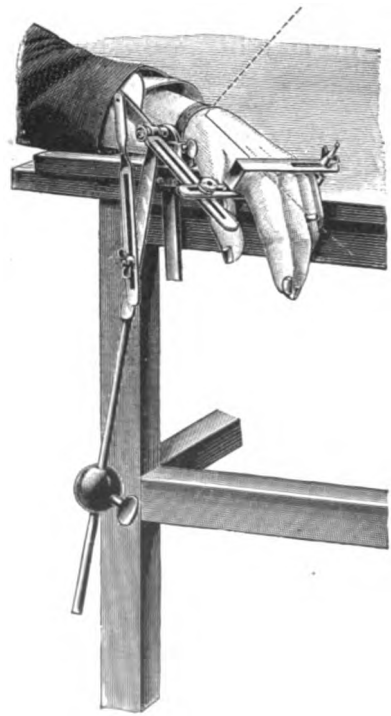

Fig. 218. Nebels Pendelapparat, für aktive und passive Bewegungen des Handgelenkes eingestellt.

Angeborne Deformitäten der Finger lassen sich in drei Gruppen unterscheiden.

1. Angeborne Luxationen (dorsal-, volar- und lateralwärts beobachtet), sehr selten.

2. Angeborne seitliche Deviation der (letzten) Phalangen, manchmal erblich vorkommend, auch kombiniert mit andern kongenitalen Deformitäten. Die Deviation wurde an der letzten Daumenphalanx radial- und ulnarwärts beobachtet, ohne Funktionsstörung, bei ganz normaler Hand. Unsere Abbildung zeigt das Vorkommnis an den kleinen Fingern (s. Fig. 219). Zu einer Behandlung fanden wir keine Veranlassung.

3. Angeborne Fingerkontrakturen, z. B.

Digitized by Google

in manchen Familien erbliche Flexionsstellung des kleinen Fingers im ersten Interphalangealgelenk durch anomale straffe Anspannung der volaren Hautbedeckung, die bei Streckung sich wie eine Schwimmhaut abhebt. Das Gelenk ist dabei normal entwickelt.

Fig. 219. 10jähriger Knabe. Angeborene seitliche Deviation der Endphalangen beider kleinen Finger.

Ist überhaupt Behandlung erforderlich, so empfahl Vogt das Tragen einer kleinen artikulierten Schiene mit dorsalem Gummizug (s. Fig. 220), oder eine volare Lappenplastik (Ueberführung eines **V** in **Y**).

Die erworbenen Kontrakturen und Ankylosen der Finger sind ungemein häufig und

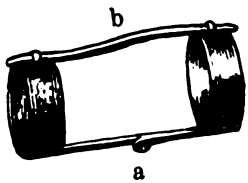

Fig. 220. Schiene für kongenitale Fingerkontraktur nach Vogt.
a) Scharnier an der Beugeseite.
b) Gummizug auf der Streckseite.

beanspruchen ein hervorragendes praktisches Interesse wegen der mannigfaltigen, daraus sich ergebenden funktionellen Schädigungen und ihrer Würdigung, zumal in der Unfallpraxis.

Wenn man eine streng ätiologische Gruppierung vornehmen will, so könnte man sie einteilen (nach Hoffa) in:

Digitized by Google

dermatogene (Wunden, Phlegmonen, Verbrennungen),
desmogene (Dupuytren'sche Kontraktur),
tendogene (Panaritium, Sehnenverletzungen),
myogene (durch Immobilisation, ischäm. Kontraktur),
arthrogene (Frakturen, Entzünd. Arthritis deform.),
neurogene (paralytische, spinale und periphere; spastische).

In praxi kombinieren sich die aus den Veränderungen der Weichteile und Gelenke sich ergebenden, funktionsstörenden Komponenten in mannigfaltiger Weise, besonders dann, wenn nach langem Bestehen die primäre Läsion durch hinzutretende sekundäre Inaktivitäts-, Schrumpfungs- und Anpassungsvorgänge weiter stabilisiert wird. So können narbige Kontrakturen, z. B. durch Brandwunden, Dupuytrensche Kontrakturen u. s. w., nach vieljährigem Bestehen durch sekundäre Sehnen- und Kapselretraktionen und Ankylosierung der Gelenke verstärkt und bis zur Unheilbarkeit gesteigert werden.

Es ist deshalb ausserordentlich wichtig, ganz abgesehen von der stets im Auge zu behaltenden Prophylaxe, alle Fingersteifigkeiten möglichst frisch in Behandlung zu nehmen, unter Umständen selbst vor Vollendung der Vernarbung bei Verletzungen, Phlegmonen etc.

Narben werden durch Bäder, Umschläge, Massage, allmähliche Dehnung mittelst Heftpflaster-Schienenverbänden mobilisiert, daran schliessen sich täglich mehrfach zu wiederholende passive Bewegungen und womöglich aktive Gymnastik, welch letztere Zwecke durch eine Reihe von hiefür angegebenen redressierenden und selbstzubewegenden Apparaten verfolgt werden. Die Finger werden entweder mit artikulierten Schienen (Bigg), Holzrinnen (Schönborn) oder Hülsen („Mädchenfänger"

Digitized by Google

Hoffa) gefasst und durch Schrauben oder elastische Züge gegen volar- oder dorsalwärts abstehende Bügel, je nachdem es sich um Extensions- oder Flexionskontraktur handelt, angezogen.

Eine einfache und dabei praktische Vorrichtung ist der Krukenberg'sche Handschuh (Fig. 221). Der Patient zieht selbst an den Fäden oder es werden Gewichte daran gehängt.

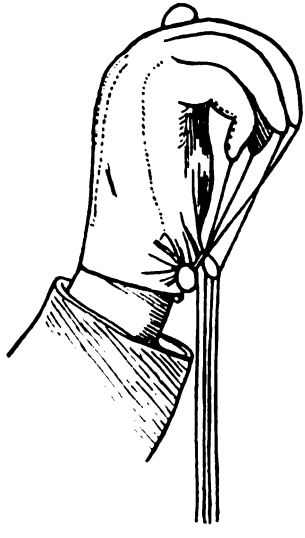

Fig. 221.
Handschuh nach Krukenberg.

Komplizierter, ebenfalls gegen Extensionssteifigkeit bestimmt, ist die zur Selbstbewegung eingerichtete Rothenberg'sche Maschine (Fig. 222). Heusner verwendet dorsal- resp. volarwärts federnde Spiraldrahtschienchen. Wirksam und angenehm im Gebrauch ist hier wiederum der Krukenberg'sche, von Nebel verbesserte Fingerpendelapparat, dessen Einstellung für die Mobilisierung der Fingergelenke Fig. 223 zeigt.

Bei schweren Narbenkontrakturen kommen natürlich auch plastische Operationen in Betracht, bei Sehnenkontrakturen Tenoplastik (s. allgem. Teil, S. 98) oder Verlängerung durch seitliche Einkerbung, nicht Tenotomie, falls man aktive Beweglichkeit erzielen will, da die Sehnenstümpfe der Finger sich retrahieren und, ohne sich zu vereinigen, mit ihrer Scheide verwachsen. Ankylosen der Fingergelenke unterzieht man dem Brisement forcé nur in der Absicht, eine für die Funktion

Digitized by Google

weniger genierende Stellung, z. B. Flexion statt Streckstellung, zu erzeugen, da doch wieder Ankylose einzutreten pflegt. Dasselbe gilt von den Resektionen, die nur ausnahmsweise, mittelst langwieriger, energischer und schmerzhafter Nachbehandlung ein bewegliches Gelenk erzielen lassen.

Die Nachbehandlung nach allen diesen Eingriffen ist die oben für die Weichteilkontrakturen geschilderte.



Fig. 222. Rothenberg'sche Finger- und Handbeuge-Maschine.

Aussichtslos ist die Behandlung bei der ischämischen Fingerkontraktur (s. allgem. Teil, S. 35).

Die Dupuytren'sche Fingerkontraktur beruht auf einer Schrumpfung der Aponeurosis palmaris und deren Ausstrahlungen nach der Vola der Grundphalangen, und zwar vorzugsweise des vierten resp. vierten und fünften, seltener des Mittel- oder Zeigefingers, fast niemals des Daumens. Diese anatomisch

Digitized by Google

als herdweise chronisch-plastische Entzündung der genannten Fascie charakterisierte Affektion ist manchmal vererbt und befällt meist Leute in vorgerückteren Jahren. Der Einfluss professioneller Insulte ist zweifelhaft, oft besteht gichtische Anlage. Der Verlauf ist meist langsam, kann sich über Dezennien hinziehen und endigt mit einer Beugekontraktur des in Mittel- und Endphalanx gestreckten Fingers im Grund- und Mittelgelenk, welche die Dorsalflexion aufhebt. In veralteten Fällen gesellen sich Schrumpfungen der Beugesehnen und Gelenkkapseln hinzu.



Fig. 223.
Fingerpendeln im Nebel'schen Apparat.

Die früher vielgeübte orthopädische Behandlung wird mehr und mehr verlassen. In der That richten Massage, Jod, passive Dehnungen auf die Länge so gut wie nichts aus, selbst in den Anfängen des Leidens, und geben selbst die früher allgemein geübten Operationen nach Adams (subkutane Discision der Stränge) und Busch (Fascienplastik) keine sicheren Dauer-Resultate. Sicher ist allein und dabei auch leicht ausführbar die totale Exstirpation der verdickten und sich spannenden Stränge

Digitized by Google

nach Längsspaltung der Haut, die besonders von Kocher empfohlen wurde. Da der Eingriff in Cocaïn-Anästhesie möglich, empfiehlt er sich schon für die ersten Stadien des Leidens. Eine orthopädische Nachbehandlung ist dann nur in den Fällen nötig, wo bereits sekundäre Kontrakturen der Sehnen und Gelenke bestehen. Wir benutzen zur (regionären) Anästhesie die rautenförmige Umspritzung des Operationsterrains mit einer 2% Cocaïn-Eucaïnlösung nach Hackenbruch.

Der schnellende Finger (doigt à ressort, Nélaton) ist charakterisiert durch ein im Ablaufe der Beugung oder Streckung eintretendes Hindernis, das dann bei weiterer Anstrengung, eventuell durch Nachhülfe mit der gesunden Hand, mit einem plötzlichen, zuweilen schmerzhaften Ruck überwunden wird. Das Leiden ist in allen Lebensaltern beobachtet, an allen Fingern, rechts doppelt so häufig. Als Ursachen werden beschuldigt Gicht, Traumen, professionelle Insulte (z. B. „Griffemachen" bei Soldaten).

Das anatomische Substrat ist sehr verschieden: Strikturen der Sehnenscheide, Verdickungen der Sehne, Neubildungen, Exostosen, Stränge u. a.

Heilung durch Massage, Umschläge und dergleichen ist nicht selten (eig. Beobachtung, Daumen); andernfalls ist operative Beseitigung zu versuchen und vielfach gelungen.

Die paralytischen Fingerkontrakturen sind entweder zentralen oder peripheren Ursprungs. Von orthopädischem Interesse sind von erstern nur die essentiellen (Kinderlähmungen); die ganz gelähmte Hand hängt in Flexionsstellung herunter. Aus der Neuropathologie bekannt sind die Bilder der Radialislähmung (Extensoren der Hand und Finger gelähmt, Mittel und Endphalangen aktiv streckbar), Ulnaris-Lähmung („Greifenklaue", Extensionskontraktur aller Finger im Grundgelenk mit Beugung der vordern), Medianus-

Digitized by Google

lähmung (Beugung und Opposition des Daumens, Flexion der beiden vordern Gelenke des Zeige- und Mittelfingers betreffend). —

Neben der Behandlung des Nervenleidens mit Elektrizität u. s. w. sind orthopädische Massnahmen, Massage, Gymnastik und redressierende Apparate zu verwenden. Letztere suchen die gelähmten Muskeln nach dem Vorgange von Duchenne durch elastische Züge oder Spiralfedern zu ersetzen. Ferner sind operative Funktionsübertragungen durch Sehnentransplantation (s. allgem. Teil, Seite 100) wiederholt mit Erfolg gemacht worden und haben speziell bei der Radialislähmung Aussicht auf allgemeinere Verbreitung.

Als spastische Fingerkontraktur beschäftigt der Schreibkrampf mit ähnlichen, aber selteneren „koordinatorischen Beschäftigungsneurosen" der Musiker, Telegraphisten etc. sowohl den Orthopäden wie den Neuropathologen.

Der Schreibkrapf äussert sich nur beim Versuche zu schreiben und zwar durch klonische und tonische Krämpfe im Daumen und Zeigefinger, aber auch des ganzen Armes (spastische Form), oder in Zittern (tremorartige Form), endlich in einem Lähmungsgefühl (paralytische Form) — während andere feinere Verrichtungen ungestört vollzogen werden. Doch klagen viele Kranke auch in der Ruhe über spannende und ziehende Sensationen im Arm.

Die Behandlung ist in allen schweren Fällen keine leichte und erfordert in der Regel mehrmonatliches Aussetzen der Berufsthätigkeit. Aber selbst erreichte Besserungen und Heilungen halten der letzteren meist nicht stand und Recidive sind sehr häufig. Der Rat, mit der linken Hand schreiben zu lernen, erzeugt oft daselbst das gleiche Leiden, und es ist deshalb in renitenten Fällen vorzuziehen, den Patienten, wenn er sich nicht schonen kann, definitiv auf die Schreibmaschine zu verweisen.

Digitized by Google

Die Behandlung besteht in Massage der Nerven und Muskeln der Hand bis zur Schulter, Applikation des konstanten Stroms, aktiven und duplizierten Fingerbewegungen, methodischen, langsamen Schreibübungen von kurzer Dauer, zuerst mit weichem Bleistift und unter Zuhülfenahme einer Stützvorrichtung (Federhalter), die der Kranke auch später beibehalten soll. Diese Vorrichtungen haben den Zweck, den Schreibenden zu zwingen, eine andere Muskelkombination bei seiner Arbeit zu verwenden, als er bisher gewohnt war. Manche Leidende thun dies schon instinktiv, indem sie die Feder zwischen Zeige- und Mittelfinger stecken. Ein anderes einfaches Hülfsmittel ist, Feder und Daumen durch ein Korkstück zu stecken (Guth, s. Fig. 224). Dadurch wird der, das Nagelglied flektierende Flexor profundus entlastet und die Führung der Feder auf die ganze Hand übertragen. Das bekannte Nussbaum'sche Brasselet (Fig. 225) muss durch leichtes Spreizen der durchgesteckten Finger gehalten werden und die Führung der an seiner obern Seite angebrachten Feder erfolgt mit den Extensoren, statt mit den Flexoren. - -

Fig. 224.
Federhalter nach Guth.

Die Deformitäten der untern Extremität.

Die kongenitale Luxation des Hüftgelenks ist nicht nur die weitaus häufigste aller angeborenen Luxationen, sondern überhaupt wohl das am häufigsten vorkommende angeborne Gebrechen, nach

Digitized by Google

Lorenz' Schätzung sogar viermal so häufig als der sonst in der Häufigkeitsskala obenan gestellte kongenitale Klumpfuss. Aus einer Statistik von 896 Fällen, die sich auf acht Beobachter verteilen, entfallen 105 (12%) auf das männliche und 793 (88%) auf das weibliche Geschlecht. In 322 Fällen war das Leiden doppelseitig, in 576 einseitig. Von letzteren entfallen 309 auf die linke und 267 auf die rechte Seite (Hoffa). Erblichkeit ist nicht selten nachgewiesen und durch Stammbäume belegt (Krönlein).

In ätiologischer Beziehung sind die verschiedensten Erklärungen aufgestellt worden. Ammon betrachtet die (nie fehlende) rudimentäre

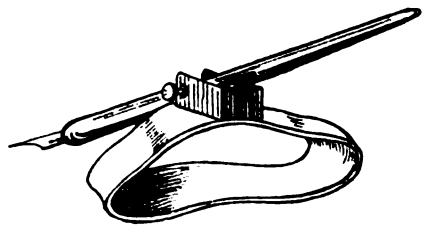

Fig. 225. Brasselet von Nussbaum.

Entwicklung der Pfanne als das Primäre, also als Hemmungsbildung, aus der mit Notwendigkeit die spätere Luxation des sich weiter entwickelnden Femurkopfs erwächst. Schanz, Hoffa u. a. suchen die Ursache in einer durch raumbeschränkende Momente in utero (z. B. Mangel an Fruchtwasser) erzeugten übermässigen Flexion und Abduktion der Oberschenkel, welche bewirken soll, dass der Schenkelkopf aus der Pfanne gehoben wird und an ihr vorbeiwächst. Durch den mangelnden Gegendruck verkümmere die Pfanne, indem sie sich gleichzeitig verdickt. Die eigentliche Luxation erfolgt nach Lorenz sekundär durch die Streckung der Beine und die funktionelle Belastung.

Digitized by Google

Sicher ist jedenfalls, dass typische Luxationen schon bei Föten beobachtet sind, und dass die Pfanne niemals die normale Kapazität besitzt. Lorenz fand bei 260 blutigen Repositionen nie eine genügend geräumige Pfanne.

Die anatomischen Veränderungen sind aber durchweg beim Neugebornen weniger ausgesprochen als beim gehenden Kinde und steigern sich, unzweifelhaft unter dem Einfluss der Belastung, bis ins erwachsene und höhere Alter. Wie zuerst Kölliker nachgewiesen, ist der Typus der Luxation kein uniformer im Sinne der Luxatio iliaca, die allerdings das Endstadium darzustellen pflegt. Vielmehr ist beim Neugebornen in der überwiegenden Mehrheit der Fälle das Primäre eine Luxation (resp. Subluxation) über den obern Pfannenrand (Luxatio supracotyloidea), die sich in seltenen Fällen dort stabilisieren kann, meistens aber nach kürzerem oder längerem Bestehen allmählich in eine zweite Form übergeht, bei welcher der Kopf sich ober- und ausserhalb der Pfanne, schliesslich ausserhalb der spin. ant. sup. ilei befindet. Dort ist er auch klinisch bei Streckstellung des Beines zu fühlen, während er bei Beugung und Adduktion nach hinten gleitet. Beim dritten Typus ist die Luxation eine reine iliaca, der Kopf steht auch in Streckstellung auf der Hinterfläche des Darmbeins neben der incisura ischiadica major.

Diese Entwicklung der Luxationsstellung, von der die erste Form ungefähr dem Neugebornen, die zweite (mit grossen Schwankungen) den ersten Lebensjahren entspricht, während die letzte fast nur bei länger gehenden, ältern Kindern gefunden wird, ist nun allgemein acceptiert, zumal auch das Röntgenbild hier manches aufklärt, was durch die klinische Untersuchung nicht oder schwer zu entscheiden ist. Lorenz bestätigt sie neuestens ebenfalls für die ungeheure Mehrzahl der Fälle, hält

Digitized by Google

aber daneben an einer häufigen primär iliakalen Form, resp. Beginn als iliakalen Subluxation fest. Die Zahl der aufzustellenden Typen ist kontrovers, was sich aus den Uebergangsformen erklärt; sicher aber erfolgt die Umwandlung unter gleichzeitiger Entfernung des Kopfes von der Pfanne und Zunahme der Verkürzung unter dem Einfluss der Belastung. Die Kenntnis dieser Luxationsformen ist, wie wir unten sehen werden, von grosser Wichtigkeit für die Repositionstechnik.

Sehr selten sind kongenitale Hüftluxationen nach vorn (ileopubica, obturatoria) beobachtet worden.

Die Kenntnis der pathologischen Anatomie der kongenitalen Hüftgelenksverrenkung ist speziell für das in praktischer Beziehung mehr interessierende Kindesalter durch die modernen, blutigen Operationsbestrebungen sehr gefördert worden.

Die Pfanne fehlt nie an normaler Stelle, ist aber verkümmert, mindestens zu flach, fasst meist nur eine Fingerbeere und nimmt bei ältern Kindern eine dreieckige Gestalt an. Sie ist mitunter mit Fett oder mit Bindegewebe ausgefüllt und dann schwer zu finden, der Pfannenboden durch Knorpelwucherung stark verdickt, zuweilen bis zur Aufhebung der Konkavität, der limbus cartilagineus erhalten, aber, besonders an der hintern Peripherie, zentralwärts umgelegt; der hintere Pfannenrand verläuft gestreckt und stellt, wenn der limbus verloren gegangen, einen knöchernen Wall (crête iliaque) dar, der die vordere von der hintern Beckenfläche scheidet und als Repositionshindernis eine wesentliche Rolle spielt.

Die Gelenkkapsel verhält sich bei Neugebornen normal, ist höchstens etwas erweitert und schlaffer. Mit dem Höhersteigen des Schenkelkopfs und seiner Entfernung von der Pfanne zieht sie sich nach hinten oben aus, umgiebt haubenförmig den luxierten Kopf und Hals und legt sich flach über die leere

Digitized by Google

Pfanne, mit der sie manchmal Adhäsionen eingeht. In ältern Fällen kommuniziert diese leere „Pfannentasche“ durch einen engen schlauchförmigen „Isthmus“, der durch die Umschlingung mittelst der nach oben abgelenkten Ileopsoas-Sehne entsteht, mit der „Kopfhaube“. Durch die starke funktionelle Inanspruchnahme als Tragband verdickt sie sich (bis gegen 1 cm Wandstärke).

Das Lig. teres ist bei kleinen Kindern vorhanden, bei ältern sogar hypertrophisch, entsprechend der Entfernung des Kopfes vom acetabulum verlängert, um schliesslich durch Usur zu verschwinden. Nach dem vierten Lebensjahre fehlt es meistens (Lorenz). Es fehlt häufiger bei den doppelseitigen Luxationen; bei 200 Operationen fand Hoffa es 54 mal fehlend, 146 mal vorhanden; bei 30 doppelseitigen Fällen fehlte es 23 mal.

Starke Veränderungen zeigt sodann der Schenkelkopf und Schenkelhals, die sich ebenfalls mit dem Alter steigern. Der Kopf ist immer grösser als die Pfanne, sonst aber relativ klein, an der Berührungsstelle mit dem Becken abgeplattet, konisch, mitunter pufferförmig gestaltet oder mit dem Hals zu einer klumpigen Masse verschmolzen. Immer ist er mehr oder weniger sagittal, nach vorn gerichtet, woran der Schenkelhals partizipiert, der häufig verkürzt und mitunter horizontaler gestellt ist.

Das Becken wird in ältern Fällen bei einseitiger Luxation asymmetrisch, bei doppelseitiger durch Eversion der Sitzbeine im Ausgang quer erweitert.

Wichtig ist das Verhalten der Muskeln. Lorenz hat gezeigt, dass die „pelvitrochanteren“ Muskeln, deren Verlauf rechtwinklig zur Achse des Femur steht (m. glut. medius und minimus, pyriformis, obturator., gemelli und quadr. femoris, sowie der ileopsoas) atrophiert und verlängert sind. Der m. glutaeus maximus verkürzt sich und verläuft horizontaler. Die Muskeln dagegen, deren

Digitized by Google

Faserverlauf in der Verschiebungsrichtung des Schenkelkopfs liegen, verkürzen sich und zwar die „pelvifemoralen“ (die drei Adduktoren) nur mit ihren zu unterst inserierenden Partien, während die obern sich verlängern; die pelvicruralen Muskeln (m. sartorius, tensor fasciae, rectus, gracilis, semimembranosus, semitendinosus und biceps) sind ohne Ausnahme der Verschiebung des Schenkelkopfs entsprechend verkürzt.

In schweren Fällen ist die Muskulatur des ganzen Beines etwas atrophisch, die Knochen, besonders das femur, graziler und etwas verkürzt.

Die Symptome der einseitigen Luxation sind bei Neugebornen nicht leicht zu konstatieren, und das Leiden wird meist erst erkannt, wenn die Kinder zu gehen beginnen. Dann fällt das Hinken auf, das mit Steigerung der Verkürzung zunimmt. Während letztere bei ganz kleinen Kindern 1—2 cm beträgt, steigt sie bei grössern auf 5—6 cm, bei Erwachsenen bis auf 10 cm. Bei starker Verkürzung wird Spitzfussstellung des kranken Fusses zu Hülfe genommen. Die Verkürzung lässt sich durch Messung der Distanz von spina ant. sup. zur Knöchelspitze oder durch das entsprechende Höhertreten der Trochanterspitze über die Roser-Nélaton'sche Linie feststellen; sie wird vermindert durch Zug und vermehrt durch Schieben am Bein. Bei Betrachtung im Stehen von hinten zeigt sich die Gesässhälfte abgeflacht, die Glutäalfalte tiefer stehend (Fig. 226), die Trochantergegend vorspringend; der Kopf prominiert in schweren Fällen in der Glutäalgegend.

Charakteristisch ist das von Trendelenburg hervorgehobene Symptom: Beim Stehen auf dem luxierten Bein stellt sich die Glutäalfalte der gesunden Seite tiefer, da die in ihrer Zugsrichtung verlagerten und verlängerten mm. glut. med. u. min. das Becken nicht horizontal zu halten vermögen.

Digitized by Google

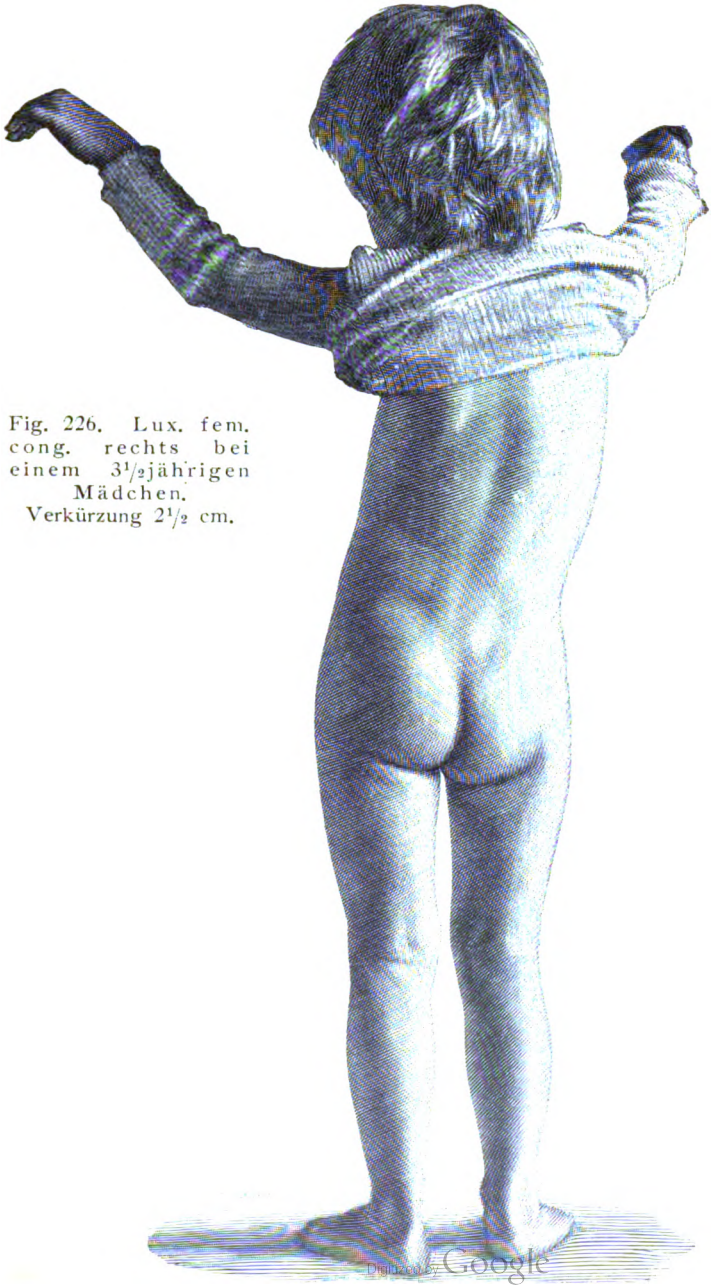

Fig. 226. Lux. fem. cong. rechts bei einem 3½jährigen Mädchen. Verkürzung 2½ cm.

Digitized by Google

Das Becken ist etwas gesenkt, die Wirbelsäule nach der kranken Seite skoliotisch; beides verschwindet im Liegen.

Fig. 227. Fall von Fig. 226. Malgaigne'sches Manöver.

Bei der Untersuchung im Liegen fehlt bei ausgebildeter Lux. iliaca die Resistenz des Kopfes in der Gegend der grossen Gefässstämme, die sich nischenförmig eindrücken lässt; dafür lässt sich derselbe durch rechtwinklige Flexion, Adduktion und Innenrotation (Malgaigne'sches Manöver, Fig. 227) auf der hintern Fläche des Darmbeines vorhebeln und als kugeliger Tumor oberhalb der Trochanterspitze palpieren. Dieses Symptom fehlt bei der Initialform der Lux. supracotyloidea, wo der Kopf nur etwas nach aufwärts am Becken verschiebbar, und ist weniger prägnant bei der Uebergangsform (s. S. 419), wo der Kopf in Streckstellung unterhalb der Spin. ant. sup. gefühlt wird. Bei Rotations- und Circumduktionsbewegungen fühlt man nicht selten ein knackendes Geräusch, das von Hoffa auf Fehlen des lig. teres bezogen, von uns aber wiederholt schon bei ganz kleinen Kindern beobachtet wurde. In schweren Fällen endlich, bei ältern Kindern, ist das Bein im Hüftgelenk etwas flektiert, adduziert und

Digitized by Google

einwärts rotiert (Fig. 228). Bei doppelseitiger Luxation ist der Inspektions-, Palpations- und Messungsbefund natürlich ein analoger; die Verkürzung kann natürlich nur aus dem Hochstand der Trochanteren ermessen werden; sie ist meist, wie überhaupt alle sekundären Veränderungen, bedeutender als bei einseitig luxierten Kindern gleichen Alters.

Sehr auffällig und fast nie fehlend ist dagegen die starke Beckenneigung und Lendenlordose (Fig. 229 u. 230), eine Folge der Rückwärtsverlagerung der Unterstützungspunkte des Beckens.

Der Bauch tritt stark vor, nach hinten das Gesäss, an dem sich die prominenten Schenkelköpfe als Wülste markieren.

Der Gang ist wesentlich von der einseitigen Luxation verschieden, nämlich watschelnd (Entengang); beim Schreiten fällt das Becken und mit ihm der Oberrumpf in blitzschnellem Wechsel von einer Seite zur andern, welches Phänomen seinen Grund in der labilen Unterstützung des Beckens und der bereits oben erwähnten Insuffizienz der Glutaei hat.

Fig. 228a. Luxatio cong. fem. iliaca rechts bei einem 17jährigen Jüngling. (Chirurgische Klinik Zürich.)

Stärkere Adduktions- und auch Flexionsstellungen kommen namentlich bei der doppelseitigen Verrenkung vor, mitunter auch genu valgum, seltener pes equinus, da die Beine keine wesentliche Längendifferenz zu zeigen pflegen. Bei zweifelhafter Diagnose, die bei kleinen fetten Kindern nicht immer ganz leicht zu stellen ist, bietet heute das Röntgenbild (Fig. 231—233) eine will-

Digitized by Google

kommene Ergänzung, da es über Beschaffenheit der Pfanne und des Kopfes und deren gegenseitige Lageverhältnisse vielfachen Aufschluss erteilt.

Verwechslungen können am ehesten vorkommen mit coxa vara rhachit., wo mitunter nur die Untersuchung in Narkose und die Durchleuchtung sichern Aufschluss giebt; bei coxa vara fehlt jedenfalls die Verschiebbarkeit des Femurkopfs. Zum Verwechseln ähnlich sind die Luxationen nach Epiphysenlösung durch Osteomyelitis in früher Kindheit. Davor schützt nur die Anamnese und die, soviel wir beobachteten, immer vorhandene Abszessnarbe. Paralytische Luxationen kennzeichnen sich durch die Störungen der aktiven Beweglichkeit, die bei der kongenitalen Luxation nie vorhanden sind: sie werden auch meist in der Richtung nach vorn beobachtet.

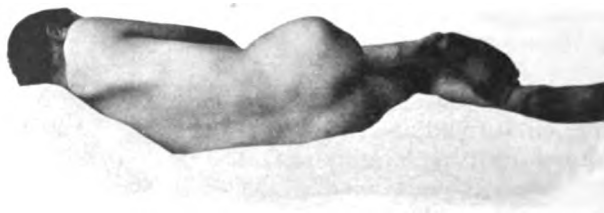

Fig. 228b. Der vorhergehende Fall im Liegen.

Was die Prognose betrifft, so tritt ohne Behandlung niemals Heilung ein, vielmehr pflegen sich Hinken und Verkürzung von Jahr zu Jahr zu steigern, sodass im erwachsenen Alter die Beschwerden meist bedeutend sind und der Gang oft nur mit Stock und mühsam von statten geht. Aber auch Kinder klagen oft über schnelle Ermüdung, Hüft- und Knieschmerzen, und schon das entstellende Hinken und Watscheln fordert zu einer Behandlung auf. Immerhin giebt es Ausnahmsfälle (nur einseitige!), wo das Leiden bis ins erwachsene Alter hinein wenig funktionelle Störungen verursacht und keiner Be-

Digitized by Google

handlung bedarf. Als sekundäre Komplikationen sind tuberkulöse und arthritische Prozesse nicht so selten.

Die Behandlung des Leidens war bis vor kaum einem Dezennium eine sehr wenig aussichtsreiche, so dass hervorragende Chirurgen sie geradezu für nutzlos erklärten. Man versuchte entweder durch Apparate (Gürtel, Korsette) die Trochanteren zu fixieren, durch extendierende Vorrichtungen (Taylor, Schienenhülsenapparate) der Zunahme der Verkürzung zu steuern oder sie zu reduzieren. Daneben her gingen vielfache Versuche, durch orthopädische Massnahmen, Gewichtsextension, Traktionen und Repositionsmanöver eine Heilung oder wenigstens Besserung zu erzielen; endlich sind vielfach Anläufe zu einer operativen Therapie gemacht worden, deren Resultate indessen nicht befriedigen konnten.

Die Frage ist nunmehr, hauptsächlich durch das Verdienst der deutschen Chirurgen Hoffa und Lorenz insofern zu einem gewissen Abschluss gekommen, als wenigstens der Weg festgestellt ist, auf dem die weitere Entwicklung der Therapie sich ferner zu bewegen haben wird. Aus diesem Grunde wird hier auf die bloss der Geschichte angehörenden Methoden, die in der Speziallitteratur nachzusehen sind, nicht weiter eingegangen.

Die jetzt gebräuchlichen Behandlungsmethoden sind entweder palliative oder radikale, auf Beseitigung der Luxation hinzielende. Von den letztern soll zunächst die Rede sein.

Ziemlich allgemein acceptiert sind jetzt die unblutigen Repositionsmethoden, die mehr oder weniger genau an die Regeln sich halten, welche Lorenz zuerst dafür aufgestellt hat. Es haben allerdings andere vor ihm, z. B. Pravaz, Paci, auf mechanischem Wege Repositionen angestrebt und z. T. wohl auch erreicht. Pravaz' (1847) Methode bestand in mehrmonatlicher vorgängiger Gewichtsextension, Einrenkung vermittelst des Flaschenzuges in Abduktionsstellung und einer langwierigen Reten-

Digitized by Google

Fig. 229. Luxatio fem. cong. dupl. von der Seite. 6jähriges Mädchen.

tionsbehandlung. Paci (1887) wollte den Kopf bloss in Pfannennähe bringen und dort eine Nearthrose bilden; sein Repositionsverfahren (4 tempi) besteht in maximaler Flexion von Knie und Hüfte, Abduktion des Oberschenkels, Einwärtsrotation und schliesslicher Streckung des Beines.

Trotz diesen Vorläufern ist es das bleibende Verdienst von Lorenz, aus der von Hoffa und ihm selbst ausgebildeten und jetzt wieder in den Hintergrund gedrängten, blutigen Reposition (s. u.) und den dabei gemachten anatomischen und klinischen Erfahrungen eine Repositionstechnik entwickelt zu haben, welche, wie von allen Seiten bestätigt wird, regelmässig bedeutende funktionelle Besserungen und vielfach auch anatomische Heilung der Luxation zu erzielen vermag. Dabei ist im voraus zu bemerken, dass die

Digitized by Google

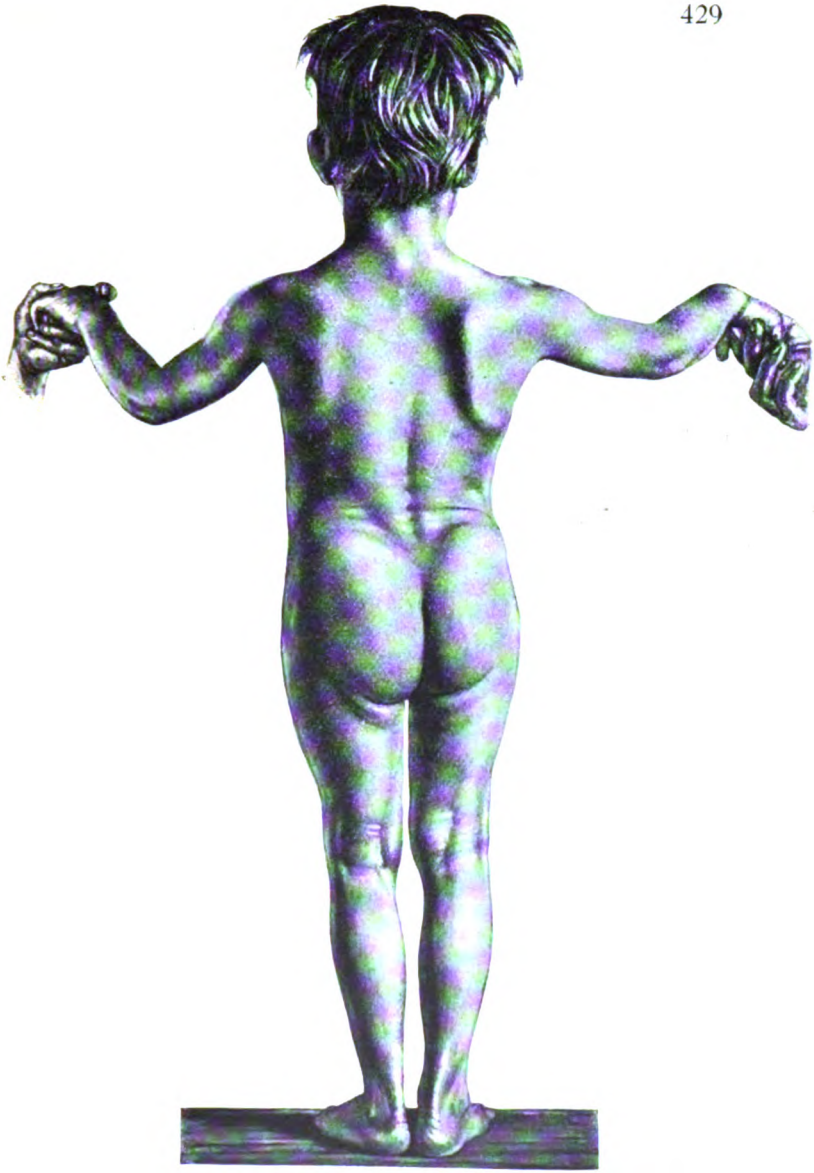

Fig. 230. Der vorhergehende Fall von hinten.

Digitized by Google

Möglichkeit der Einrenkung im allgemeinen auf das erste Altersdezennium beschränkt ist; darüber hinaus gelingt sie nur ausnahmsweise und unter bedeutender Steigerung der aus forcierten Manövern resultierenden Gefahren.

Die Repositionsmethode von Lorenz, an

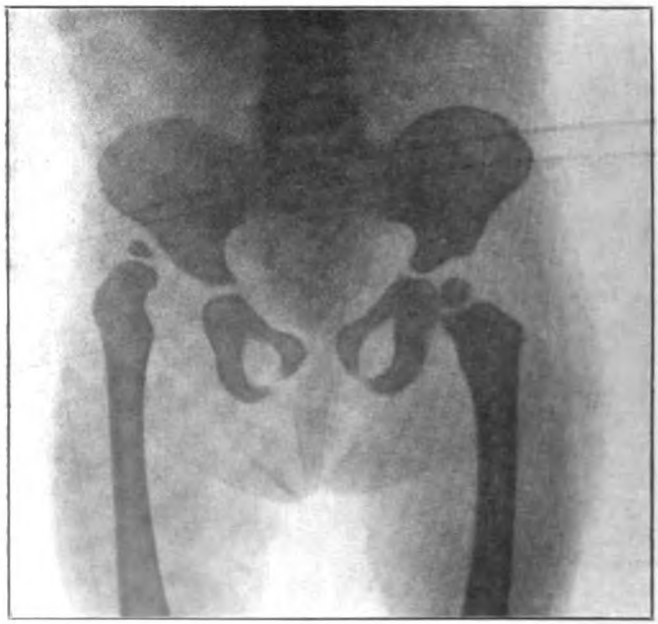

Fig. 231. Luxatio fem. cong. sin. supracotyloidea. Radiogramm, in Rückenlage aufgenommen. 2½jähriges Mädchen. Seither reponiert.

die wir uns mit unwesentlichen Abweichungen selbst bisher gehalten haben, gestaltet sich nach seinen neuesten Mitteilungen in Kürze folgendermassen:

Bei älteren Kindern (Verkürzung von 4 cm und mehr) wird 8 Tage vorher in Narkose die subkutane

Digitized by Google

Tenotomie der Kniekehlensehnen (m. semimembranosus, semitendinosus und biceps), des sartorius und tensor fasciae an der spina ant. sup. und der Adduktoren vorgenommen, hierauf von Hand oder unter Anwendung der Lorenz'schen Extensionsschraube (Fig. 234) mittelst einer um die Knöchel geschlungenen Wollquehle einige kräftige Traktionen angeschlossen. Bis die Stichwunden verheilt sind,

Fig. 232. Luxatio fem. cong. iliaca. Radiogramm in Rückenlage. 8½jähriges Mädchen. Nicht behandelt.

werden täglich Traktionen oder Gewichtsextension (bis 10 kg) angewendet.

Bei jüngeren Kindern (unter 4 Jahren) ist diese Vorbereitung fast immer überflüssig. Hier ist als Einleitung der Reposition nur die stumpfe Dehnung der durch Extension und kräftige Abduktion des Beins gespannten Adduktoren mittelst energischen Eindrückens und Walkens zwischen den Fingern not-

Digitized by Google

wendig. Unter allen Umständen ist für das Gelingen der Reposition eine tiefe Narkose erforderlich. Dann werden die Längsmuskeln manuell oder mit der Schraube kräftig gedehnt; der Trochanter rückt dabei nach abwärts und das durch eine Kontraextension am Damm (Leinwandschlinge mit Kautschuk- oder Filzplatte gepolstert) gehaltene Becken stellt sich von selbst durch den Zug in Abduktion. Bei fortgesetzten Traktionen, während gleichzeitig

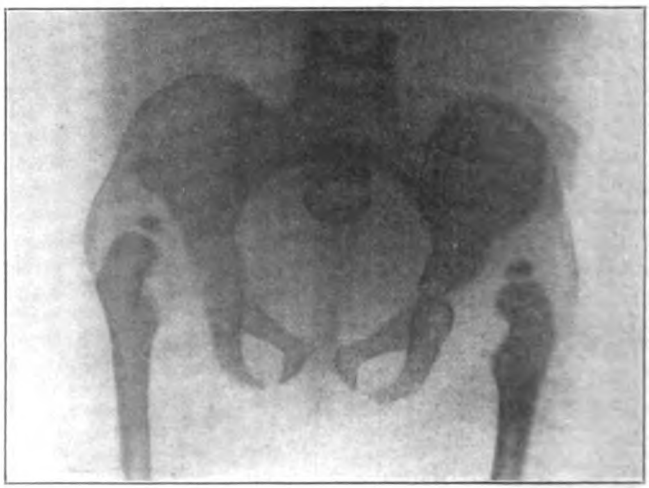

Fig. 233. Luxatio fem. cong. dupl. 2½jähriges Mädchen. Radiogramm in Rückenlage.

mit der Hand kräftig auf den Trochanter von oben und aussen her gedrückt und das Bein in Innenrotation gehalten wird, kann so die Einrenkung über den obern Pfannenrand erzielt werden; sie erfolgt bei der geringen Entwicklung des letztern ohne prägnantes Geräusch, doch fühlt man eine Erschütterung und das plötzliche Versinken des Trochanters. Damit darf man sich in der Regel nicht begnügen,

Digitized by Google

sondern es hat nunmehr noch das Eintreiben des Schenkelkopfes in die Pfannentasche zu erfolgen (s. u.).

Vorzuziehen ist die Reposition über den hintern Pfannenrand, da deren Gelingen sich durch prägnantere Erscheinungen markiert. Die Extension wird aufgehoben, das Becken durch einen Assistenten mit beiden Händen fixiert. Der Operateur erfasst das rechtwinklig in Knie und Hüfte gebeugte Bein oberhalb der Kniekehle mit der einen Hand, indem er es kräftig anzieht und einwärts rollt; die andere Hand setzt er mit dem Daumen oder Daumenballen gegen den Trochanter und vollführt in dieser Haltung, wobei der Daumen das Hypomochlion bildet, eine allmählich gesteigerte kräftige Abduktion. Gelingt es auf diese Weise den Kopf über den hintern Pfannenrand zu hebeln, so erfolgt das Uebersprungen desselben plötzlich unter manchmal hörbarem Einschnappen und einer sicht- oder fühlbaren Erschütterung.

Fig. 234. Extensionsschraube von Lorenz, mit Schafwollquehle und Kontra-Extension angelegt.

Digitized by Google

Ist dieses Phänomen nicht aus freier Hand zu erzwingen, so bedient sich Lorenz neuerdings eines als Hypomochlion dienenden, mit Zapfen in die Tischplatte einzusteckenden gepolsterten Holzkeils. Wir haben uns zu diesem Zwecke dadurch geholfen, dass wir die zwischen Trochanter und Tischplatte aufgesetzte Faust im gleichen Sinne benutzten.

Nach Gelingen des Repositionsmanövers ist indessen zunächst die Stellung des Kopfes eine so labile, dass eine Verminderung der Abduktion in der Regel genügt, ihn reluxieren zu lassen; es gelingt jedoch nunmehr immer leichter, ihn wieder zu reponieren. Um den Kopf am Pfannenorte zu „stabilisieren", muss die vordere Wand der verengten Pfannentasche erweitert und der Kopf tiefer in dieselbe eingetrieben werden. Man bringt das Bein in rechtwinklige Abduktion und treibt den Kopf durch bohrende Rotationsbewegungen unter kräftigem Druck in der Längsachse tiefer hinein. Dabei erweitert man die vordere Kapselwand durch Ueberstreckung und Auswärtsrollung des Oberschenkels. Das Resultat dieser Bemühungen zeigt sich in einer etwelchen Verminderung der Tendenz zum Reluxieren und einem deutlicheren Prominieren des Kopfes in der Leistenbeuge unter oder neben den grossen Gefässstämmen.

Der Gipsverband hat nun die Aufgabe, das Bein in derjenigen Abduktions- und Rotationsstellung zu fixieren, bei welcher die Retention erhalten bleibt und jedenfalls die schlimmste der möglichen Eventualitäten, die Reluxation nach hinten, unmöglich gemacht wird. Man probiert also im einzelnen Falle aus, um wie viel man die Abduktion und Auswärtsrotation verringern darf, ohne Reluxation zu erzeugen, und fixiert in dieser Stellung. Meist muss eine ziemlich extreme Abduktions-Spreizung, bis gegen 90°, genommen werden; gleichzeitig überstreckt man das Bein so weit, dass es etwas hinter die Frontalebene zu liegen kommt. Als Rotationsstellung ist möglichste

Digitized by Google

Einwärtsrollung (wegen der Anteversion des Schenkelkopfs) am empfehlenswertesten, aber mit Sicherheit nur durch einen bis zur Fussspitze reichenden Verband zu erhalten. Nach Lorenz genügt Mittellage oder eine sich in einzelnen Fällen von selbst einstellende leichte Einwärtsrollung.

Der Verband wird unter sorgfältigster Beibehaltung der gewählten Stellung und fortdauernder Narkose auf einer Beckenstütze angelegt und exakt den Beckenkonturen, namentlich den Hüftbeinkämmen, anmodelliert. Die Polsterung darf deshalb nur eine mässige sein; am besten ist eine (vorher vorbereitete) totale Filzpolsterung oder, wie wir es zu machen pflegen, Filzpolster auf die spinae, die hintere Beckenfläche und die Femur-Kondylen. Lorenz lässt neuerdings in allen Fällen das Kniegelenk frei (Fig. 235). Der fertige Verband wird von den Hüftbeinkämmen bis unter den Nabel tief ausgeschnitten, ebenso Damm und Geschlechtsteile durch einen ergiebigen Ausschnitt freigelegt. Wir pflegen ihn nach dem Trocknen mit Wasserglasbinden zu überziehen, bei kleinen Kindern zum Schutz vor Durchnässung zu lackieren und eventuell



Fig. 235. Erster Fixationsverband nach Lorenz bei einseitiger Luxation.

Digitized by Google

durch Einlage von perforierten Zinkschienen zu verstärken.

Die Lagerung im Bette mittelst Unterschieben eines starken Polsters unter den Beckenteil trägt ebenfalls zur Sicherung vor Durchnässung bei. Die Schmerzen verschwinden schon nach den ersten Tagen; in den ersten Nächten beobachtet man regelmässig das bei der Koxitis so häufige nächtliche Aufschreien der Kinder im Schlafe.

Fig. 230. Zweiter Fixationsverband nach Lorenz bei einseitiger Luxation.

Nach Ablauf der ersten Schmerzhaftigkeit, d. h. zirka 8—10 Tagen, dürfen die Kinder mit dem Verbande das Bett verlassen und, zuerst gehalten, später selbständig, Gehversuche machen, die bald gelingen. Wegen der starken Abduktion ist hiefür eine Erhöhung der Sohle der kranken Seite nötig. Der erste Verband bleibt mindestens drei, nach Lorenz vier bis fünf Monate liegen; dann wird er gewechselt und die Abduktion des Beins dabei verringert; dies bedingt eine Verringerung der Sohlenunterlage unter dem kranken, meist aber eine erhöhte Sohle unter dem gesunden Fuss, da das Kind jetzt

Digitized by Google

die Beine parallel stellen kann und durch Beckensenkung eine scheinbare Verlängerung des abduzierten Beins bewirkt (Fig. 236).

Lorenz lässt neuerdings den zweiten Verband wieder zirka fünf Monate liegen; wir haben ihn bis nach Ablauf von Jahresfrist alle zwei Monate gewechselt.

Nach Verfluss dieses Zeitraumes ist bei günstig verlaufenden Fällen keine weitere Fixation mehr nötig (Fig. 237). Es ist zweckmässig, einen Rest von Abduktion zu erhalten und durch Erhöhung der gesundseitigen Sohle noch eine Zeitlang zu konservieren. Vor allem ist aber die pelvitrochantere Muskulatur (d. h. die im Verbande stark abgemagerten glutaei) durch Massage und Abduktionsgymnastik zu kräftigen. Die aktiven Spreizbewegungen werden entweder stehend oder liegend gemacht; wir lassen dabei ein leichtes Gewicht über eine Rolle ziehen. Schliesslich kann man die Kinder das Trendelenburg'sche Manöver üben lassen: Hochziehen der gesunden Beckenhälfte bei

Fig. 237. Luxatio fem. cong. dextr. reponiert. (Radiogramm vor und nach der Behandlung, s. Fig. 241 und 242.) 5½jähriges Mädchen, unmittelbar nach Ablauf der einjährigen Fixationsperiode aufgenommen. Prominenz der Schenkelköpfe in inguine bei dem äusserst mageren Kinde sehr ausgesprochen.

Digitized by Google

ausschiesslichem Stand auf dem reponierten Beine. Passive Gelenkbewegungen, namentlich im Sinne der Flexion und Adduktion, sind zu widerraten; die Beweglichkeit stellt sich bald von selbst ein.

Doppelseitige Luxationen wurden von Lorenz ursprünglich successive, neuerdings aber nach

Fig. 238. Erster Fixationsverband für beidseitige Reposition in extremer Abduktion. Nach Lorenz.

dem Vorgange von Hoffa ebenfalls in einer Sitzung reponiert.*) Bei starker Abduktionsstellung können dann allerdings die Kinder im ersten Verbande nicht gehen (Fig. 238 und 239).

*) Wir sind neuerdings ebenfalls dazu übergegangen.

Digitized by Google

Die Gefahren der Methode sind nicht zu unterschätzen, namentlich wenn man die Reposition bei Kindern jenseits des 8. Jahres (bei doppelseit. jenseits des 6. Jahres) forcieren will. Starke Quetschungen des Dammes und der Vulva, Gangrän des Beins durch Druck des überstreckten Kopfs gegen die Schenkelgefässe, Frakturen des Schenkelhalses und Beckens, namentlich aber Zerrungslähmungen des n. peroneus und cruralis, endlich eine eigenartige prävaskuläre Schenkelhernie sind, z. T. öfters, durch die Repositionsmanöver verursacht worden. Vorsichtige Ausführung der letzteren unter Respektierung der Altersgrenzen schützt ziemlich sicher vor derartigen üblen Erfahrungen, die uns erspart geblieben sind.

Fig. 239.
Zweiter Fixationsverband nach doppelseitiger Reposition. Nach Lorenz.

Andere konkurrierende Repositionsmethoden sind die von Mikulicz (temporäre Lagerung in einer Spreizlade mit Aussenrotation und Extension, für ganz kleine Kinder empfohlen) und von Schede (sehr starke, eventuell mehrfach wiederholte maschinelle Extension in Abduktion bis zur Reposition über den obern Pfannenrand, Gipsverband, später Abduktionsschiene, auch für ältere Kinder anwendbar). Wir können auf ihre Details nicht näher eingehen; sie haben in der Hand ihrer Erfinder unzweifelhafte Erfolge gezeitigt, aber keine allgemeinere Verbreitung gefunden.

Digitized by Google

Was nun die Erfolge betrifft, so sind die Meldungen darüber allerdings sehr verschieden. Alle Beobachter stimmen indessen darin überein, dass es in einem Bruchteil der Fälle gelingt, den Kopf dauernd in der Pfanne

Fig. 240. Seit 5 Jahren erhaltene anatomische Reposition des kongenital luxierten rechten Hüftgelenks. Radiogramm in Rückenlage, 2 Jahre nach Weglassung des extendierenden Schienenhülsenapparates, den Pat. (Mädchen) vom 3. bis 5. Lebensjahr getragen hatte, und in welchem die Reposition eingetreten war, ohne dass jemals ein dahin zielendes Manöver vorgenommen wurde. Da der Beginn der Behandlung in das Jahr 1893 fällt, besitzen wir kein Röntgen-Bild vor derselben; über die Diagnose bestand aber kein Zweifel, und es wurde dieselbe auch von anderer kompetenter Seite bestätigt. Die Verkürzung betrug bei dem damals $2\frac{1}{2}$jährigen Kinde $1\frac{1}{2}$ cm, knackende Geräusche waren sogar den Angehörigen und à distance auffällig; in der Familie ist Lux. fem. cong. durch einige Generationen nachgewiesen. Uebrigens zeigt das Radiogramm (im Alter von 7 Jahren) eine rechts noch erheblich flachere Pfanne. — Die Funktion ist jetzt vollkommen normal, keine Spur von Hinken, die Verkürzung betrug 1897 noch zirka 3 mm.

Digitized by Google

zu erhalten und somit eine dauernde Heilung zu erzielen (Fig. 240, 241 und 242); es ist auch mehrfach durch Radiogramme ein konsekutives stärkeres Auswachsen des Pfannendaches nachgewiesen und durch mehrjährige Beobachtung die Erhaltung der anatomischen Reposition ausser Zweifel gestellt. In solchen Fällen wird auch das

Fig. 241. Luxatio fem. cong. dextr. **vor** der Reposition. Radiogramm in Bauchlage (durch Herrn Rektor Wüst in Aarau). Vergl. Fig. 237.

funktionelle Resultat ein annähernd normales: einseitig luxierte Kinder verlieren ihre Verkürzung und gehen ohne Hinken flink und ausdauernd; bei doppelseitig luxierten verschwindet der watschelnde Gang und die Lendenlordose (Fig. 243 und 244).

In der Mehrzahl der Fälle aber, namentlich bei den doppelseitigen, verlässt der Kopf schon während der Fixationsbehandlung, auch wenn er unzweifelhaft reponiert war — was bei dem räumlichen Miss-

Digitized by Google

verhältnis zwischen Kopf und Pfanne und der Interposition von Kapselteilen auch nicht verwunderlich — seinen Platz und stellt sich nach oben und aussen von der Pfanne; er prominiert dann nicht mehr in der Weiche nach aussen neben den Femoralgefässen, sondern wird bei Rotationsbewegungen nach innen oder unten von der spin. ant. sup. gefühlt (obere Reluxation, vielfach auch euphemistisch Transposition genannt); die Untersuchung mit Röntgenstrahlen hat

Fig. 242. Fall von Fig. 241. Anatomisch geheilt durch unblutige Reposition und einjährige Fixation im Gipsverbande. Radiogramm in Rückenlage (deshalb umgekehrt wie Fig. 241).

dies ebenfalls sichergestellt: das Bild ist dann ein ähnliches wie bei der Luxatio supracotyloidea (s. Seite 419, Fig 245).

Behält der Kopf nun diese Stellung an der vordern Beckenfläche bei, und dies scheint für viele Fälle (nach jahrelanger Beobachtung) zuzutreffen, so ist damit immerhin eine ganz erheb-

Digitized by Google

liche Funktionsverbesserung gegeben, wie alle Beobachter bestätigen. Entwickelt sich daraus aber sekundär eine Reluxation hinter das Darmbein (auch primär kommt dies allenfalls vor), so ist natürlich

Fig. 243.

Fig. 244.

Fig. 243. Doppelseitige kong. Hüftverrenkung vor der Behandlung. Nach Lorenz.
Fig. 244. Dieselbe nach der Behandlung. Nach Lorenz.

der Misserfolg ein vollständiger. Selten wurde eine Reluxation nach innen (pubica) beobachtet.

Von zahlenmässigen Angaben über die erreichten Resultate seien folgende erwähnt:

Digitized by Google

Schede behandelte 1895—99 182 Kinder mit 268 lux. Gelenken (111 unter, 71 über 7 Jahren). Er erzielte (z. T. in Verbindung mit Osteotomie s. u.) bei 41 Kranken mit 50 Gelenken anatomische Reposition, bei 117 mit 144 Gelenken mehr oder weniger starke Reluxation nach oben und aussen. Die doppelseitigen Luxationen, 42% der Gesamtzahl, bilden 22% der ersten und 34% der zweiten Kategorie.

Fig. 245. Doppelseitige Transposition. Radiogramm in Rückenlage. 3½jähriges Mädchen, Juli 1897 rechts, ein Jahr später links unblutig reponiert und je ein Jahr im Verbande fixiert. Reluxation nach oben, die Schenkelköpfe stehen wie bei Luxatio supracotyloidea. Vergl. Fig. 246 und 251.

J. Wolff verzeichnete 1899 unter 97 reponierten Gelenken 19 endgültige Repositionen in die Pfanne nach abgelaufener Behandlung. Bei 78 Gelenken gelang die Reposition schon beim ersten Versuche.

Digitized by Google

Mikulicz hatte 1899 unter 43 Fällen (13 doppelseitige, 30 einseitige) 19 mal endgültige Repositionen in die Pfanne.

Hoffa reponierte 1896 bis 1899 84 einseitige und 73 doppelseitige Luxationen. Davon sind (nach verschiedenen Methoden zusammen) 17 einseitige völlig geheilt und eine doppelseitige, die übrigen Transpositionen. Bei 4 doppelseitigen war jeweilen auf einer Seite die Reposition von Dauer.

Lorenz behandelte bis Ende 1898 300 Repositionen und berichtet 1900 über 212 (102 einseitige, 55 doppelseitige) aktinographisch untersuchte und seit mindestens einem Jahr reponierte Gelenke. Davon sind 108 klinisch und aktinographisch reponiert, 103 nach vorn und oben subluxiert und reluxiert. Auf 102 einseitige Luxationen kommen 61 anatomisch gute und 41 schlechtere Resultate, auf 110 doppelte Luxationen (Gelenke) 47 anatom. gute und 61 schlechtere. Von den 55 doppelseitig luxierten Patienten zeigten 13 ein beidseitig gutes, 21 ein beidseitig schlechteres Resultat. Eine sekundäre Reluxation nach hinten konstatierte er nie.

Wenn nun auch diese „Transpositionen" fast durchweg von einer bedeutenden funktionellen Besserung, Verminderung des Hinkens und Watschelns (Fig. 247 und 248), Abnahme der Lordose u. s. w. begleitet sind und vielfach auch von Dauer zu sein scheinen, so fragt es sich doch, ob sie nicht, zum mindesten in einer grössern Zahl von Fällen, vermieden werden können. Ihre Ursache ist ohne Zweifel, neben einer ungünstigen Beschaffenheit von Pfanne oder Kopf und Interposition von Kapselteilen oder des lig. teres, besonders die Sagittalstellung des Kopfes, welche ihn bei mittlerer Stellung oder Auswärtsrollung des Beins von der Pfanne abwendet.

Viele fordern deshalb Fixation in Einwärtsrotation. Schede fixiert neuerdings zwei bis drei Monate in Innenrotation und Abduktion, garan-

Digitized by Google

Fig. 246.

tiert dann die Stellung des obern Femurendes durch Eintreiben eines Stahlnagels vom Trochanter durch Schenkelhals und Kopf, osteotomiert den Oberschenkel im untern Drittel und beseitigt so die extreme Einwärtsdrehung des Fusses.

Lorenz empfiehlt als Schutz gegen die vordere Reluxation nach oben eine leichte Flexionsstellung des Hüftgelenks bei Verminderung der Abduktion nach Ablauf der ersten Fixationsperiode (in überstreckter Stellung) eintreten zu lassen, da in diesem Stadium die Gefahr der hintern Reluxation nicht mehr gross sei.*)

Es erübrigt noch die Frage, was in den Fällen zu thun ist, die der unblutigen Reposition einen unbesieglichen Widerstand entgegen stellen oder einen

*) Ducroquet (Presse médicale. 28. VII. 1900) sucht die Ursache der Reluxation in der ungenügenden Fixation. Er immobilisiert daher auch das Knie, im ersten Verbande in flektierter Stellung, um die Rotation unmöglich zu machen und hält die Kinder während der ganzen, durchschnittlich 10 Monate dauernden Fixationsperiode im Bett. Er sucht so eine Retraktion der Hinterkapsel und fibröse Ankylose zu erzeugen, welche schliesslich durch mindestens sechsmonatliche Massage und Gymnastik zu beseitigen ist. Er erzielte so in 25 Fällen (ibid. 25. VIII.) rediographisch nachgewiesene Retention des reponierten Kopfs in der Pfanne.

Digitized by Google

Fig. 246. Der vorhergehende Fall. Photographische Aufnahme 4 Wochen nach dem Radiogramm. Lordose beseitigt. Gang nur wenig watschelnd. Erhielt zur Nachbehandlung den Fig. 251 abgebildeten Pelottenapparat.

Versuch schon durch ihr Alter ausschliessen. Wenn auch eine Anzahl Ausnahmen bis weit ins zweite Lebensdezennium hinein vorliegen, so ist doch als Regel anzunehmen, dass bei einseitig luxierten Kindern die Reposition nach dem achten und bei doppelseitig luxierten nach

Fig. 247.

Fig. 248.

Fig. 247. Luxatio fem. cong. sin. 4jähriges Mädchen. Aufnahme ein Jahr nach der unblutigen Reposition. Hinken bedeutend vermindert. Verkürzung von $1\frac{1}{2}$ cm auf die Hälfte reduziert. Nach dem Radiogramm nach oben reluxiert.

Fig. 248. Derselbe Fall von hinten.

Digitized by Google

dem sechsten Jahre nur unter bedeutenden Schwierigkeiten und Gefahren (s. o.) zu erzwingen ist und meistens misslingt. Als untere Altersgrenze setzt man zweckmässig das zweite Jahr, da jüngere Kinder zu schwer in ihren Verbänden rein zu halten sind. Bei ältern Kindern hat man versucht, falls die Reposition sich als unmöglich erwies, den Kopf wenigstens unmittelbar hinter der Pfanne durch Abduktion und Ueberstreckung zu fixieren: die Aussichten auf Erfolg sind aber sehr geringe.

Da die Verengerung des Kapsel-Isthmus und die oft enorme Verdickung der Kapsel das unblutig auf keine Weise zu beseitigende Repositionshindernis darzustellen pflegt, hat Lorenz nach dem Vorschlage von Senger für solche renitente Fälle (die auch bei jüngern Kindern vorkommen) die frühere blutige Methode der Reposition (s. u.) dahin modifiziert, dass er nach Beseitigung der übrigen Weichteil-Widerstände durch Tenotomie und Extension das Gelenk wie bei der blutigen Reposition eröffnet, aber nur die Kapsel spaltet und auf die Aushöhlung der Pfanne verzichtet, um der Gefahr der Ankylose zu entgehen (Arthrotomie). Nach aseptischer Versorgung der Wunde wird der Kopf durch Innenrotation und Abduktion gegen die Pfanne gestellt und bei flektiertem Kniegelenk (zur Entspannung des n. ischiadicus) der Gipsverband angelegt.

Ganz zu widerraten ist jedenfalls bei ältern Kindern die jetzt durch die unblutigen Methoden völlig in den Hintergrund gedrängte Operation der künstlichen Pfannenbildung, die zuerst Hoffa unternommen und vielfach ausgeführt hat, nachdem anderweitige operative Eingriffe verschiedener Chirurgen zu keinen befriedigenden Resultaten geführt hatten.

Hoffas Methode ist dann von Lorenz modifiziert und verbessert worden, namentlich im Sinne der Schonung der funktionell für später

Digitized by Google

so wichtigen pelvitrochanteren Muskeln, indem dieselben nicht vom Trochanter abgelöst und der Schnitt an die Vorderseite des Gelenks verlegt wurde.

Die Operation gestaltet sich nach Lorenz' Vorschriften kurz folgendermassen:

Der Schenkelkopf wird zunächst durch manuelle Extension oder bei grössern Widerständen unter Anwendung der Lorenz'schen Extensionsschraube (Fig. 234) in das Operationsterrain herabgezogen. In sehr schwierigen Fällen muss eine präparatorische Extensionsbehandlung vorausgeschickt, eventuell sollen die innersten Adduktorenbündel subkutan tenotomiert werden.

Hautschnitt etwas nach aussen von der spin. ant. sup. 6–7 cm schräg nach abwärts und auswärts. Spaltung der Fascie längs des äussern Randes des tensor fasciae lat., der samt sartorius und rectus fem. nach vorn gezogen wird. Zwischen ihm und dem vordern Rande des nach rückwärts gehaltenen m. glut. med. dringt man stumpf auf die sofort erscheinende weissglänzende Vorderkapsel ein, in der man bei genügender Extension den Schenkelkopf rotieren fühlt. Unter Auswärtsrotation des Beins spaltet man sodann die meist stark verdickte Kapsel an der Vorderseite, eventuell Tförmig, luxiert den Kopf durch den Kapselschlitz, entfernt ihn durch Nachlassen der Extension, leichte Beugung, Abduktion und Aussenrotation aus dem Operationsfelde, sucht mit dem Zeigefinger die Pfannengrube und schneidet unter Leitung desselben mittelst eines bajonettförmig (Hoffa) oder seitlich (Lorenz, Fig. 249) aufgesetzten starken und langen Löffels eine Anzahl Knorpel- resp. Knochenschalen möglichst glatt und rund aus, bis die Pfanne für die Aufnahme des Kopfs genügend erweitert und vertieft erscheint; dabei trägt man Sorge, den obern Pfannenrand möglichst scharf überhängend zu gestalten. Eine Perforation der Pfanne ist

Digitized by Google

dabei nicht so leicht möglich, da ihr Boden sehr verdickt zu sein pflegt, dagegen ist die Blutung aus der angeschnittenen Spongiosa oft beträchtlich und erheischt dann schnelles Arbeiten und eventuell vorübergehende Tamponade. Nach sorgfältiger Entfernung aller Knochenspäne wird der Kopf unter Leitung des Fingers durch Extension und nötigenfalls Abduktion und Druck auf den Trochanter in die neue Pfanne eingerenkt, was nicht selten der schwierigste Akt der Operation ist. — Ist derselbe gelungen, so prüft man, ob der Kopf auch bei stärkeren Bewegungen, namentlich bei Abduktion, nicht reluxiert und arbeitet nötigenfalls die Pfanne noch stärker aus.

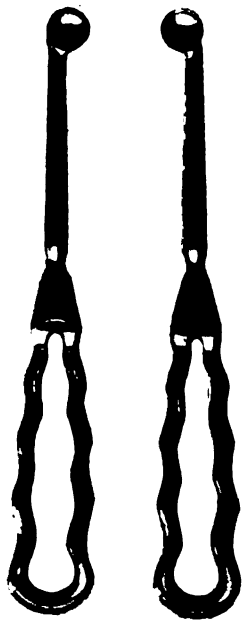

Fig. 249.
Löffel von Lorenz.

Die Wunde (strengste Aseptik!) wird durch einige Katgut-Nähte geschlossen, durch eine Lücke in der Mitte ein Jodoform-Gazestreifen bis an die Kapselwunde geführt. Aseptischer Kompressionsverband, darüber ein Gipsverband in leichter Abduktionsstellung vom Fuss bis unter die Axillen.

Nach acht Tagen wird der Verband gefenstert und der Tampon entfernt. Die Kinder können schon mit dem ersten Verbande ein wenig das Bett verlassen, nach vier bis fünf Wochen wird der Gipsverband ganz weggenommen. Das Gelenk ist nun ziemlich steif, empfindlich und muss durch eine sehr sorgfältige und langwierige Behandlung mit Massage, Gehübungen, Abduktionsgymnastik, aktiven und

Digitized by Google

passiven Flexionsbewegungen allmählich beweglich gemacht und vor der Hauptgefahr, Ankylose in Adduktionskontraktur, behütet werden.

Was die Resultate betrifft, so unterliegt es keinem Zweifel, dass die Methode zum Teil in der Hand durch hundertfältige Ausführung geübter Spezialisten durchschnittlich befriedigende, in einzelnen Fällen sogar ausgezeichnete, der normalen Funktion gleichkommende Ergebnisse geliefert hat. Aber es hat auch an zahlreichen schlimmen Erfahrungen nicht gefehlt, wie dies bei einer an und für sich nicht unschwierigen Operation nicht anders sein konnte. Todesfälle im unmittelbaren Anschluss an den Eingriff, durch Sepsis, sind mehrfach gemeldet, namentlich aber haben zahlreiche traurige Erfahrungen bezüglich der funktionellen Ergebnisse die Begeisterung für die Operation sehr gedämpft, sodass dieselbe heute nur noch von wenigen häufiger ausgeführt wird. Wir selbst haben in zwei Fällen (8jähriges, einseitig luxiertes Kind mit 5 cm Verkürzung; 4½jähriges, doppelseitig luxiertes Kind, links unblutig, rechts blutig*) reponiert, Fig. 250) nur ein mässiges Resultat erzielt, zum Teil wohl wegen der Unmöglichkeit einer genügend langen Nachbehandlung. Bei beiden Kindern ist die Beweglichkeit des Hüftgelenkes beschränkt, beim ersten besteht dazu eine leichte Adduktionskontraktur; trotzdem gehen beide gut und ausdauernd, aber koxitisch.

Aehnlich scheinen die Erfahrungen anderer zu sein; die Gefahr einer fibrösen Ankylose ist jedenfalls sehr gross und bei ältern Kindern selten zu vermeiden; besonders traurig ist natürlich die auf keinen Fall zu verantwortende Eventualität einer doppelseitigen Ankylose. Für jüngere Kinder aber,

*) Die zweimal versuchte unblutige Reposition gelang nicht, wie sich bei der blutigen Operation herausstellte, wegen einer ganz enormen Verdickung der Kapsel.

Digitized by Google

wo die funktionellen Chancen günstiger liegen, liefert die unblutige Reposition viel bessere Ergebnisse, da sie ein allseitig mobiles Gelenk erhält, die blutige doch meist nur ein rigides, reduziert bewegliches, oft auch empfindliches.

Fig. 250. Links unblutige, rechts blutige Reposition. Radiogramm in Rückenlage. 4½jähriges Mädchen, s. Text. Nach der unblutigen Reposition (links) ist Reluxation nach oben bei im übrigen guter Funktion eingetreten. Rechts ist die (blutige) Reposition erhalten geblieben, das Gelenk aber ziemlich steif und dementsprechend der Gang koxitisch.

So ist es denn erklärlich, dass selbst so hervorragende Vertreter der blutigen Operation, wie Lorenz, sich von derselben neuerdings (mit der oben signalisierten Ausnahme) losgesagt haben und die Superiorität der unblutigen Methode unumwunden anerkennen.

Da zu hoffen steht, dass das Leiden in Zukunft immer rechtzeitiger erkannt und der Therapie zu-

Digitized by Google

gänglich wird, dürfte die Gelegenheit zu blutigen Eingriffen in Zukunft ohnehin immer seltener werden.

Dasselbe gilt von den mehr palliativen, operativen Vorschlägen, die sich auf die Besserung der Beschwerden älterer, der radikalen Behandlung entwachsener Patienten beziehen. So Hoffas Pseudarthrosenoperation (Dekapitation des Kopfes und Einpflanzung des Schenkelhalses auf das von der Kapsel befreite Darmbein) für doppelseitige Verrenkung, Kirmissons subtrochantere Osteotomie für einseitige.

Eine rein palliative Behandlung ist endlich in vielen Fällen erwünscht, wo eine radikale Therapie, z. B. wegen vorgeschrittenen Alters, nicht möglich ist, oder wo eine solche nicht gestattet wird. Hier muss man versuchen, durch Massage und Uebungen die geschwächte Glutäalmuskulatur zu kräftigen und der Verschiebung des Trochanters nach hinten und oben Einhalt zu thun. Wir verwenden hiefür ein durch genau anmodellierte Längsschienen, von denen drei über die Trochanterwölbung laufen, versteiftes Stoffkorsett, oder — besonders auch zur Nachbehandlung nach oben reluxierter Repositionen — einen, an einem Hessing'schen Beckenkorb mit Tuber-Bügel befestigten Pelottenapparat (s. Fig. 251).

Derartige Korsette und Beckengurte sind auch zu ähnlichen Zwecken von Hoffa, Lange und andern konstruiert worden. Man kann damit Gang und Haltung etwas verbessern, ohne sich im übrigen viel davon versprechen zu dürfen.

Die Kontrakturen und Ankylosen des Hüftgelenks

erfolgen in der überwiegenden Mehrheit der Fälle in Flexions- und Adduktionsstellung. Abduktions-Kontrakturen sind sehr viel seltener und erfordern wegen der viel geringeren Funktionsstörung selten eine Behandlung.

Am häufigsten kombinieren sich Flexions- und Adduktions-Kontraktur.

Digitized by Google

Fig. 251.
Pelottenapparat nach doppelseitiger Reluxation nach oben (Transposition). (Vergl. Fig. 245 und 246.)

Digitized by Google

Aetiologisch können wir die bei den andern Gelenken vorkommenden Formen unterscheiden: Narbenkontrakturen nach Verbrennungen, Fascienkontrakturen (d. fascia lata) nach Psoas-Abszessen und inguinalen Bubonen, neurogene bei Hysterie, spastischen und spinalen Paralysen. Unendlich viel häufiger sind aber solche Deformitäten arthrogenen Ursprungs und unter diesen überwiegt wiederum die Provenienz von der tuberkulösen Koxitis. Diese führt gewöhnlich schon während des floriden Stadiums zu Kontraktur-Stellungen, später durch Schrumpfung der Fascien, Muskeln, des lig. ileofemorale und der Kapsel zur eigentlichen Kontraktur; gewöhnlich ist die Pfanne destruiert, oft auch der Kopf deformiert und in der erweiterten Pfanne nach hinten und oben subluxiert (Pfannenwanderung, Spontanluxation).

Arthritis deformans, rheumatische und infektiöse (Gonorrhöe, Polyarthritis, akute Exantheme, Typhus) Entzündungen führen mehr zu Ankylosen und Synostosen. Doppelseitige Ankylosen sind meistens Abduktions-Ankylosen und mit Kontrakturen der Kniegelenke verbunden.

Die Koxitis-Kontraktur entsteht im direkten Anschlusse an die Veränderungen der Stellung des Hüftgelenks während des floriden Entzündungsstadiums und stellt gewöhnlich eine Fixation und Weiterbildung der ersteren dar. Daraus erklärt sich das Ueberwiegen der Flexions-Adduktionskontraktur, da dieselbe sich aus der Abduktions- und Auswärtsrotations-Stellung (sog. erstes Stadium der Koxitis) zu entwickeln pflegt, häufig genug aber nur die weitere Entwicklung einer primär-koxitischen Flexions-, Adduktions- und Einwärtsrotations-Haltung darstellt.

Bezüglich der Symptome und des Verlaufs der tuberkulösen Koxitis verweisen wir auf die Lehrbücher der Chirurgie und besprechen hier nur die ausgebildete Kontraktur nach Ablauf der

Digitized by Google

wesentlichsten entzündlichen Erscheinungen, obschon die Therapie häufig genug schon vor diesem Stadium dem Orthopäden zufällt und eine strenge Scheidung überhaupt nicht aufgestellt werden kann.

Die Untersuchung eines Patienten mit Flexions- und Adduktions-Kontraktur der Hüfte hat in erster Linie die bekannten Mitbewegungen zu berücksichtigen, durch welche Hüftleidende ihre Deformität instinktiv maskieren oder verringern.

Dieselbe ist deshalb bei völlig nacktem Körper vorzunehmen. Im Stehen fällt dabei die Atrophie des ganzen Beines auf (Fig. 252 und 253), oft auch die Anwesenheit von Fisteln oder Narben. Der Kranke stützt sich, auch wo keine Schmerzhaftigkeit mehr besteht, auf das gesunde Bein und stellt das kranke in Hüft- und Kniegelenk gebeugt und mehr oder weniger adduziert und einwärts gedreht auf die Fussspitze. Die Adduktion ist aber viel bedeutender, als es den Anschein hat, da der Kranke in bekannter Weise den Parallelismus der Beine durch Hebung der krankseitigen Beckenseite herzustellen sucht und dadurch die Adduktion verdeckt; ebenso maskiert er die Flexion zum Teil durch Neigung des Beckens. Die Hebung der kranken Beckenseite hat ferner eine Skoliose der Wirbelsäule mit Konvexität nach der gesunden Seite, die Neigung eine Lordose zur Folge. Patienten, die viel mit ihrer Deformität gegangen sind, zeigen meistens eine Auswärtsrotation des Fusses (im Knie- und Fussgelenk) als sekundäre funktionelle Adaption an den Gehakt.

Legt man den Kranken auf einen hartgepolsterten Tisch, so ist es nun leicht, die Deformität auf ihr wirkliches Mass einzuschätzen. Der Kranke liegt zunächst entweder mit ausgestrecktem Bein und lordotisch durchgebogenem Kreuz oder aber mit flektiertem Knie- und Hüftgelenk und aufliegendem Kreuz. In letzterem Falle hat man die wirkliche Flexionsstellung unmittelbar vor sich; im

Digitized by Google

erstern flektiert man den Oberschenkel so lange, bis die Lordose ausgeglichen ist, und hat nun dasselbe Resultat, das durch ein Winkelmass noch genauer festgestellt werden kann. Die Adduktion bestimmt man, indem man das ausgestreckte kranke

Fig. 252.

Fig. 253.

Fig. 252. Contract. coxae sin. von vorn. 9jähriger Knabe. Gleichzeitig besteht eine tuberkulöse Flexionskontraktur des Kniegelenks.

Fig. 253. Contract. coxae sin. von der Seite. Derselbe Patient.

Bein so weit mit dem gesunden kreuzt, bis die Wirbelsäule gerade steht und die beiden spin. ant. sup. ilei in einer zu ihr senkrechten Querebene liegen.

Digitized by Google

Bei Abduktions-Kontraktur (mit scheinbarer Verlängerung des Beins) abduziert man, bis ebenfalls die spinae in der genannten Ebene liegen; der damit beschriebene Winkel ist das Mass der Abduktion.

Hierauf bestimmt man eventuelle Verkürzung durch Messung der Distanz von spinae ant. sup. zur Spitze des mall. ext., wobei das gesunde Bein in der gleichen Winkelstellung gemessen werden muss. Ein allfälliges Höherstehen der Trochanterspitze über der Roser-Nelaton'schen Linie deutet auf Luxation, geringere Längenmasse der Knochen (von der Trochanterspitze zur Kniegelenkspalte, von dort zur Knöchelspitze) auf sekundäre Wachstumsbehinderung hin.

Endlich prüft man durch passive Bewegungen die restierende Beweglichkeit des Hüftgelenks, wobei das Becken fixiert werden muss. Auch bei starker Versteifung sind meistens kleine Exkursionen im Sinne einer Vermehrung der Deformität oder Rotationen noch möglich; fehlende reflektorische Muskelspasmen bei absoluter Unbeweglichkeit sprechen für knöcherne Ankylose.

Bei dieser Gelegenheit orientiert man sich endlich auch sowohl durch Bewegungen, als durch direkten Druck und Stoss auf das Gelenk über den Grad der allfällig noch vorhandenen Schmerzhaftigkeit, die sehr wesentlich bei der Auswahl der zu treffenden therapeutischen Massnahmen in Betracht kommt.

Die Behandlung der koxitischen Deformitäten lässt sich nicht besprechen ohne eine Erörterung der bei der floriden Koxitis einzuschlagenden Therapie, welche prophylaktisch für möglichste Verhütung sekundärer Gelenkdeformationen zu sorgen hat.

In neuester Zeit hat sich die Erkenntnis mehr und mehr Bahn gebrochen, dass die operative Behandlung der Hüfttuberkulose mittelst der Resektion,

Digitized by Google

namentlich der Frühresektion im Kindesalter, weder regelmässig den gehofften radikalen Erfolg durch endgültige Ausschaltung des Krankheitsherdes zu erzielen, noch ein so gutes, funktionelles Endresultat zu liefern vermag, wie es in vielen Fällen bei einer konsequent durchgeführten konservativen Behandlung erreicht wird. Es ist wesentlich ein Verdienst amerikanischer Orthopäden und Chirurgen (Davis, Sayre, Taylor u. a.), die Möglichkeit und die Vorzüge einer ambulanten Behandlung der Koxitis gezeigt und die Technik derselben angebahnt zu haben. In Deutschland waren es vorzüglich die hervorragenden Leistungen und Erfolge Hessings, welche den Umschwung in den herrschenden Ansichten über die Koxitis-Therapie vorbereitet und die konservative Methode gegenüber der operativen populär gemacht haben.

Die konservative Behandlung schöpft ihre Berechtigung einmal aus der statistisch erwiesenen Thatsache, dass ihre Mortalität nicht grösser ist als diejenige der operativen (40% Bruns), dass die Koxitis in einem Drittel der Fälle überhaupt ohne Eiterung abläuft, welche früher als Indikation zur Resektion galt, und dass auch von den Fällen mit Eiterung noch zirka 40% ohne Operation genesen.

Da aber ferner die statistischen Untersuchungen ergeben haben, dass die durchschnittliche Krankheitsdauer für Fälle ohne Eiterung $3\frac{1}{2}$ Jahre, für solche mit Eiterung 5 Jahre beträgt, so sind die Vorteile einer ambulanten Behandlung ohne weiteres klar. Die früher geübte Gewichts-Extension fesselte wie die operative mit ihren oft endlosen Eiterungen die kranken Kinder auf unabsehbare Zeit ans Bett, während unsere modernen Bestrebungen in erster Linie darauf ausgehen, ähnlich wie bei der Spondylitis, die Bettruhe mit ihren bekannten Gesundheitsschädigungen auf das floride und schmerzhafteste Stadium zu beschränken und dem Kranken so bald als möglich wieder den

Digitized by Google

Genuss der frischen Luft und einer mässigen Körperbewegung zu gestatten.

Das Gehen mit einer schmerzhaft entzündeten Hüfte wird nun dadurch ermöglicht, dass das kranke Gelenk genau fixiert, entlastet und distrahiert wird. Gleichzeitig muss dafür gesorgt werden, dass keine Kontraktur sich einstellt, wozu gleich von Beginn der Erkrankung an eine Tendenz besteht.

Die angegebenen Apparate und Verbände sind sehr zahlreich und erfüllen den oben genannten Zweck mehr oder weniger vollständig; ihnen allen liegt das gemeinsame Prinzip zu Grunde, dass das Hüftgelenk durch eine starre Verbindung zwischen Becken und Bein immobilisiert wird, letzteres aber nicht die Körperlast trägt, sondern dieselbe auf einer gegen das tuber ischii sich stemmenden Partie des Apparates reiten lässt, während der Fuss den Boden nicht berührt, sondern frei schwebend gegen einen Bügel extendiert wird, der den Fuss etwas überragt und das auf dem Tuber lastende Körpergewicht trägt.

Die einfachste und am leichtesten herzustellende derartige Vorrichtung ist ein Gipsverband, der von der untern Thoraxhälfte bis zum Unterschenkel reicht, woselbst der Entlastungsbügel am Verbande mit Binden festgewickelt wird. Absolut notwendig ist, dass der Verband sich mit einem breiten, fest angedrückten, aber gut mit Filz gepolsterten Rande gegen das Tuber stützt. An dem Trittbügel wird endlich die Extension befestigt, die auf verschiedene Weise hergestellt werden kann, mittelst am Bein angeklebter Heftpflasterstreifen, einer Ledergamasche oder einer Hessing'schen Spannlasche (s. u.). Fig. 254 zeigt den durch Lorenz eingebürgerten Geh-Gipsverband; in spätern Stadien kann derselbe durch Spaltung und Schnürung abnehmbar gemacht und die Extensionsvorrichtung entbehrlich werden (Fig. 255), falls keine Muskelspasmen mehr bestehen,

Digitized by Google

gegen welche sie vornehmlich wirksam ist; eine wirkliche Gelenk-Distraktion kann durch einen so geringen Zug, wie er hier aufgebracht wird, allerdings nicht erreicht werden. Manche halten deshalb die Extension für unnötig (Dollinger, Lorenz); sie wirkt aber entschieden schmerzstillend bei den ersten Gehversuchen. Falls keine Verkürzung des

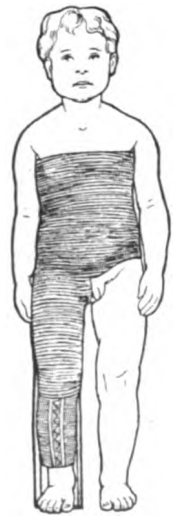

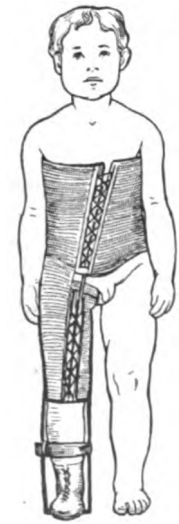

Fig. 254. Fig. 255.

Fig. 254. Gehgipsverband für Koxitis und Bügel dazu. Nach Lorenz.

Fig. 255. Derselbe, abnehmbar, ohne Extensionsvorrichtung.

kranken Beins besteht, muss der gesunde Fuss durch Erhöhung der Sohle resp. des Absatzes entsprechend höher gestellt werden. In ganz späten Stadien, wo es sich nur noch darum handelt, der Ausbildung einer Kontraktur entgegenzuwirken, kann man auch auf die Entlastung verzichten, die korrekte Stellung bloss durch eine Hülse (Fig. 256) fixieren

Digitized by Google

und den Fuss wieder direkt zum Auftreten benutzen lassen, falls dies ohne Schmerzempfindung möglich ist.

Der Gipsverband (wir verwenden vielfach der grössern Leichtigkeit wegen Wasserglas, das über einen ganz dünnen Gipsverband gelegt und mit Holzstreifen verstärkt wird) mit guter Polsterung auf einer Beckenstütze (oder im Schwebehang nach **Wieting**), wenn nötig in Narkose angelegt und mit Gewichtsextension kombiniert, wird ohnehin während des schmerzhaftesten Stadiums das sicherste und dabei einfachste Hülfsmittel des Praktikers sein und auch dem Patienten ist es dabei am wohlsten im Bette; die Liegeperiode soll aber nicht zu lange

Fig. 256. Gipshülsen für die Hüfte.

ausgedehnt werden, sondern nach Ablauf einiger Wochen, während welcher sich die intensivste Schmerzhaftigkeit unter dem wohlthätigen Einfluss der Immobilisation und Extension zu verlieren pflegt, ist es den Kranken, besonders Kindern, durch den oben erwähnten Gehverband zu ermöglichen, das Bett zu verlassen. Falls derselbe gut sitzt und entlastet, lernen sie in der Regel in wenig Tagen sich flink am Stocke oder im Gehstuhl zu bewegen und sind dabei vollkommen frei von Schmerzen. Man darf sich aber durch diese scheinbare Schmerzlosigkeit nicht verleiten lassen, die Verbände vorzeitig wegzulassen; selbst nach Jahren darf dies nur unter grösster Vorsicht und genauester Kontrolle

Digitized by Google

geschehen, da gerade in der Periode der narbigen Schrumpfung und Ausheilung die Kontrakturen sich zu entwickeln pflegen. Natürlich müssen für eine so lange Zeitdauer die Verbände und Hülsen notwendigerweise amovibel gemacht werden; in der bessern Praxis wird ausserdem vielfach ein leichteres Material bevorzugt (Leder, Celluloid, das über einem Abguss gearbeitet wird, der durch Ausgiessen eines Modellverbandes zu gewinnen ist).



Fig. 257.
Taylor'sche Hüftschiene.

Das Bestreben, leichtere, gefälligere und namentlich leicht amovible Stützapparate zu schaffen, hat seit den ersten Konstruktionen der Amerikaner zur Erfindung einer grossen Menge von orthopädischen Maschinen geführt, von denen wir nur einige wenige anführen und abbilden können.

Sehr verbreitet war in den siebziger und achtziger Jahren die Taylor'sche Schiene (Fig. 257), bestehend aus einem Beckengürtel mit Dammgurten und einer äussern Beinschiene, die durch Zahnrad und Triebschlüssel verlängert werden kann. Unten biegt sich die Schiene rechtwinklig um; die Gehfläche ist mit Gummi gepolstert und trägt zwei Riemen; die Schnallen dazu befinden sich an den Enden seitlich am Bein aufgeklebter Heftpflasterstreifen. Das Knie ist durch eine Lederkappe fixiert. J. Wolff hat eine Vereinfachung des Apparats für die Spitalpraxis angegeben. Die Schiene besteht aus Holz;

Digitized by Google

ihre Verlängerung wird durch Verstecken eines Stifts in der Eisenhülse bewerkstelligt, in welcher der Holzstab am obern Ende verschieblich ist.

Der Taylor'sche Apparat wirkt wesentlich durch Entlastung und Distraktion; die Fixation ist darin eine ungenügende; er schützt deshalb durchaus nicht vor Kontrakturen.

Genügende Fixation bietet dagegen die ebenfalls viel verbreitete Thomas'sche Schiene (Fig. 258); es fehlt ihr aber die Extension, und der Patient kann nur mittelst Krücken damit gehen, nachdem er bis zum Verschwinden der Schmerzhaftigkeit nach dem Prinzip des Erfinders in derselben zu Bette gelegen. Hoffa hat den Apparat durch Zugabe von Extension und Trittbügel verbessert und dadurch auch für frischere Fälle brauchbar gemacht: es bleibt aber der Uebelstand bestehen, dass der Patient damit nicht sitzen kann.

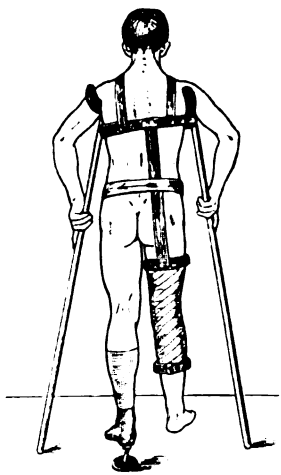

Fig. 258. Thomas'sche Hüftschiene.

Das Vollkommenste leistet ohne Zweifel der Hessing'sche Schienenhülsenapparat (Fig. 259), dessen Wirksamkeit vornehmlich auf der genial erdachten, aber nur von gut geschulten Technikern ausführbaren Konstruktion des ihm eigentümlichen Beckenkorbs beruht. Dieser besteht aus einem System von (auf dem Körper dressierten) Schienen, welche teils den obern äussern Beckenkonturen folgen, teils unter das krankseitige tuber ischii greifen, sodass das Becken nach allen Seiten unverrückbar fixiert ist. Der aus zwei Hälften

Digitized by Google

bestehende Korb wird hinten durch Drehschrauben, über der Symphyse durch einen Riemen fest zusammengeschlossen. Das Bein schwebt in einem System von über Modell gearbeiteten Lederhülsen, an welchen die gegliederten Doppelschienen verstellbar verschraubt werden können. Dies geschieht nach erfolgter Anpassung unter kräftiger Extension des Beins, während der Fuss durch die Spannlasche (Fig. 260) gegen den stählernen Sohlenteil der Fusshülse angezogen wird; bei der täglichen Anlegung braucht dann nur die letztere jeweilen angezogen zu werden, um die Extension zu erhalten. Der über einem Kniebügel gekreuzte Gummizug dient zur Bekämpfung allfälliger Beugehaltung des Knies; weitere Vorrichtungen zur Korrektion von Flexion, Abduktion nnd Adduktion des Hüftgelenks lassen sich ebenfalls noch anbringen. Ueber den Fussteil des Apparats wird ein Ueberschuh geschnürt, der gesunde Fuss mit einem 1—2 cm höhern Absatz versehen.



Fig. 259.
Hessings Schienenhülsenapparat für Koxitis. Nach Hoffa.

Dieser Apparat gestattet, wenn gut angepasst, das schmerzlose Gehen mit beweglichem Knie- und Fussgelenk auch im floriden Stadium, verhütet und korrigiert zum Teil Kontrakturstellungen in ausgezeichneter Weise, ist aber sehr teuer und nicht überall zu beschaffen. Tafel 16 zeigt eine von uns zur Nachbehandlung viel gebrauchte billigere Modifikation mit hinterm Gummizug gegen Flexionstendenz. Um die bei sehr

Digitized by Google

Tafel 16. Schienenhülsenapparat für Koxitis. nach Hessing. Modifikation des Beckenkorbs.

langem Tragen durch die Schienenhülsen begünstigte Muskelatrophie zu vermeiden, benützen wir in spätern Stadien mitunter einen (noch billigeren) nach demselben Prinzip, aber „offen" (mit Bändern) hergestellten Apparat (Fig. 261).

Die eingehendere Besprechung der modernen Koxitis-Apparate war nicht bloss deshalb nötig, weil der ambulante Teil der Therapie häufig dem Orthopäden zufällt, sondern weil auch die Nachbehandlung der koxitischen, sekundären Deformitäten (Kontrakturen und Ankylosen) unter Benutzung derselben technischen Mittel geschieht.

Fig. 260. Hessings Spannlasche.

Die primär aufgetretenen Kontrakturstellungen im floriden Stadium lassen sich vor Anlegung des Verbandes oder Apparates in Narkose ohne Gewaltanwendung leicht und ohne Bedenken korrigieren; anders verhält sich dies mit den narbig fixierten, sekundären Deformitäten. Die Gewichtsextension oder die allmähliche Korrektur durch Portativapparate, von denen eine Anzahl existieren (s. o. Hessing), führen langsam und unsicher zum Ziel. Das Brisement forcé, soweit es eine allseitige Mobilisierung des Gelenks intendiert, ist unzulässig wegen der grossen Gefahr einer dadurch provozierten Generalisierung der Tuberkulose oder lokalen Eiterung, Wiederaufbruch von Fisteln u. dgl. Dagegen ist ein vorsichtiges, all-

Digitized by Google

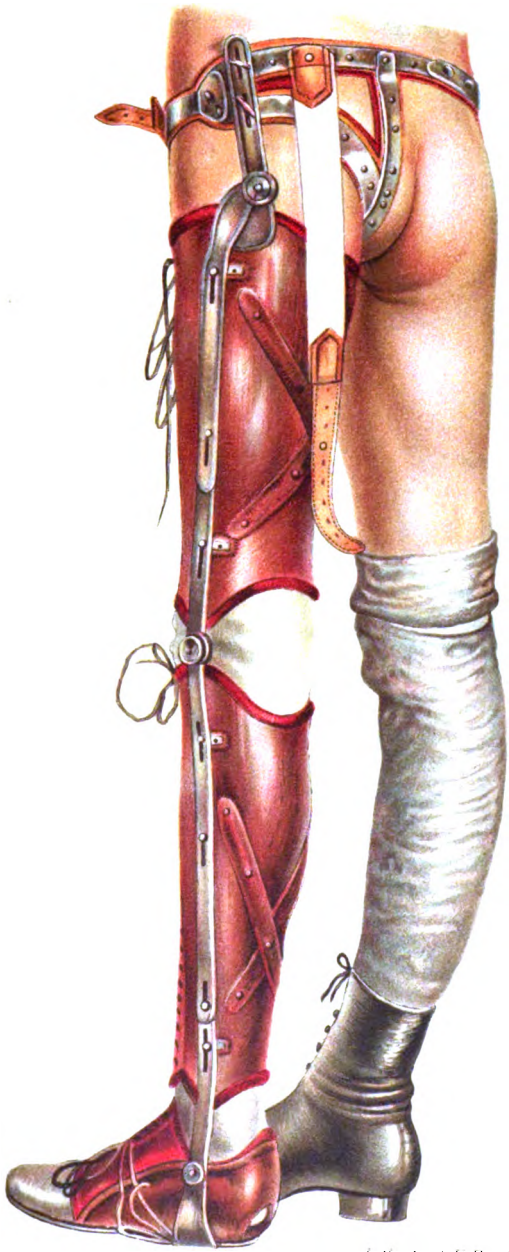

Lith. Anst. f. Reichhold. München.

Digitized by Google

Digitized by Google

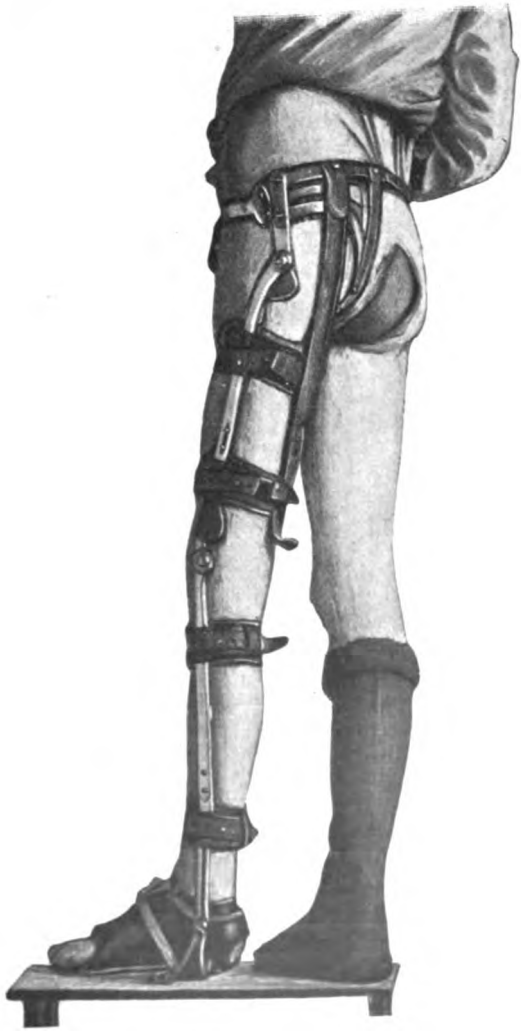

Fig. 261. Modifikation des Hessing'schen Koxitis-Apparats mit Bändern statt Schienenhülsen.

Digitized by Google

mähliches, immerhin in einem Akt vollzogenes Redressement durch Dehnung gerade nur jener Muskeln, Fascien und Kapselpartien, deren Verkürzung sich hinderlich in den Weg stellt, ohne besonderes Risiko, wie die Erfahrung gelehrt hat (Lorenz). Da die tuberkulöse Koxitis sehr selten mit Erhaltung der normalen Beweglichkeit, in der

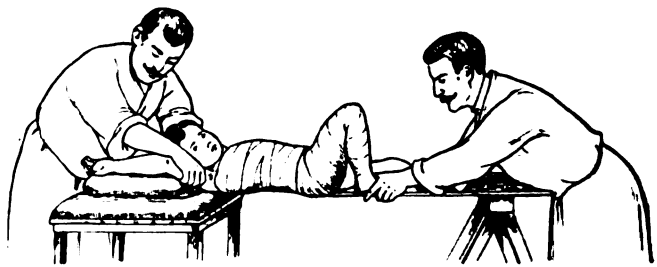

Fig. 262.

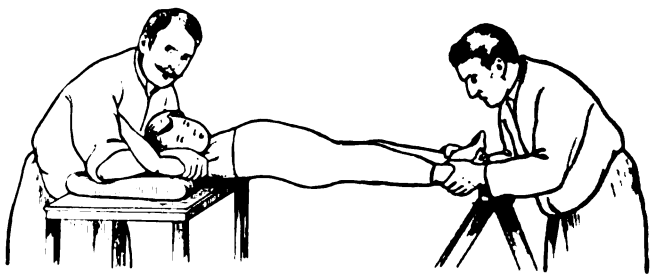

Fig. 263.
Streckung der Hüftkontraktur, nach Dollinger.

grossen Mehrzahl der Fälle aber, und namentlich bei schon ausgebildeten sekundären Deformitäten, mit mehr oder weniger starker Fixation des Gelenks ausheilt, so erreicht man mit einer totalen Mobilisierung doch nichts, begnügt sich also besser mit der Korrektur der Stellung, die am besten in leichte Flexion (wegen Erleichterung des Sitzens) und Abduktion übergeführt wird.

Digitized by Google

Das Redressement aus freier Hand ist wegen der Schwierigkeit, das Becken zu fixieren und seine Mitbewegungen zu verhindern, sehr mühsam, unsicher und nur in leichtern Fällen von vollkommenem Erfolg begleitet.

Dollinger legt bei der gewöhnlichen Flexions- und Adduktionskontraktur den vorher im Stehen vom Fuss bis unter die Arme gepolsterten Patienten auf die Dittl'schen Stangen, fixiert zunächst Rumpf und Becken mit Gipsbinden gegen dieselben (s. Fig. 262) und setzt unter festem Anziehen die Einwicklung auf das flektierte Bein fort, während ein Gehülfe

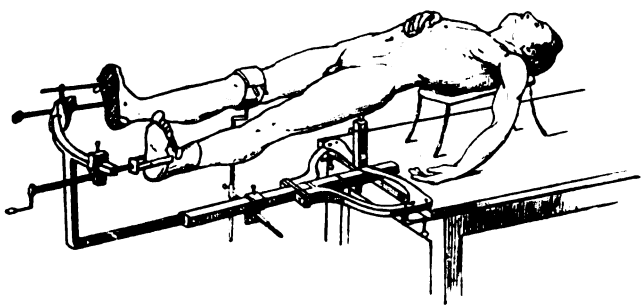

Fig. 264. Hüftredresseur von Lorenz. Anwendung gegen Adduktions-Kontraktur.

dasselbe durch Anziehen des Fusses streckt (Fig. 263). Nach dem Erstarren des Verbandes werden die Stangen herausgezogen. Bei schwereren Kontrakturen macht Dollinger die Streckung nicht auf einmal, sondern etappenweise mit achttägigen Intervallen.

Lorenz dagegen empfiehlt in neuester Zeit das „instrumentelle kombinierte Redressement" in einer Sitzung zu machen, vermittelst des von ihm angegebenen Hüftredresseurs (Fig. 264). Derselbe zieht, z. B. bei einer Adduktionskontraktur, mittelst Schraubenzugs an einer Extensionsgamasche das adduzierte (verkürzte) Bein

Digitized by Google

und die gleichseitige gehobene Beckenhälfte nach abwärts in Abduktionsstellung, während zu gleicher Zeit durch eine gegen den gesunden Fuss geschraubte Sohlenplatte (bei gestreckt fixiertem Knie!) die gesunde Beckenseite nach oben geschoben wird. So wird allmählich und mühelos, sogar ohne Narkose, ohne weitere Beckenfixation jeder gewünschte Korrekturgrad erreicht, und es gestattet der Apparat die Anlegung eines exakten Gipsverbandes, während er in Wirksamkeit bleibt. Die Beseitigung der

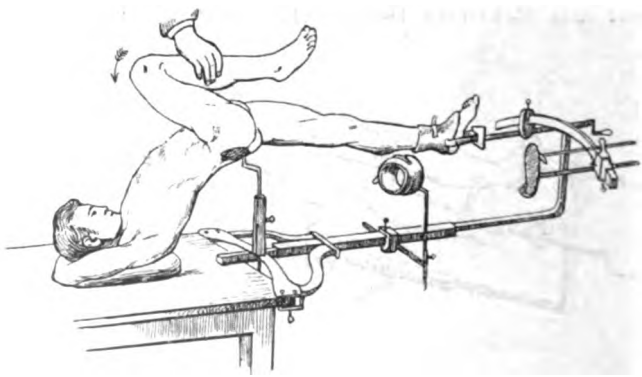

Fig. 265. Hüftredresseur von Lorenz. Beseitigung der Flexions-Kontraktur.

Flexion geschieht durch Tieflagerung des Oberkörpers (Fig. 265), Fixation des Beckens durch extreme Flexion des gesunden Beins und Zug am kranken. Wenn erforderlich, werden gleichzeitig die Adduktoren und Flexoren subkutan tenotomiert. Bei noch secernierenden Fisteln vermeidet Lorenz das Redressement oder redressiert in Etappen.

Unter allen Umständen muss das erreichte Resultat wegen der grossen Neigung zu Recidiven noch lange Zeit durch portative Verbände oder Apparate konserviert und überwacht werden.

Digitized by Google

Die eigentlichen knöchernen Ankylosen sind natürlich dieser Behandlung unzugänglich, hier kommen vielmehr ausschliesslich operative Eingriffe in Betracht, namentlich bei den Ankylosen von rheumatischer oder infektiöser Herkunft.

Rhea Barton (1826) führte zuerst die Osteotomia subtrochanterica aus, v. Langenbeck empfahl später die subkutane Osteotomie, Adams die subkutane Durchsägung des Schenkelhalses. Dann führte Volkmann die keilförmige Osteotomie ein, die aber die Verkürzung noch vermehrt; den gleichen Uebelstand involviert seine Meisselresektion, welche ein bewegliches Gelenk anstrebt.

Lorenz durchtrennt neuerdings in gleicher Absicht die durch einen kleinen Längsschnitt oberhalb des Troch. major blossgelegte Synostose selbst mit dem Meissel (Osteotomia pelvitrochanterica) und tenotomiert dann die kontrakten Adduktoren und Flexoren. Landerer, Hoffa und andere endlich suchen durch schiefe Osteotomie subtroch. (von aussen unten nach oben innen) ausser der Korrektion eine Verlängerung des Beins unter starker Extension zu erzielen.*)

Die Resektion des Gelenks bleibt für schwere Eiterungen als ultimum refugium reserviert.

Das paralytische Schlottergelenk und die paralytische Luxation des Hüftgelenks

entsteht aus der (spinalen) Lähmung der Hüftgelenksmuskulatur, ist aber im ganzen eine weniger häufige Folge der essentiellen Kinderlähmung.

Sind sämtliche, das Hüftgelenk bewegende Muskeln paralytisch, so wird das Becken unter Lordose der Wirbelsäule um seine Querachse nach hinten gedreht und durch Anspannung der vordern

*) Uns selbst ist es auf diesem Wege (in Verbindung mit Tenotomie der Adduktoren und Flexoren) gelungen, eine scheinbare Verkürzung von 8 cm auf die durch Pfannenwanderung bedingte reelle von 4 cm zu vermindern.

Digitized by Google

Kapselwand und des lig. ileofemorale getragen. Erweitern die letztern sich unter diesem Einflusse, so entsteht ein Schlottergelenk mit allseitiger Verschiebbarkeit des Schenkelkopfs. Sekundär entstehen auch durch gewisse Gewohnheitshaltungen

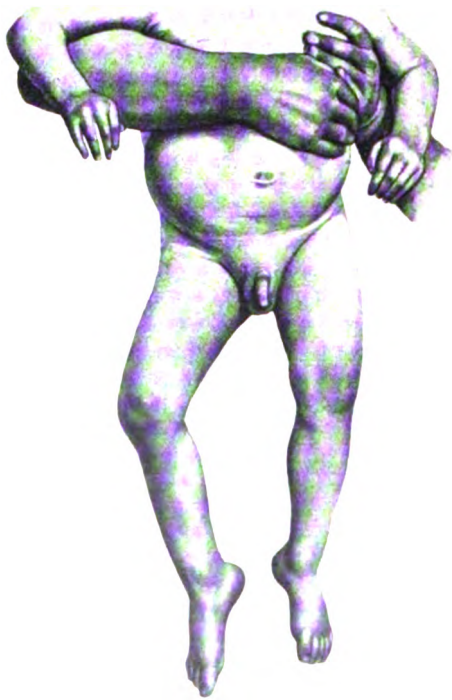

Fig. 266a. Adduktorenlähmung ohne Luxation. 3jähriger Knabe.

(z. B. Kauern der gelähmten Kinder) Kontrakturen, die dann wieder zu Luxationen führen können.

Abgesehen davon, entstehen die (seltenen) paralytischen Hüftluxationen durch Kontraktur der Antagonisten bei unvollständigen Lähmungen

Digitized by Google

(Fig. 266a u. b). Sind die Rotatoren und Abduktoren gelähmt, die Adduktoren nicht, so kommt es zur Adduktionskontraktur, Erweiterung der Hinterkapsel durch den andrängenden Kopf und zur Luxation nach hinten (L. iliaca). Im umgekehrten (häufigern)

Fig. 266b. Der vorhergehende Fall.

Falle kommt es zur Luxation nach vorn (L. infrapubica); das Bein steht flektiert, abduziert und auswärts rotiert, der Schenkelkopf neben dem absteigenden Schambeinast.

Digitized by Google

Eine Reposition ist nur in frischen Fällen möglich. Bei ältern vordern Luxationen empfiehlt Karewsky seine wiederholt mit günstigem Erfolge geübte Operationsmethode. Das Gelenk wird mit Hüters vorderem Resektionsschnitt blossgelegt, die verkürzten Tensor fasc. l., rectus, vast. ext., eventuell Teile des ileopsoas quer durchschnitten, das Gelenk eröffnet, die trochanteren Muskeln abgelöst und durch kräftige Adduktion der Kopf in die Pfanne reponiert. Letztere muss eventuell, falls sie zu klein, blutig erweitert werden. Verband in Adduktion nach Naht der durchtrennten Flexoren: gymnastische Nachbehandlung.

Beim paralytischen Schlottergelenk muss durch einen aus Beinschienen und Achselkrücken-Korsett zusammengesetzten Stützapparat die selbständige Lokomotion mit Krücken oder Stöcken ermöglicht werden (Fig. 89).

Als **Coxa vara**

hat im verflossenen Dezennium eine Verbiegung des Schenkelhalses in steigendem Masse die Aufmerksamkeit auf sich gezogen, die gar nicht selten vorkommt und manchmal zu schweren funktionellen Störungen führt, sodass es schwer zu begreifen ist, dass dieselbe nicht früher erkannt und gewürdigt worden ist. Die ersten grundlegenden Untersuchungen verdanken wir E. Müller (1888), weiter gefördert wurde die Kenntnis des Leidens durch die Arbeiten von Hofmeister, Kocher, Alsberg und vieler anderer, besonders auch durch die mittlerweile zur Anwendung gekommene Röntgen'sche Durchleuchtung, welche in manchen Fällen erst die Diagnose sichert.

Anatomisch ist die Deformität charakterisiert durch die Verkleinerung des Winkels, welchen Schenkelhals und Diaphyse zu einander bilden. Der Mittelwert dieses Winkels beträgt nach Mikulicz c. 125° (Neigungswinkel). Eine Vergrösserung desselben, die traumatisch (Thiem) entstehen

Digitized by Google

kann und nicht selten bei der angebornen Hüftluxation beobachtet wird (Fig. 241), kann als Coxa valga bezeichnet werden. Alsberg suchte ein präziseres Mass in der Bestimmung des Winkels zu finden, den eine durch die Basis der überknorpelten Schenkelkopffläche gelegte Ebene mit der Längsachse der Diaphyse bildet (Fig. 267). Er nennt dies den Richtungswinkel. Diese Ebene ist in Mittelstellung des Gelenks ungefähr parallel der Ebene des knöchernen Pfannenrandes. Als normalen Mittel-

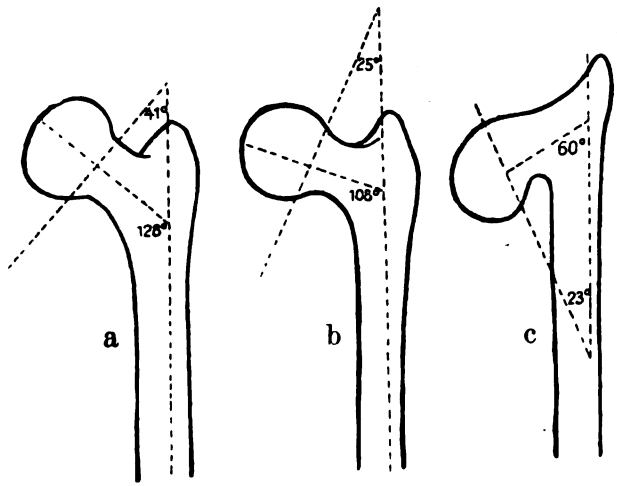

Fig. 267. Neigungswinkel und Richtungswinkel des Schenkelhalses. Nach Alsberg.

wert des Richtungswinkels fand er 41° (25°—54°); bei extremer Coxa vara kann derselbe negativ werden (Fig. 267 c).

Der Schenkelhals findet sich aber meistens nicht bloss stärker geneigt (Coxa adducta, Kocher), sondern zugleich rückwärts, seltener vorwärts verbogen und um die Längsachse torquiert. In schweren Fällen (Fig. 268) ist der Kopf sogar steil abwärts gegen den kleinen Trochanter gesunken, überragt pilzförmig

Digitized by Google

den verkürzten oder ganz eingerollten untern Schenkelhalsrand und ist nur noch in partiellem Kontakt mit der Pfanne, besonders in den Fällen, wo die Verschiebung in der Epiphysenlinie des Kopfes stattgefunden hat (Kochers typische coxa vara).

Die zu Grunde liegenden Knochenaffektionen sind mannigfaltiger Natur und zum Teil noch kon-

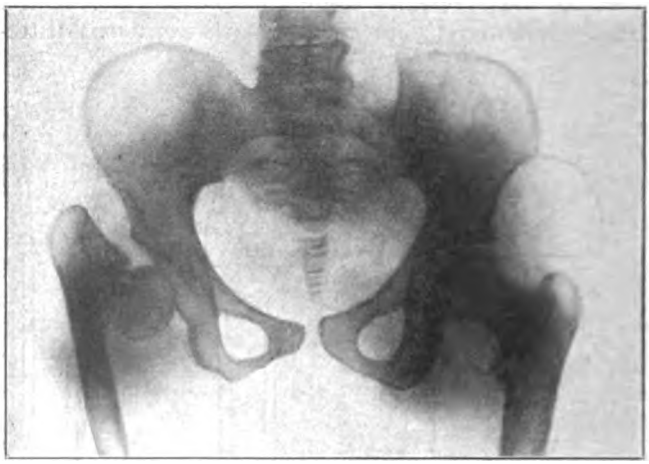

Fig. 268. Coxa vara sin. 15jähriges Mädchen. War stark rhachitisch, lernte erst mit 3 Jahren gehen; mit zirka 5 Jahren wurde zuerst das linksseitige Hinken bemerkt; ein Trauma ist mit Ausnahme eines Falles im Säuglingsalter nicht nachgewiesen. bettlägerig war die Patientin nie. Das Kind klagte vielfach über Schmerzen im linken Bein und das Hinken nahm mit den Jahren zu. Zur Zeit der Aufnahme (1900) betrug die Verkürzung zirka 4 cm. Seither (15. VI. 1900) ist die schiefe Osteotomia subtrochanterica ausgeführt worden, die bei der eburnierten Beschaffenheit des Knochens sehr schwierig war. Es gelang dadurch, die Adduktionsstellung zu beseitigen, ohne indessen eine reelle Verlängerung zu erzielen.

trovers; man unterscheidet ätiologisch ausser einer kongenitalen Form solche, welche durch Rhachitis im Kindesalter, lokale Spätrhachitis oder juvenile

Digitized by Google

Osteomalacie (analog d. Genu valgum s. u.), Arthritis deformans, echte Osteomalacie, tuberkulöse Ostitis des Schenkelhalses, traumatische Epiphysenlösung erzeugt sind. Als statisches Moment wirkt natürlich überall die Belastung mit dem Körpergewicht.

Klinisch besonders prägnant sind die Erscheinungen bei der Coxa vara adolescentium (Kocher), einer mit dem Genu valgum und dem entzündlichen Plattfuss in Parallele zu stellenden Erkrankung des Pubertätsalters. Die Affektion wird geradezu als Berufskrankheit bei landwirtschaftlichen Arbeitern beobachtet und Kocher bezieht die Deformation direkt auf andauerndes (vorwärts gebeugtes) Stehen mit gespreizten und stark auswärts rotierten Beinen; bei schwacher Muskulatur ermüdet dieselbe rasch, und es wird dann die Stellung unter ausschliesslicher Beanspruchung der Knochen- und Bänderhemmung beibehalten, welche die Deformation bewirkt. Vielfach werden Individuen mit grobem Knochenbau, mangelhafter Muskulatur und lividen Händen und Füssen befallen, wie dies Mikulicz auch für das genu valg. adol. angegeben hat.

Die Deformität entwickelt sich allmählich, mitunter im Anschluss an ein Trauma, teils schmerzlos, teils unter manchmal ziemlich bedeutender Schmerzhaftigkeit des Gelenkes, Hinken und schneller Ermüdung. Bei der Untersuchung zeigt sich das befallene Bein verkürzt, der Trochanter steht einige Centimeter über der Roser-Nelaton'schen Linie (Fig. 269, 270, 271); vom Trochanter zur Knöchelspitze gemessen sind dagegen die Beine gleich lang. Durch den Hochstand des Trochanters ist die pelvitrochantere Muskulatur ähnlich wie bei der kongenit. Luxation geschwächt; der Kranke zeigt deshalb auch bei doppelseitiger Affektion (Fig. 272) bisweilen eine Lendenlordose und watschelnden Gang, bei einseitiger das Trendelenburg'sche Symptom (s. S. 422).

Das Gelenk wird gewöhnlich in Adduktion,

Digitized by Google

Auswärtsrotation und Streckung gehalten (Einwärtsrotation und Flexion ist ebenfalls beobachtet). Abduktion, Flexion und Einwärtsrotation sind beschränkt; in extremen Fällen ist die Beweglichkeit des Gelenks allseitig vermindert. Innerhalb der möglichen

Fig. 269.

Fig. 270.

Fig. 269. Coxa vara rhach. sin. von vorn. 5jähriges Mädchen.

Fig. 270. Derselbe Fall, von links aufgenommen. Die Marken bezeichnen den Stand der Trochanterspitze und der spina ant. sup. ilei. Vergl. Fig. 271.

Grenzen sind die Gelenkbewegungen schmerzlos. Verwechslungen, im Initialstadium mit Koxitis, bei ganz kleinen Kindern mit kongen. Luxation, sind möglich und am sichersten durch Radiographie zu verhüten. Traumatische Epiphysenlösungen können bei mangelhafter Anamnese klinisch und

Digitized by Google

radiographisch der typischen Coxa vara täuschend ähnliche Bilder schaffen (Sprengel).

Prognostisch ist von Wichtigkeit, dass die subjektiven Beschwerden meistens nach Ablauf einiger Jahre verschwinden oder sehr unbedeutend werden, nicht selten ohne jegliche Therapie; auch die objektiven Stellungsanomalien sind einer bedeutenden Besserung fähig.

Fig. 271. Coxa vara rhach. sin. Radiogramm von Fall 269 und 270, in Rückenlage aufgenommen.

Die Therapie hat dies zu beherzigen und operative Eingriffe mindestens während des akuten Stadiums zu unterlassen. Leider ist eine konsequente Behandlung aus sozialen Gründen vielfach unmöglich; sie hat in Bettruhe, Extension, Massage und Abduktions-Gymnastik zu bestehen und beseitigt regelmässig in Bälde wenigstens die Schmerzen. Kann der Kranke wieder aufstehen, so versucht

Digitized by Google

man, durch eine erhöhte Sohle am gesunden Fuss das adduzierte Bein in Abduktion zu zwingen. Wir selbst haben bei Kindern entlastende Bügelgipsverbände oder in der bessern Praxis Hessing'sche Schienenhülsenapparate verordnet und damit eine ge-

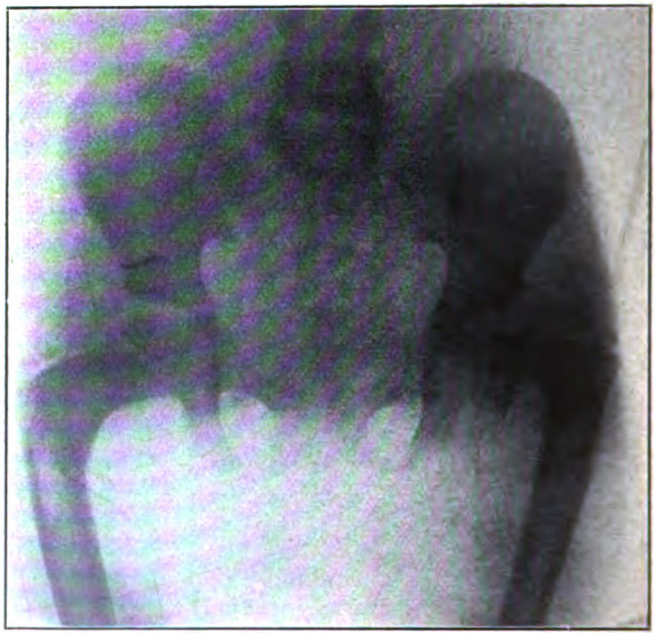

Fig. 272. Coxa vara rhach. dupl. 6jähriges Mädchen. Radiogramm in Rückenlage. Rechts ist besonders auffällig das pilzförmige Ueberragen des untern Schenkelhalsrandes durch den Kopf.

wisse Besserung, wenigstens der Beschwerden, erreicht.

Die operativen Eingriffe beschränken sich auf die schweren bleibenden Funktionsstörungen, die besonders durch doppelseitige Ankylosen, starke Verkürzungen und Adduktionsstellungen bedingt werden.

Die vorgeschlagenen, scheinbar rationellsten

Digitized by Google

Operationen, nämlich die keilförmige (Kraske) oder lineare (Büdinger) Osteotomie des Schenkelhalses können in schweren Fällen nicht sicher extrakapsulär gehalten werden, wenn am untern Rande kein Schenkelhals mehr existiert; die intrakapsuläre Osteotomie involviert aber die Gefahr der unvollständigen Ernährung des Kopfes; Eiterung und Sepsis sind wiederholt darnach beobachtet; zu unterschätzen sind auch die sekundären Veränderungen des Gelenks nach einer solchen Verletzung nicht.

Die Osteotomia subtrochanterica kompensiert allerdings die Deformität durch eine andere, beseitigt aber doch die Adduktion und günstigenfalls einen Teil der Verkürzung; wir haben sie selbst im Falle von Fig. 268 ausgeführt.

In den schwersten Fällen ist wiederholt die Resektion (Müller, Kocher, Maydl) mit befriedigendem Erfolge vorgenommen worden, sowohl bezüglich Beseitigung der Beschwerden, als auch der Verbesserung des Ganges und Verringerung der Verkürzung.

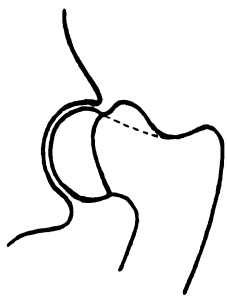

Fig. 273.
Operation der Coxa vara nach Mikulicz.

Bei der (nicht regelmässig vorhandenen) epiphysären Sporn-bildung durch Abknickung des Kopfes hat endlich Mikulicz in einigen Fällen durch Abmeisselung des Sporns die Abduktion wieder hergestellt (Fig. 273).

Von den Deformitäten des Oberschenkels

gilt im wesentlichen das bei denjenigen des Oberarms Gesagte. Rhachitische Kurvaturen (mit der Konvexität nach vorn und aussen), schlecht geheilte Frakturen sind nicht selten, meist aber nur letztere Objekte der Behandlung, die in Osteoklasie,

Digitized by Google

resp. Osteotomie zu bestehen hat. Rudimentäre Entwicklung oder Fehlen des Femur giebt zuweilen Anlass zur Konstruktion einer Prothese (Fig. 6 im allgem. Teil), Störungen des Längenwachstums durch Traumen oder entzündliche Prozesse (Osteomyelitis) in der Gegend der untern Femur-Epiphysenlinie können zur Steigerung des Längenwachstums oder zu einer Hemmung desselben führen, welch letztere gleichzeitig eine Verbiegung der untern Epiphyse nach der Beugeseite bewirken kann. (Nicoladoni).

Angeborne Luxation der Patella

kommt selten (Bajardi 34 Fälle), meist doppelseitig, vor und zwar gewöhnlich nach aussen. In spätern Lebensjahren gesellt sich genu valgum dazu, auf welches die Behandlung sich beschränken kann; die Luxation an und für sich macht geringe Beschwerden.

Die kongenitale Luxation des Kniegelenks

ist etwas häufiger (Spörri 1892 54 Fälle, Muskat 82 Fälle). Die Statistiken ergeben ein Vorwiegen des weiblichen Geschlechts und der einseitigen über die doppelseitigen; letztere sind meistens lebensunfähig und mit anderweitigen Luxationen, Defekten und Missbildungen kombiniert; die ersteren haben dagegen ein grösseres praktisches Interesse.

Es sind Luxationen nach allen Richtungen beobachtet und zwar sowohl totale (selten) als auch Subluxationen; die grosse Mehrzahl der Fälle präsentiert sich ziemlich typisch als präfemorale Subluxation mit einer charakteristischen Hyperextension des Kniegelenks (congenitales genu recurvatum, Fig. 274). Das klinische Bild ist gewöhnlich folgendes: Das Hüftgelenk ist flektiert, der Unterschenkel gegen den Oberschenkel überstreckt, mitunter so, dass die Vorderfläche der Tibia diejenige des Oberschenkels berührt oder die Fusssohle mit nach auswärts gerichteter Ferse und ab-

Digitized by Google

wärts sehenden Zehen sich gegen den Bauch oder den Unterkiefer stützt. In der Kniekehle fühlt man die Femur-Kondylen vorspringen, die Tibia vorn auf der Vorderfläche der Kondylen oder dem untersten Teil des Femur-Schaftes gelagert. Auf der Streckseite liegt die Haut in Querfalten, die Patella ist nach oben verschoben, rudimentär, mitunter fehlend. Aktive Bewegungen verstärken die Deformität; passiv lässt sich sofort nach der Geburt meist ohne Mühe Geraderichtung und sogar Flexion erzielen;

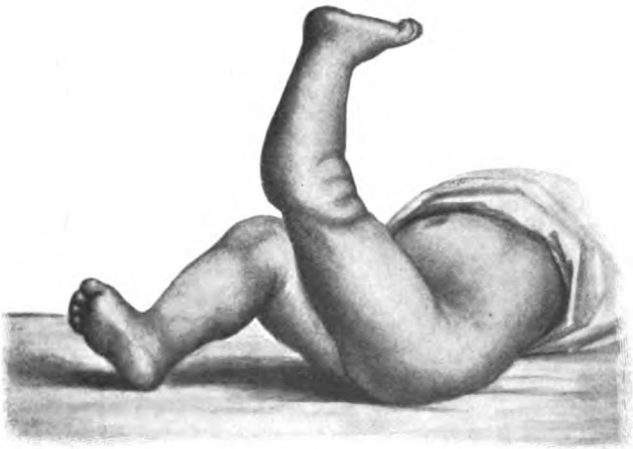

Fig. 274. Kongenitales genu recurvatum. Nach Hoffa.

sich selbst überlassen federt das Bein in die frühere Stellung zurück.

Anatomisch ist eine Verbildung und Facettierung der Femur-Kondylen (Kontaktstelle mit der Tibia) bemerkenswert.

Das häufige Geborenwerden mit über die Schulter geworfenen Füssen oder verschränkten Beinen, die mehrfachen Beobachtungen von Mangel an Fruchtwasser, intrauterinen Druckmarken und anderweitigen

Digitized by Google

Missbildungen lassen den Zusammenhang mit abnormer intrauteriner Belastung als wahrscheinlich erachten.

Beim einseitigen angebornen genu recurvatum gelingt die Reposition durch Zug und Druck auf den Tibiakopf gewöhnlich. Fixiert man das Beinchen dann rechtwinklig für einige Wochen, so kann eine vollständige funktionelle Heilung erfolgen. J. Wolff verlängerte in einem Falle die verkürzte Quadricepssehne durch zickzackförmige Einschnitte, meisselte dann die tuberositas tibiae ab, fixierte sie höher oben mittelst eines Elfenbeinstifts und vernähte die reponierte Tibia mit dem Femur.

Abgesehen von den selteneren angebornen Luxationen nach hinten sind angeborne Flexionskontrakturen durch vorzeitige Epiphysenverknöcherung (Nikoladoni), ferner solche mit angeborner Flughautbildung (Wolff, Basch) beschrieben.

Paralytische Deformitäten des Kniegelenks

entstehen im Gefolge der spinalen Kinderlähmung und zwar im Sinne der Ueberstreckung (genu recurvatum paralyt), ferner der Flexionskontraktur, mitunter kombiniert mit seitlichen Deviationen und Rotation. Das genu recurvatum entwickelt sich bei kompletter Lähmung aller Kniegelenksmuskeln, namentlich aber bei der Extensionslähmung, durch die eigentümliche Beanspruchung des Gelenks beim Gehakt (Volkmann). Um ein Zusammenklappen des Knies bei Ausfall der Streckfähigkeit zu verhindern, stellt der Patient beim Gehen sein Kniegelenk dadurch fest, dass er die Schwerlinie durch Vorschieben des Rumpfs vor die Drehachse des Kniegelenks bringt und dieses durch Anspannung der poplitealen Bänder und Sehnen in maximaler Streckung fixiert. Durch die anhaltende Beanspruchung dieses Hemmungsapparates entsteht dann allmählich eine pathologische Hyperextension. Wird dagegen das Bein im gleichen Falle nicht zum Gehen benutzt, so bildet sich durch

Digitized by Google

die Aktion der Antagonisten eine Flexionskontraktur. Der Patient kann alsdann das Zusammenklappen im Knie nur durch Aufstützen mit der Hand auf den Oberschenkel verhindern.

Die Therapie hat hier, abgesehen von der Behandlung der Lähmung, nur die Aufgabe, stärkere Ueberstreckung durch einen diese verhindernden Schienenapparat zu verhüten. Flexionskontrakturen müssen durch Streckung unter eventueller Beihülfe von Tenotomien beseitigt und der Schienenapparat durch einen extendierenden Gummizug (Fig. 277) ergänzt werden. Bei allseitiger, irreparabler Lähmung oder Schlottergelenk ist die Arthrodese das beste Hülfsmittel zur Versteifung des Gelenkes, besonders bei doppelseitigen und mit Fuss- und Hüftdeformitäten komplizierten Fällen.

In neuester Zeit hat man auch versucht, durch Sehnentransplantation die Funktion des gelähmten Quadriceps wieder herzustellen. Vulpius vernähte den Sartorius, Hoffa den Tensor fasciae latae mit demselben.

Von den Kontrakturen und Ankylosen des Kniegelenks

sind die angebornen und paralytischen bereits besprochen (S. 482, 484). Bei der grossen Häufigkeit der Kniegelenksaffektionen und der hervorragenden Tendenz dieses Gelenks, sich bei Entzündung in Beugestellung zu begeben, ist auch die häufige Entstehung von Flexionskontrakturen ohne weiteres erklärlich. Wir können auch hier wieder die bei den andern Gelenken wiederholt aufgezählten Formen unterscheiden, unter denen die arthrogenen bei weitem prävalieren, unter diesen wieder die tuberkulösen; daneben beobachten wir rheumatische, traumatische und infektiöse (Gonorrhoe, Osteomyelitis) Entzündungen nicht selten als ursächliche Momente. Als neurogene Formen sind die hysterischen, paralytischen und spastischen zu nennen, endlich die Kon-

Digitized by Google

trakturen infolge poplitealer Narbenbildung, welche durch mechanische Dehnung oder die im allgemeinen Teil erwähnten Weichteiloperationen zu beheben sind. Ankylosen in Flexions- (und Abduktions-) Stellung entstehen endlich nicht selten nach Knieresektionen im Kindesalter, und zwar sowohl bei langsamer knöcherner Konsolidation und ungenügender Nachbehandlung als auch nach scheinbar primärer knöcherner Verwachsung, wahrscheinlich infolge von Störungen des epiphysären Wachstums.

Die Details der tuberkulösen Kniekontraktur erklären sich aus dem Verlaufe der tuberkulösen Gonites. Der Kranke nimmt, um den Kapselraum zu entlasten, der bei einer Flexion von 20—30° die grösste Kapazität besitzt (Delitsch), oder weil überhaupt eine mässige Flexion die Ruhestellung des Gelenks bezeichnet, in der auch die Schmerzen am geringsten sind, die genannte Stellung ein, die sich dann mehr oder weniger hochgradig steigern kann. Gleichzeitig tritt unter dem Einfluss der Gliedschwere (bei Bettlage) eine Auswärtsrotation des Unterschenkels ein, der die gelockerte Kapsel und die Bänder nicht zu wiederstehen vermögen. Aus ähnlichen Gründen kombiniert sich damit häufig auch noch eine Genu valgum-Stellung (Genu valg. infl.): bei stärkerer Destruktion des Gelenks und namentlich des Bandapparats subluxiert sich die Tibia nach rückwärts (Fig. 281).

Aus diesen Komponenten summiert sich das Bild der Kontraktur, falls dieselbe nunmehr durch die Schrumpfung der Weichteile der Kniekehle (Fascie, Bindegewebe, Sehnen, Kapsel) fixiert wird. Bei längerem Bestande kann sich aus der Kontraktur eine Ankylose oder Synostose entwickeln, wozu besonders die infektiösen Gonitiden, weniger die tuberkulösen, neigen.

Prognostisch sind die Fälle, welche neben der Beugungskontraktur noch Valgusstellung und hintere Subluxation aufweisen, ferner die mit lang-

Digitized by Google

dauernder fistulöser Eiterung verlaufenen am ungünstigsten. Hier wird man sich bestenfalls mit einer Stellungskorrektur begnügen müssen. Leichtere Kontrakturen ohne diese Komplikationen, nach serös-fibrinösen Entzündungen, mitunter auch solche tuberkulöser Natur, sind einer Heilung mit Erhaltung der Beweglichkeit fähig. Wie bei andern Gelenken, hängt hier viel von der Energie und Ausdauer des Patienten ab.

Die Therapie der Kontraktur muss für die verschiedenen Entwicklungsgrade derselben verschieden gehandhabt und dabei nicht zum wenigsten der ätiologische Charakter des Leidens berücksichtigt werden. Die tuberkulösen Formen erfordern im allgemeinen mehr ein behutsames allmähliches Vorgehen unter eventuellem Verzicht auf Mobilisation des Gelenks, während man bei den traumatischen und rheumatischen nach Ablauf der entzündlichen Reizerscheinungen energischer vorgehen kann und muss.

Bei leichtern unkomplizierten Kontrakturen (hysterischen, leichten spastischen) können allmähliche passive Streckung in Verbindung mit Massage und gymnastischen Uebungen (Tretapparat von Schulthess Fig. 275) schon zum Ziele führen. Setzt sich den Manipulationen ein erheblicherer Widerstand entgegen, so muss derselbe, falls der Zustand des Gelenks ein genügend reizloser ist, durch gewaltsame Streckung in Narkose beseitigt, das Ergebnis für kurze Zeit durch einen Verband oder eine Schiene fixiert und sobald als möglich mittelst Massage und Gymnastik in gleicher Weise auf ein bewegliches Gelenk hingearbeitet werden. Die thätige Mitwirkung des Kranken ist dabei von grösster Wichtigkeit, da die Bewegungen anfangs sehr schmerzhaft sind.

Bei stärkerer Rigidität des Gelenks im Sinne der Flexion sowohl, als der Extension, wenn es sich um tuberkulöse Affektionen handelt und die

Digitized by Google

Beugung mit Rotation, Valgusstellung oder Subluxation kompliziert ist, geht man zweckmässig zunächst nur auf die Streckung aus, um für alle Fälle wenigstens den Gang zu verbessern und schliesst Mobilisations-



Fig. 275. Tretapparat nach W. Schulthess.

Ist so konstruiert, dass der Fuss während des Niedertretens in Dorsalflexion, Supination oder Pronation, Einwärts- oder Auswärtsrotation gestellt werden kann, bezw. dass er sich in eine oder in eine Kombination dieser Stellungen hineinarbeitet. Die Energie, mit welcher diese Stellungsveränderung eintritt, ist von der Energie der Tretbewegung direkt abhängig infolge der Konstruktion des Apparats. Dabei lässt sich der Apparat auch für Flexions- und Streckübungen im Knie- und Hüftgelenk verwenden.

versuche nur unter besonders günstigen Umständen und nach reaktionslosem Verlaufe der Streckung an; ein schmerzlos ankylotisches gestrecktes Knie ist unter allen Umständen einem durch fehlgeschla-

Digitized by Google

gene Mobilisationsversuche empfindlichen, partiell beweglichen, mit Neigung zur Retablierung der Kontraktur behafteten, oder gar einem seitlich wackligen vorzuziehen, da ein solches das dauernde Tragen eines Stützapparates erfordert.

Die Streckung kann auf allmählichem Wege, entweder durch permanente Gewichtsextension in Bettlage oder durch Portativapparate durchgeführt werden; die Streckung

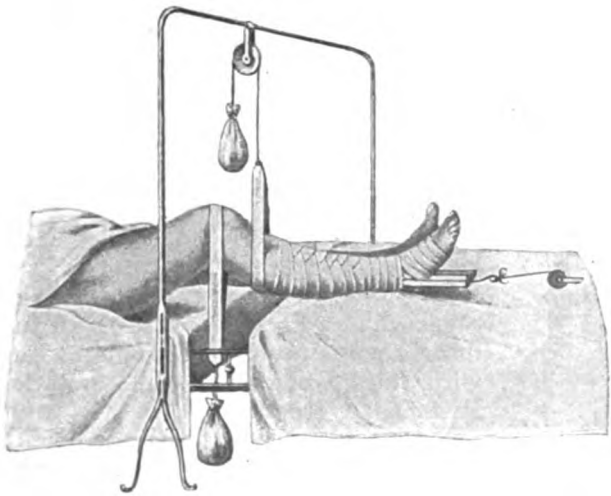

Fig. 276. Gewichtsextension nach Schede.

durch Apparate bei Bettruhe (Bonnet, Lorinser u. a.) wird heute kaum noch geübt, da die Gewichtsextension mehr leistet und zugleich bei noch bestehender Entzündung oder Eiterung die schonendste Methode darstellt. Die Ausführung gestaltet sich entweder als einfache Distraktion in der Längsachse mit steigender Gewichtsbelastung bis zu fünf oder sechs Kilo, oder, bei Subluxation, unter gleichzeitiger Verwendung von am Femur abwärts

Digitized by Google

und an der Tibia aufwärts gerichteten Gewichtszügen (Schede, Fig. 276). Durch den Längszug wird gleichzeitig die seitliche Abweichung beseitigt.

Portativapparate mit Streckvorrichtungen für das Knie sind in grosser Anzahl erfunden worden, es seien davon nur wenige erwähnt.

Fig. 277. Artikulierte Wasserglaskapsel mit elastischem Zug nach Kappeler und Haffter.

Am einfachsten sind artikulierte Gips- oder Wasserglashülsen mit einem an eingegipsten Haken wirkenden elastischen Zuge (Fig. 277). Dasselbe Prinzip liegt dem Blanc'schen Apparate zugrunde, während die Bidder'sche Schiene (Fig. 278) jede zirkuläre Einschnürung des Beins vermeidet; die Streckung geschieht durch ein vor der Drehachse des Knies gelegenes Schraubenscharnier-Gelenk mit Schraube ohne Ende.

Hessing verwendet die Federkraft einer Schlägerklinge, die auf zwei Bügeln der Oberschenkelhülse seines Schienenhülsenapparats befestigt ist und das Knie überragt; an ihr unteres Ende wird die Unterschenkelhülse mittelst Riemen angezogen.

Eine wesentliche Verbesserung der Konstruktion des Kniegelenks derartiger Apparate hat Braatz durch seine Sektorenschiene gebracht (Fig. 279). Dieselbe berücksichtigt die Subluxation der Tibia und sucht die Gelenkflächen während der Streckung durch Distraktion vor Pressung zu bewahren. Entsprechend der nach H. v. Meyer parabolisch gebauten Krümmungsfläche der Femurkondylen wird der Sektorenausschnitt der Oberschenkelschiene angelegt, der Drehpunkt etwas aufwärts verlegt. Die Führung der Unterschenkelschiene um diese Achse in der parabolischen Bahn wird dadurch ermöglicht, dass diese

Digitized by Google

Schiene oben geschlitzt ist und während der Streckung nach unten gleitet. Dadurch wird eine Pressung vermieden und Distraktion ausgeübt.

Das Brisement forcé eignet sich in erster Linie für nicht tuberkulöse schwere Kontrakturen und wird entweder nach den im allgemeinen Teil (S. 105) gegebenen Regeln durch Händekraft oder unter Zuhülfenahme redressierender Maschinen vollführt. Bei starker Weichteilschrumpfung hat man sich besonders vor Erzeugung oder Vermehrung einer hintern Subluxation zu hüten, die besonders dann droht, wenn man den untern Teil des Unterschenkels als langen Hebel benutzt; die Subluxation erfolgt dann bei Unnachgiebigkeit der hintern Weichteile um das Hypomochlion der vordern Tibia-Gelenkkante, oder es wird letztere in die oft erweichten Femurkondylen eingetrieben; unter Umständen bricht auch die untere Epiphyse des Femur ab. Es ist deshalb notwendig, mit kurz gefasstem Unterschenkel und gleichzeitigem Zug in der Längsachse und Druck auf den Tibiakopf von hinten her zu arbeiten.

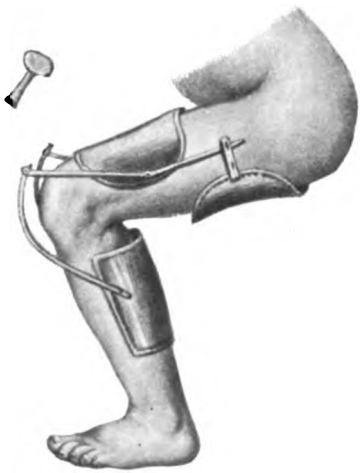

Fig. 278. Schiene von Bidder.

Diesen Anforderungen suchen auch die erwähnten Redressionsapparate (Bradford, Goldthwait) zu entsprechen, am besten wohl der Osteoklast von Lorenz, der zu diesem Behufe ähnlich wie beim

Digitized by Google

Genu valgum (s. o. Fig. 41), aber in Seitenlage des Kranken appliziert wird und die Streckung in allmählich modellierender Weise vollzieht.

Die offene Durchschneidung der verkürzten Weichteile der Kniekehle kann diese Prozeduren

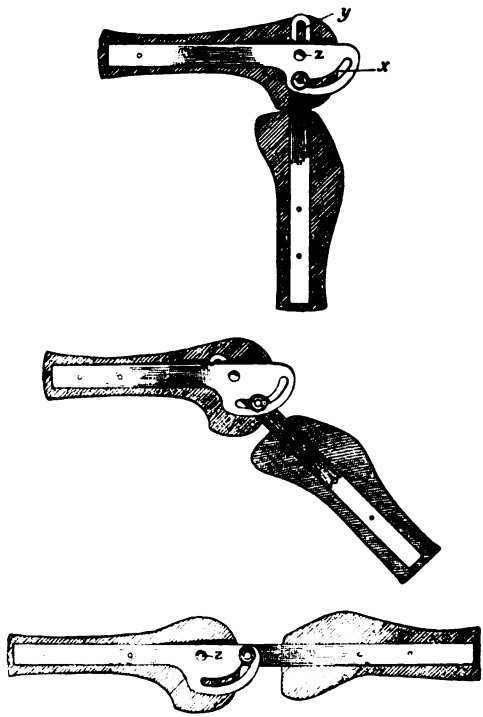

Fig. 279. Sektorenschiene nach Braatz.

in schwierigen Fällen wesentlich erleichtern, falls man nicht überhaupt vorzieht, sie in Etappen vorzunehmen. Man macht die Durchschneidung von zwei Längsschnitten über den Sehnen des biceps und semimembranosus aus, unter Respektierung des n. peroneus und der grossen Gefässe. Ersterer

Digitized by Google

unterliegt nicht selten einer Zerrungslähmung nach der Streckung.

Zur Nachbehandlung dienen Kontentivverbände, die man abnehmbar machen und mittelst Trittbügel und Sitzring für Entlastung und Extension einrichten kann. Den gleichen Zwecken dient der Hessing'sche Hülsenapparat und die von Hoffa für Extension eingerichtete Thomas-sche Schiene (Fig. 280).

Fig. 280. Thomas-sche Schiene.

In den spätern Stadien genügen einfache Hülsen für die Aufrechterhaltung der Streckung.

Die knöchernen Ankylosen können nur auf blutigem Wege in Angriff genommen werden. Zwar hat Ollier für stumpfwinklige Ankylosen die suprakondyläre Osteoklasie des Femur empfohlen (mittelst eines Osteoklasten); für stärkere Flexionsstellungen (unter 135°) ist sie aber nicht empfehlenswert wegen der alsdann erzeugten stärkern Deformität und Verkürzung. Verbreiteter ist die Meissel-Osteotomie nach König. Man macht dieselbe entweder zunächst linear durch die Synostose von einem queren Resektionsschnitt aus und kann bei ungenügendem Effekt noch weitere Knochenscheiben abtragen (Fig. 281 und 282), oder man entnimmt von vornherein einen der Grösse des Beugungswinkels entsprechenden Keil (Keilresektion). Um die dabei unvermeidliche Verkürzung und Wachstumsstörung bei jugendlichen Individuen zu vermeiden, rät Helferich, die Absägung bogenförmig vorzunehmen (S. 117). Fast immer ist die gleichzeitige offene Weichteildurchschneidung zur Streckung notwendig.

Digitized by Google

Eine relativ seltene Knie-Deformität ist das

Genu recurvatum,

dessen kongenitale und paralytische Form bereits besprochen wurde. Eine Kontraktur pflegt dabei nicht zu bestehen; die Affektion ist eine Folge überstreckender Einflüsse, die sich auf ein erkranktes Gelenk mit erschlaffter Kapsel und Bändern geltend machen und es im Sinne der Hyperextension deformieren. Solche überstreckte Kniegelenke sieht man nach sehr langer Extensionsbehandlung, besonders mit zu kurzem Schleifapparat und ungenügender Unterstützung des Knies, auch nach Kontentivverbänden, die bei mangelhaft unterstütztem Knie angelegt wurden. Das Gehen ohne Apparat befördert dann die Zunahme der Ueberstreckung. Sie muss durch einen Stützapparat, dessen Scharniergelenk nur die normale Extension erlaubt, verhütet werden.

Fig. 281. Flexions-Kontraktur des rechten Knies. 17jähr. Mädchen. (Chirurgische Klinik Zürich.)

Das Genu valgum, X-Bein oder Bäckerbein

ist die Deformität, bei welcher der Unterschenkel mit dem Oberschenkel einen nach aussen offenen Winkel bildet, oder — nach Mikulicz - bei welcher die Richtungslinie, d. h. eine den Scheitel des Schenkelkopfs mit der Mitte des Fussgelenks verbindende Linie, nicht, wie normal, ungefähr durch die Mitte der beiden Femur-

Digitized by Google

Kondylen geht, sondern auswärts davon fällt (Fig. 283). Den entgegengesetzten Fall bezeichnen wir als Genu varum (O-Bein).

Wir unterscheiden von dieser häufigen Deformität nach dem Lebensalter, in dem sie am meisten auftritt, zwei Hauptformen: das Genu valgum in-

a b

Fig. 282. Derselbe Fall nach der Operation (Osteotomia cuneif. und Tenotomie der Flexoren).

fantum oder rhachiticum in den ersten Kindheitsjahren und das Genu valgum adolescentium zur Zeit der Pubertätsentwicklung, vom 13. bis 18. Lebensjahre. Andere Formen sind (seltener): Das kongenitale, auch bei kongenitaler Luxation der Patella vorkommend, das traumatische nach

Digitized by Google

Bänderläsionen und Gelenkfrakturen, das entzündliche nach Gelenkaffektionen (Tuberkulose, Arthritis deformans, Osteomyelitis, Tabes), endlich das paralytische (S. 484) bei der essentiellen Kinderlähmung.

Die Pathologie des Genu valgum adolescentium ist durch eine grundlegende Arbeit von Mikulicz (1879) erforscht worden, deren Ergebnisse im ganzen bis heute massgebend geblieben sind. Wir resumieren dieselben zunächst in den wichtigsten Punkten nach der Darstellung von Mikulicz:

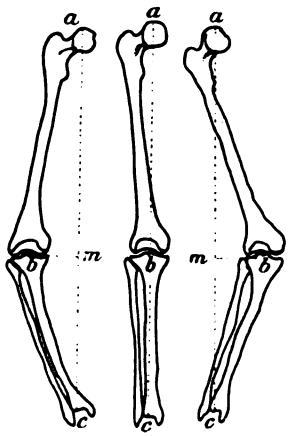

Fig. 283. Richtungslinie (a c) und Kniebasiswinkel bei Genu valg. und varum.

Um zu entscheiden, ob und welche Veränderungen der Knochen die Deformität verursachen, wird der Kniebasiswinkel bestimmt (s. Fig. 283), d. h. der laterale Winkel einer durch die untersten Punkte der Kondylen gelegten Ebene mit dem Femur- resp. Tibiaschaft. Mikulicz fand nun den „Kniebasis-Femurwinkel" immer kleiner als normal und schloss daraus auf eine konstante Beteiligung des untern Teils des Femur an der Difformität. Ebenso fand er auch den Kniebasis-Tibiawinkel verkleinert, woraus folgt, dass auch die Tibia mit ihrem obern Ende zu der Verkrümmung beiträgt. Je nachdem der eine oder andere Winkel vorzugsweise verkleinert ist, fällt die Verkrümmung dem gleichnamigen Knochenende zur Last.

Der Kniebasis-Femurwinkel misst normal 76 bis 84°, der Kniebasis-Tibia-Winkel 98—90°, beide

Digitized by Google

zusammen bilden den „Aussenwinkel“ (zwischen Femur- und Tibiadiaphyse), normal 170—177,5°, der beim Genu valgum natürlich ebenfalls verkleinert ist.

Weitere Untersuchungen ergeben, dass sowohl am Femur als an der Tibia das Epiphysenstück weder innen verlängert noch aussen verkürzt, vielmehr das unterste (resp. oberste) Drittel der Diaphysen nach aussen verkrümmt und gegen die Epiphysenfuge an der innern Seite verlängert, an der äussern verkürzt erscheint. Es ist also das sonst unveränderte Epiphysenstück schief an die Diaphyse angesetzt. Dazu kommt eine erhebliche Verbreiterung des Epiphysenknorpels und zwar der Wucherungszone desselben an der Diaphysengrenze. Erstere fand sich zum Teil ungleichmässig gegen letztere begrenzt und mitunter an der Innenseite zwei- bis dreifach breiter als an der äussern. Diese Erscheinung fast Mikulicz als eine rhachitische auf, zumal ähnliche Veränderungen sich am übrigen Skelett fanden (Spätrhachitis). Nach Tripier ist jedoch diese Verbreiterung des Epiphysenknorpels zwischen dem 3. und 5. und dem 14. und 17. Altersjahre ein regelmässiges physiologisches Vorkommnis.

Verändert ist auch die innere Architektur des Knochens. Kortikalis und Spongiosa sind an der lateralen Wand verdickt, an der medialen verdünnt, die Markhöhle exzentrisch.

Regelmässig findet sich ferner eine Verkleinerung des Schenkelhalswinkels und Vermehrung der Torsion, bes. der Tibia: der Knorpel ist am cond. ext. hypertrophisch, am cond. int. atrophisch. Das Gelenk befindet sich in veralteten Fällen im Zustande chronischer Reizung (Arthritis deformans); die Patella ist bei hochgradiger Deformität nach aussen verlagert, mitunter völlig luxiert.

Digitized by Google

Die Diagnose ergiebt sich ohne weiteres aus der Abweichung des Knies nach innen mit Bildung eines nach aussen offenen Winkels in Streckstellung des Beins. Um ein Mass für die Abweichung zu bekommen, misst man nach Mikulicz entweder die Grösse des Aussenwinkels (s. o.) oder man bestimmt die Deviation, d. h. den Abstand der Richtungslinie, die man durch Ausspannen eines Fadens zwischen der Pulsationsstelle der A. fem. in inguine und der Mitte zwischen beiden Malleolen konstruiert — senkrecht von der Mitte des Kniegelenks (Figur 283 b m.). Den Kniebasiswinkel misst man am Lebenden, indem man bei spitz flektiertem Knie einen Tasterzirkel senkrecht zur Achse des Femur an die untersten Punkte der Kondylen aufsetzt, ein Lineal an die Arme des Zirkels anlegt und dessen äussern Winkel mit der Achse des Femurschafts abmisst. Man erhält so das Mass des Kniebasis-Femurwinkels; zieht man dessen Wert von dem des Aussenwinkels ab, so erhält man den Tibiawinkel.

Die Messung dieser Winkel ist, wie wir noch sehen werden, von Wichtigkeit für die Wahl der operativen Therapie. Für gewöhnliche praktische Zwecke, z. B. Kontrolle der Behandlung, genügt es häufig, zumal bei Kindern, wo die Winkelmessung schwieriger, eine Konturzeichnung der Beine anzufertigen, indem man das Kind mit genau nach vorn sehenden Patellae auf einen Bogen Papier setzt; nachher pflegen wir auf denselben Bogen den Abstand der innern Fussränder im aufrechten Stehen mit fest aneinander gelegten Condyli interni bei parallel gestellten Füssen zu projizieren; dieser Abstand giebt ebenfalls ein Mass für die Grösse der Deformität (Fig. 284 a und b).

Bemerkenswert sind ferner noch einige Symptome, die z. T. noch nicht befriedigend erklärt sind. Die Valgusstellung verliert sich bei der Flexion des Gelenkes, nach Mikulicz, wenn die

Digitized by Google

Verkrümmung im Femur liegt, durch eine kompensatorische Rotation im Kniegelenk. Häufig, aber regelmässig nur bei Kindern, ist eine Hyperextension möglich, die wiederum eine Vermehrung der physiologischen Schlussrotation des Unterschenkels nach auswärts mit sich bringt.

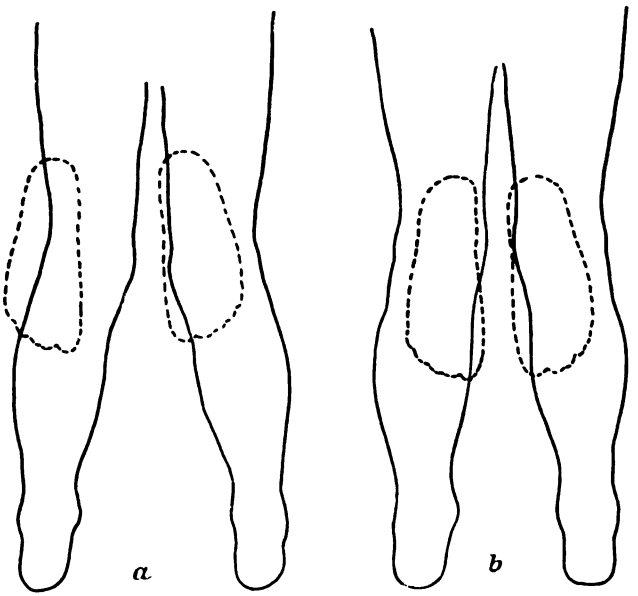

Fig. 284. a) Konturzeichnung von Genu valg. vor dem Redressement. b) nach dem Redressement, 8 Monate später. 4jähriger Knabe.

Mitunter können Patienten, wohl nur solche mit schlaffem Gelenk, ihr Genu valgum durch Muskelspannung vorübergehend korrigieren (J. Wolff). Endlich finden sich habituelle Stellungsanomalien der Hüfte und des Fusses regelmässig bei stärker ausgeprägtem Genu valgum, nämlich eine Auswärtsrotation der Hüfte, um das Aneinanderwetzen der Knie zu vermeiden und ein Pes varus,

Digitized by Google

um die Sohle noch vollständig zum Auftreten benützen zu können. Bei schwerer Rhachitis oder schwacher Muskulatur wird aber auch häufig Pes valgus beobachtet (Fig. 285 und 286). Die Affektion

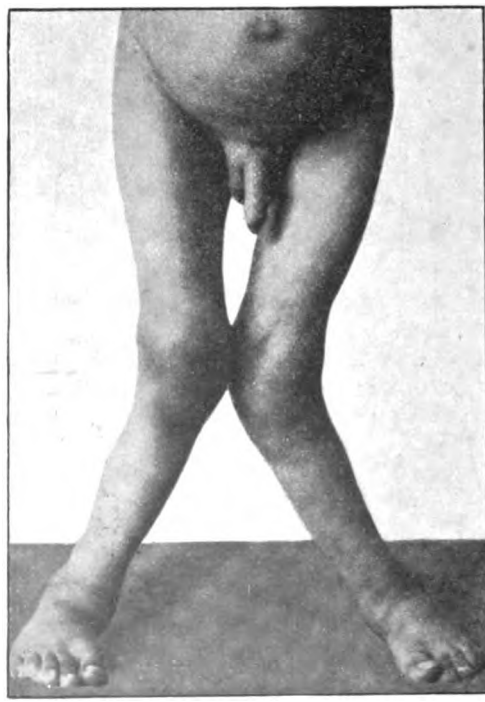

Fig. 285. Genua valga rhachit. mit Pes varus rechts, Pes valgus links.

ist ungefähr doppelt so häufig doppelseitig, wie einseitig.

Die Entstehung beider Hauptformen des Genu valgum ist auf statische Ursachen zurückzuführen. Bei der rhachitischen ist dies leicht zu verstehen. Muskelschwache rhachitische Kinder,

Digitized by Google

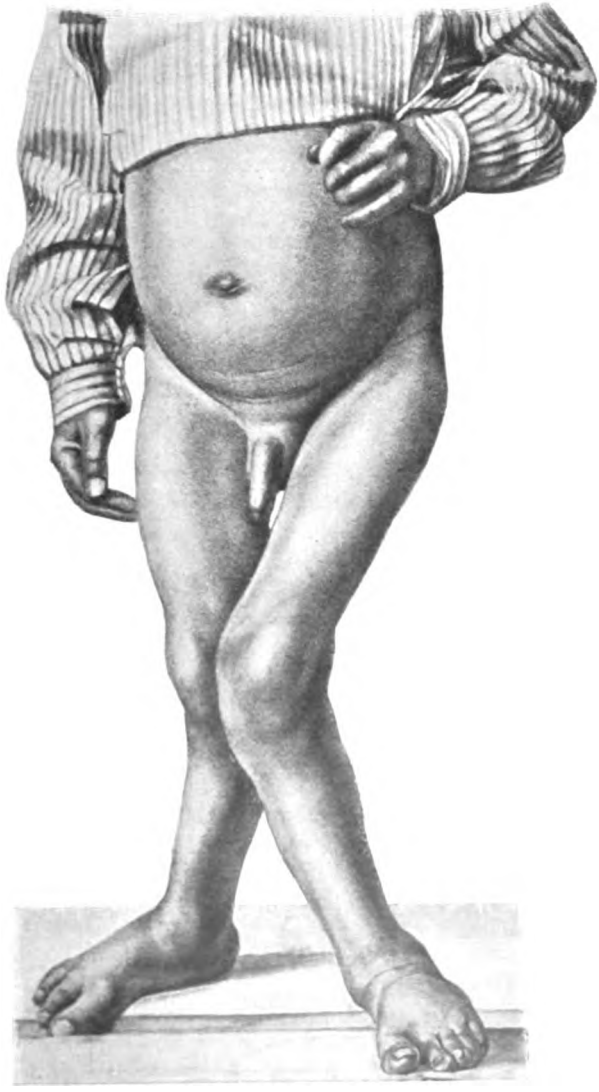

Fig. 286.
Schweres rhachitisches Genu valg. mit Pes valgus.

Digitized by Google

denen die physiologische laterale Abweichung des Knies (crus varum) im ersten Kindesalter fehlt, erleichtern sich das Stehen und Gehen durch Hyperextension der Kniee und Spreizung der Beine, welche die Schenkel in Abduktion treibt, die wiederum allmählich durch die Belastung vermehrt wird. Ausserdem wird (Lücke) die Befestigung der Strumpfbänder an der Aussenseite des Beins als Ursache bezeichnet.

Bei der adolescenten Form muss man, auch wenn man nicht mit Mikulicz u. a. eine Spätrhachitis (Rhachitis tarda) annimmt, eine in diesem Alter häufige konstitutionelle Prädisposition anerkennen. Rasches Längenwachstum bei insuffizienten Muskeln, schlechte Ernährung, Uebermüdung bei mangelhafter Nachtruhe und fortgesetztem Stehen sind gewiss die Ursachen, weshalb sich die Affektion so häufig als förmliche Berufskrankheit bei Bäckerlehrlingen, Kellnern, Fabrikarbeitern, Tischlern u. s. w. findet. Die jungen Leute gewöhnen sich im ermüdeten Zustande an, zur Feststellung ihrer Kniegelenke statt der Streckmuskeln die Knochen- und Bänderhemmung zu beanspruchen und thun dies in gleicher Weise, wie oben erwähnt, durch Streckung, Spreizung und Auswärtsdrehung der Beine. Diese erzeugen eine Abduktion der Unterschenkel und damit den ersten Anfang der Deformität.

Die Prognose der adolescenten Form ist eine schlechte, Spontanheilung tritt nie ein, wohl aber meistens Zunahme des Uebels mit oft bedeutender Funktionsstörung, schneller Ermüdung, Schmerzhaftigkeit des Gelenks, sekundärer Skoliose etc.

Bei der infantilen Form kommen unzweifelhaft häufig Spontanheilungen vor, doch wird man nur bei den leichtesten Formen auf eine mechanische Behandlung ganz verzichten können.

Die Therapie ist heute gegenüber früher, wo unzählige Schienen und Apparate eine Rolle spielten, sehr vereinfacht.

Digitized by Google

Die infantile Form kann in den leichten Graden mit Massage, Allgemeinbehandlung der Rhachitis, falls diese noch florid, Vermeidung vielen Gehens und Stehens und mit redressierenden Manipulationen behandelt werden. Dabei verordnen wir regelmässig die auch von Beely empfohlenen Schnürschuhe mit exzentrischem (nach innen gerücktem) Absatz und Erhöhung desselben, sowie meist auch der ganzen Sohle, an der Innenseite (s. b. Plattfuss). Durch die so erzeugte leichte Varusstellung wird die Unterstützungsfläche des Fusses medianwärts verschoben und nebenbei auch der gewöhnlich gleichzeitig vorhandene Plattfuss beeinflusst. Das von den Müttern vielfach beklagte Einwärtsgehen wird manchmal dadurch gehoben; im andern Falle bekämpfe man es lieber nicht, da es der Deformität entgegenarbeitet und später spontan verschwindet.

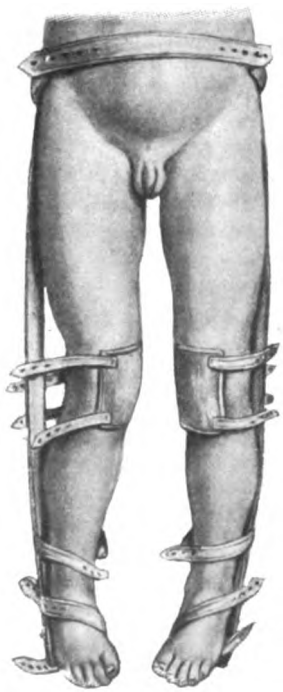

Fig. 287. Genu valgum-Schiene von Beely für leichtere Fälle.

Dies genügt für einen Grossteil der Fälle; bei stärker ausgebildeter Deviation pflegen wir nachts eine Gipsschiene anlegen zu lassen, die vom Trochanter bis zur Fusssohle reicht und unter kräftigem, manuellem Redressement der Aussenseite des Beins anmodelliert wurde. Sie wird nach dem Trocknen lackiert oder mit Trikotstoff überzogen. Die Binde soll nur an den Gelenken

Digitized by Google

Fig. 288.

Digitized by Google

Fig. 288. Schienen-Apparat gegen doppelseitiges Genu valg., im abgebildeten Falle zur Nachbehandlung nach dem modellierenden Redressement.

angelegt werden und die Muskulatur nicht einschnüren. Dasselbe Prinzip vertritt die Beely'sche Schiene (Fig. 287).

Damit kommen wir zu den redressierenden Verbänden und Apparaten, welche im Gehen benutzt werden sollen. Kontentivverbände eignen sich hiefür im allgemeinen bei Kindern nicht, da sie den fleischigen Formen nicht genügend anmodelliert werden können, infolgedessen leicht rutschen und zu sehr der Beschmutzung und, wenn nicht schwer gemacht, dem Zerbrechen ausgesetzt sind. Die in Frage kommenden Apparate müssen, um ein ausweichendes Rotieren des Beins zu vermeiden, oben an einem Beckengurt und unten am Schuh befestigt werden; sie bestehen gewöhnlich aus einer im Knie nicht beweglichen Aussenschiene, gegen welche das Knie mit einer Kniekappe angezogen wird (Fig. 288). Für grössere Kinder haben wir in der bessern Praxis mit Vorteil einen Schienenhülsenapparat verwendet, dessen schwach gehärtete Schienen von Zeit zu Zeit abgeschraubt und im Sinne der Korrektion umgebogen werden. Hoffa rühmt die, keinen Beckengurt besitzende, oben mit einem Bügel aussen gegen das Becken und gegen die Innenfläche des Oberschenkels sich stützende Thomas'sche Schiene (Fig. 289a, b). Landerer legt an der Innenseite des Gelenks einen mit Heftpflaster an Ober- und Unterschenkel angeklebten elastischen Zug an (der aber leicht abrutscht).

In hochgradigen Fällen und bei Kindern über sechs Jahren ist die Behandlung mit redressierenden Apparaten mühsam und zeitraubend, und sie wird daher besser nach derjenigen des genu valg. adolesc. gestaltet; d. h. man nimmt zunächst ein einmaliges oder etappenweises Redressement

Digitized by Google

vor, unter Nachbehandlung mit Kontentivverbänden oder Apparaten.

Die Korrektion durch Epiphysenlösung (Décollement des épiphyses) nach Delore ist heute, wo wir exakter wirkende Methoden besitzen, nicht mehr empfehlenswert, da doch nicht immer die Epiphyse (des Femur) sich löst, sondern gelegentlich

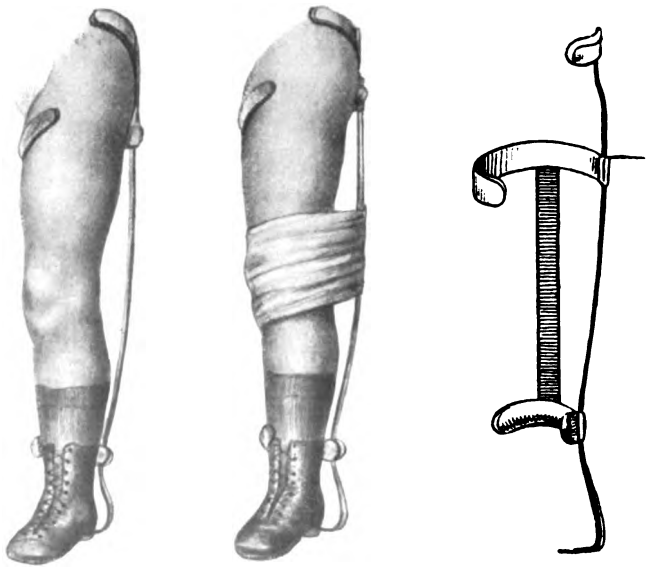

a b

Fig. 289. Thomas'sche Schiene gegen Genu valg.

die Diaphyse zerbricht oder das lig. lat. externum zerreisst; am ehesten ist es bei noch florider Rhachitis anwendbar. Aehnliches gilt von der manuellen Osteoklase nach Schede.

Um den unberechenbaren Verletzungen zu entgehen, redressiert König etappenweise durch Händekraft im Gelenk, fixiert das Erreichte durch einen

Digitized by Google

Gipsverband und wiederholt das Verfahren alle zwei bis drei Wochen. Nach erreichter Korrektur lässt man, da das Gelenk noch seitlich mobil ist, eine Zeitlang einen einfachen Stützapparat tragen.

J. Wolff redressiert die Deformität mittelst seines Etappenverbandes in bedeutend kürzerer Frist (10—12 Tagen). Der unter starker manueller Korrektion angelegte Gipsverband wird nach Ablauf einiger Tage an der Aussenseite des Kniegelenks linear, an der Innenseite unter Entfernung eines Keils durchtrennt, wieder redressiert und fixiert und das Verfahren bis zur völligen Beseitigung der Deformität wiederholt, schliesslich der Verband durch Gelenkschienen artikuliert. Nach einem Vierteljahr soll die Heilung fast stets erfolgt sein. Das Verfahren ist jedenfalls mühsamer und schwieriger als das König'sche.

Wir haben, seitdem wir den Lorenz'schen Osteoklasten kennen gelernt, dem durch denselben ermöglichten „modellierenden Redressement" den Vorzug gegeben und sind mit der Methode ausserordentlich zufrieden. Zerreissung der Bänder und überhaupt Weichteil- oder Knochenverletzungen treten dabei unter vorsichtiger und allmählicher Anwendung des Schraubenzugs nicht ein; die Anlegung des Apparats erhellt ohne weiteres aus Fig. 41 (allgem. Teil). Wir ersetzen den primär nach der Korrektion, die, wo immer möglich, bis zur Ueberkorrektion getrieben wird, angelegten Gipsverband nach zirka 10 Tagen durch einen mit Filzmanschetten gepolsterten Wasserglas-Holzspan-Verband und lassen die Kinder damit zwei bis drei Monate gehen; nach Abnahme desselben besteht allerdings meist noch ein Schlottergelenk, welches das Tragen eines artikulierten Stützapparates mit Kniekappe (Fig. 288) für ein halbes bis ein Jahr erfordert, wenn man vor Recidiv sicher sein will. Dies ist eine Schattenseite der an und für sich schönen Methode, die den vorhergenannten

Digitized by Google

übrigens auch anhaftet; der Nachteil ist aber ein geringer im Vergleich zu der viel grössern Belästigung, welche die frühern redressierenden Portativapparate mit sich brachten, die ohne vorhergehendes Redressement angewendet wurden. Dieselben mussten kräftiger und somit schwerer konstruiert werden, liessen im Interesse des die Korrektion besorgenden Mechanismus, gewöhnlich Schraube ohne Ende (Fig. 290 und 291), eine Artikulation des Kniegelenks nicht zu, ohne sehr kompliziert und kostspielig zu werden, mussten bei der langen Behandlungsdauer beständig mit dem Längenwachstum in Uebereinstimmung gehalten werden — das alles bei einer Deformität, die so häufig doppelseitig auftritt, wodurch sich natürlich auch die Unannehmlichkeiten und Schwierigkeiten verdoppeln.

Bei der Behandlung der adolescenten Form ist von vornherein im Auge zu behalten, dass mit seltenen Ausnahmen die Widerstände seitens der Bänder und Knochen bedeutender sind und die Anpassung an das therapeutische Redressement durch die Wachstumsvorgänge langsamer eintritt. Die Wahrscheinlichkeit, dass nach in einem Akt vollzogener Korrektur, falls dieselbe intraartikulär besorgt wird, ein lange persistierendes Schlottergelenk zu erwarten ist, ist also eine grössere. Auf der andern Seite treffen die höhern Grade des Genu valgum in diesem Alter, wie aus dem bezüglich der Genese Gesagten erhellt, fast immer Leute der arbeitenden Klassen, denen man die lange Kurzeit eines allmählichen Redressements nicht zumuten kann.

In leichtern Fällen hat man allerdings auch hier Aussicht, mit redressierenden Kontentivverbänden zum Ziel zu kommen. Man legt den ersten Verband, eventuell in Narkose, unter kräftigem Seitenzug mittelst eines Bindenzügels, von den Malleolen bis zum Trochanter an und wechselt ihn alle paar Wochen unter erneutem Redressement:

Digitized by Google

der Patient kann damit herumgehen. Zieht man das Etappenverfahren (J. Wolff) vor, so wird eine rasche Folge der Etappen sicher ebensowohl ein Schlottergelenk erzeugen, wie jedes andere schnelle Redressement auf Kosten des Bandapparates.

Ein ebenfalls allmähliches, aber kontinuierliches

Fig. 290.

Fig. 291.

Fig. 290. Redressierender Portativ-Apparat für Genu valg. in Valgus-Stellung.

Fig. 291. Derselbe Apparat in redressierter Stellung.

Digitized by Google

Redressement bewirkt die von Mikulicz angegebene Kombination eines vorn und hinten artikulierten Gipsverbandes mit einem elastischen Zuge (Fig. 292).

Der Verband wirkt nur in leichtern Fällen und involviert ebenfalls die Unbequemlichkeit der Versteifung der Kniee während der ganzen Kurzeit. An dessen Stelle verwenden wir in der bessern Praxis, falls der Patient sich einem energischen Vorgehen nicht unterziehen will und die Deformität einseitig ist, einen der schon erwähnten Apparate mit Stellvorrichtung (Fig. 290).

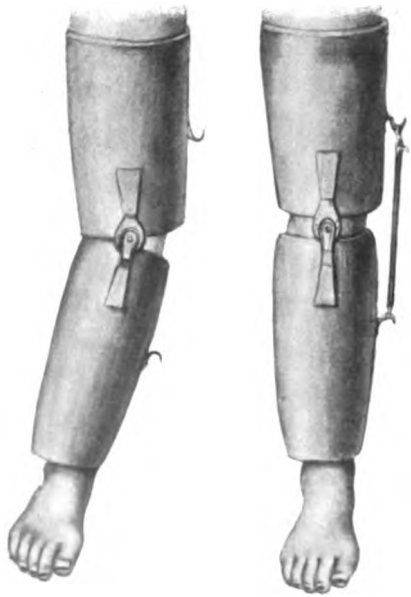

Fig. 292. Artikulierter Gipsverband gegen Genu valg. nach Mikulicz.

Bei höhern Graden wird man mit all diesen Vorrichtungen nur unsicher und nur unter Aufwendung unverhältnismässiger Geduld und Zeit eine wirklich vollständige Korrektion erreichen. In der Regel wird man mit einem vorausgeschickten gewaltsamen Redressement viel schneller und für den Patienten weniger belästigend zu einem befriedigenden Resultate kommen.

Wir besprechen zuerst die unblutigen Verfahren. Nicht zu empfehlen sind hier die ältern Methoden des Brisement forcé nach Tillanx, Gussenbauer u. a. durch Händekraft, mittelst des

Digitized by Google

als Hebel benutzten Unterschenkels. Dabei zerreisst gewöhnlich das lig. later. ext., oder es findet eine suprakondyläre Fraktur oder Epiphysenlösung statt. Im erstern Falle ist sichere Aussicht auf ein lange dauerndes Schlottergelenk. Peroneus-Lähmung und andere Schädigungen sind wiederholt beobachtet.

Die Osteoklasis sucht prinzipiell das intraartikuläre Redressement zu vermeiden und durch eine suprakondyläre Fraktur, also am Sitze der Deformität, zu ersetzen. Wie schon im allgemeinen Teil (S. 111) auseinander gesetzt, bewirken die Instrumente von Collin, Robin u. a. zwar reine Querbrüche, aber nicht in der Richtung der Deformität, sodass die Korrektur nachträglich vorgenommen werden muss. Aus diesen und andern Gründen ist der Osteoklast von Lorenz vorzuziehen. Für die unelastischen Knochen Erwachsener oder die sklerosierten Rhachitischer ist übrigens der Apparat (so wenig wie die andern) nach der Warnung seines Erfinders nicht anwendbar; als Altersgrenze ist das 18.—20. Jahr anzusetzen. Hier tritt dann die Osteotomie in ihre Rechte. Dagegen hat Lorenz gefunden, und wir können seine Erfahrung bestätigen, dass das maschinelle „modellierende Redressement" unter vorsichtiger Anwendung gestattet, ziemlich hochgradige Genua valga jüngerer Adolescenten (nach unserer Erfahrung bis zum 17. Jahr) ohne Bänderzerreissung oder Knochenläsion in einer Sitzung zu korrigieren (Fig. 41, allgem. Teil). Man treibt das Redressement zur Ueberkorrektion und fixiert dann mit Gipsverband; nach Ablauf der gewöhnlich auffallend geringen Reaktion kann der Patient mit Gehverband herumgehen. Ist das Resultat soweit gediehen, dass das Bein im Liegen nicht mehr in die deforme Stellung zurückfedert (im Stehen thut es dies noch lange), so muss das seitlich mobile Gelenk noch bis mindestens Jahresfrist durch einen leichten Stützapparat gesichert bleiben, der erst nach erfolgter Konsoli-

Digitized by Google

dation des Gelenks wegfällt. Die Behandlung gleicht also der bei der rhachitischen Form geschilderten.

Man hüte sich aber vor allzu grosser Ausdehnung der Methode. Wir haben bei einem 15jähr. Mädchen, dessen zwerghafter Wuchs allerdings auf sklerosierte Knochen schliessen liess und das sich zur Osteotomie nicht entschliessen konnte, trotz vorsichtiger Ausführung eine nur unvollständige Korrektion, dabei aber eine Zerrungslähmung des m. peroneus und ein hartnäckig persistierendes Schlottergelenk erlebt. Unsere übrigen Erfahrungen sind durchaus gute.

In allen Fällen, wo das Alter entweder schon der angegebenen Grenze entspricht, oder die Deformität eine sehr rigide, keine Federung gestattende ist, mache man lieber die Osteotomie, die bei genügender Asepsis die schnellsten und schönsten Resultate liefert und den Patienten der arbeitenden Klasse am raschesten wieder erwerbsfähig macht.

Von den zahlreichen keilförmigen und linearen, intra- und extrakapsulären Osteotomien der beiden an der Deformität beteiligten Knochen, welche im Laufe der Entwicklung des operativen Verfahrens angegeben worden sind, wird heute fast ausschliesslich die suprakondyläre Osteotomie des Femur nach Macewen geübt, der selbst seine ursprüngliche keilförmige Methode zu Gunsten der linearen aufgegeben hat.

Die heute allgemein gültigen Regeln für diese Operation sind kurz folgende: Sorgfältigste trockene Asepsis, Esmarch'sche Blutleere. Fingerbreit über dem obern Rande des condyl. int. fem. und fingerbreit vor der Sehne des m. adductor magnus sticht man direkt auf den Knochen ein und incidiert einige Centimeter abwärts. Das Periost wird im Bereich des Schnitts abgehebelt, die Weichteile werden durch Elevatorien geschützt, hierauf mit einem breiten Meissel der Knochen etwas schräg von unten innen nach oben aussen durchgeschlagen.

Digitized by Google

Von der gegenüberliegenden Kortikalis wird nur so viel stehen gelassen, als sich ohne grosse Gewalt durchbrechen lässt, während man einen aseptischen Tampon auf die Wunde drückt. Letztere wird nach erreichter Korrektur partiell oder gar nicht genäht und über den Wundverband ein Gipsverband angelegt.

Nach vier bis fünf Wochen ist der Knochen in der Regel konsolidiert und der Patient nach zwei bis drei Monaten arbeitsfähig, ohne eines Stützapparates zu bedürfen, da das Gelenk bei der Operation völlig intakt und deshalb auch seitlich fest und beweglich bleibt (Fig. 293, 294, 295).

Da in ca. 90% der Fälle das Femur hauptsächlicher Sitz der Verkürzung ist und auch Verkrümmungen der Tibia sich durch die Operation am Femur beseitigen lassen, so liegt relativ selten Veranlassung vor, die Tibia zu osteotomieren. Die Operation ist hier schwieriger, aber bei vorwiegender Verkrümmung daselbst rationeller. Nach Schede, der dieselbe häufiger geübt, wird am besten zuerst die Fibula unter ihrem Köpfchen linear und hierauf die Tibia keilförmig durchmeisselt. Die Wiederherstellung der Funktion erfordert bei dieser Operation die doppelte Zeit.

Das Genu varum oder O-Bein

ist eine vorwiegend rhachitische Deformität, bei welcher Ober- und Unterschenkel einen nach innen offenen Winkel bilden und die Richtungslinie (Fig. 283) einwärts von der Kniebasis fällt. Sie findet sich vorwiegend bei rhachitischen Kindern und kann als solche persistieren; es giebt aber auch (selten) eine der adolescenten Form des Genu valgum analoge Entstehung durch Rhachitis tarda. Meist besteht gleichzeitig eine die Deformität zum „Säbelbein" steigernde Kurvatur des Unterschenkels, und der Sitz der Verkrümmung ist überhaupt ausgesprochener in der Tibia; auch hier existiert keine Veränderung der Gelenkenden, sondern die Verbiegung sitzt in

Digitized by Google

Fig. 293. Genua valga adolesc. von vorn. 19jähriger Jüngling. Durch lineare Osteotomie am Femur geheilt. Vergl. Figur 295.

Digitized by Google

Fig. 294.
Genua valga adolesc. von hinten.
Fall von Fig. 293.

Digitized by Google

der Epiphysennähe der Diaphyse. Der Schaft der Tibia ist einwärts torquiert, oft Plattfuss vorhanden.

Die infantile Form entsteht in direktem Anschluss an die rhachitische Unterschenkelkurvatur; sie ist viel häufiger doppelseitig als einseitig. Nicht selten ist die Kombination von Genu valgum auf der einen Seite und Genu varum auf der andern, die man gewöhnlich durch das Tragen der Kinder auf demselben Arme erklärt (Fig. 296 und 297).

Das Genu varum ist bei rhachitischen Kindern viel häufiger als es im Jünglingsalter gefunden wird; namentlich sind in letzterem die hochgradigen Fälle viel seltener. Dies lässt auf eine Spontanheilung oder wenigstens Besserung schliessen, wie wir sie ja auch bei der rhachitischen Unterschenkelkurvatur beobachten.

Die adolescente Form kommt aber auch deswegen weniger zur Beobachtung, weil sie in mittleren Graden gar

Fig. 295. Fall von Fig. 293—294, nach der Operation. Wurde am 18. IV. 95 rechts, am 6. V. 95 links osteotomiert und am 18. VII. 95 geheilt entlassen (ohne Apparat). Resultat von Dauer.

Digitized by Google

keine funktionelle Störung verursacht, sondern nur unschön ist, was aber zum Teil mit Hülfe des Schneiders sich verdecken lässt (Fig. 298, 299, 300, 301).

Bezüglich der Therapie gilt das beim Genu valgum Gesagte mutatis mutandis. Bei den Kindern empfiehlt sich besonders das modellierende Redressement oder allmähliche Korrektur durch Verbände: von Erwachsenen kommen fast nur hochgradige Fälle in Behandlung, die sich ausschliesslich für die Osteotomie eignen. Diese muss, dem vorwiegenden Sitze der Verkrümmung entsprechend, meistens an der Tibia (u. Fibula) gemacht werden, mitunter auch in der Diaphyse.

Kongenitale Defekte der Fibula

sind häufiger beobachtet als solche der Tibia; Haudek stellte 1896 103 Fälle zusammen. Der Defekt ist häufiger total als partiell; meist fehlt dann der obere Teil des Knochens; oft fehlen eine oder mehrere äussere Zehen samt ihren Metatarsal- und Tarsalknochen; mitunter bestehen Missbildungen oder Kontrakturen des Kniegelenks und anderweitige Defekte.

Die Tibia ist entweder intakt oder weist die Zeichen einer sog. intrauterinen Fraktur*) auf, nämlich eine Knickung, meist im untern Drittel der Tibia, nach vorn (s. Fig. 3 und 4, allgem. Teil), auf deren Höhe fast immer eine angeborene Falte, Einziehung oder Längsnarbe gefunden wird. Der Fuss steht in Equino-Valgusstellung. Mit den Jahren verkürzt sich die Extremität mehr und mehr (um 7—8 cm) und atrophiert; die Gebrauchsfähigkeit des Gliedes hängt daneben wesentlich von der Stellung des Fusses und der Beschaffenheit des Kniegelenks ab.

Bei Neugebornen wird man versuchen, durch Schienenverbände die Deformität auszugleichen, was

*) Ob es sich um eine solche handelt, ist unsicher. Neuere Untersucher leiten sowohl die Knickung als die Narbe auf amniotische Verwachsung zurück.

Digitized by Google

Fig. 296.
Genu var. et valg. rhachit. 2½jähriger Knabe. 9. V. 97 modellierendes Redressement beider Kniegelenke. Gipsverband, später Schienenapparat. Vergl. Fig. 297.

Digitized by Google

Fig. 297. Genu var. et valg. rhachit. nach der Behandlung. (Fall 296) zwei Jahre später. Das linksseitige Genu valgum geheilt, das rechtsseitige Genu varum etwas überkorrigiert.

Digitized by Google

Fig. 298.

Fig. 299.

Digitized by Google

Fig. 298. Genu var. et valg. adolesc. von vorn. 18jähriger Jüngling. Seit einem Jahr unter Schmerzhaftigkeit der Epiphysengegend zunehmende Deformität.

Fig. 299. Derselbe Fall von hinten.

wenig Erfolg zu haben pflegt. Später sind Tenotomie der Achilles- und Peronealsehnen, Osteoklase oder Osteotomie der verkrümmten Tibia zu Hülfe zu ziehen.

Bardenheuer stellte durch Längsspaltung der Tibia eine Malleolengabel her und pflanzte den Talus dazwischen; bei hochgradiger Verkürzung empfiehlt es sich, den Fuss in Equinus-Stellung einzuheilen (Nasse).

Die Volkmann'sche Sprunggelenkmissbildung, zuerst von Volkmann, Kraske u. a. beschrieben und nur in wenigen Fällen bekannt, beruht ebenfalls auf einer rudimentären Entwicklung der Fibula.

Dieselbe bewirkt Schiefstellung des Sprunggelenks und Luxation oder Subluxation des im übrigen normal entwickelten Fusses nach aussen. Durch letztern Umstand, sowie die mitunter nachgewiesene Vererbung, gebührt diesen Fällen eine Abgrenzung vom partiellen Fibuladefekt.

Der Gang ist hinkend, doch war das Hinken bei einem von uns beobachteten, doppelseitigen Falle eines Knaben, dessen Gipsabguss Fig. 302 wiedergiebt und der uns nur behufs Konstruktion eines Schuhes konsultierte, nicht erheblich.

Volkmann machte eine Keilresektion aus dem Sprunggelenke mit gutem Resultat.

Der angeborene Defekt der Tibia

ist bedeutend seltener als derjenige der Fibula (Joachimsthal 1895 31 Fälle) und ist häufiger partiell als total, nur einmal am obern Ende konstatiert; der Defekt wird durch einen fibrösen Strang ausgefüllt. Oft ist auch das Femur missbildet, fast immer besteht hochgradige Kontraktur des Kniegelenks

Digitized by Google

Fig. 300.

Fig. 301.

Digitized by Google

Fig. 300. Fall von Fig. 298. Resultat der linearen Osteotomie des rechten Femur, von vorn. Das Genu varum wurde als weniger störend nicht behandelt, Op. 17. V. 93; 12. VII. 93 geheilt entlassen (ohne Apparat). Im Februar 1894 Erweichung und Lockerung des Callus unter starker Schmerzhaftigkeit, so dass Pat. bettlägerig und die vollkommen knöchern konsolidierte Frakturstelle mobil wurde. Pat. trug dann bis Ende 1895 einen Stützapparat an beiden Beinen, wodurch es gelang, das Resultat der Osteotomie vollständig zu erhalten und auch das O-Bein noch etwas zu korrigieren.

Fig. 301. Derselbe Fall von hinten.

(Flexion und Valgusstellung) und Klumpfuss; die Fibula ist stärker entwickelt, bei totalen Defekten nach hinten luxiert und mit dem cond. ext. fem. in lockerer Verbindung. Zehendefekte, Polydaktylie sind beobachtet, ebenso Knickung der Fibula und Narbenbildung oberhalb des Fibulaköpfchens.

Die Funktionsstörung ist in der Regel viel erheblicher als beim Fibula-Defekt, und die Deformität nimmt mit dem Alter zu, namentlich aber auch die Verkürzung und Inaktivitätsatrophie.

Fig. 302. Volkmann'sche Sprunggelenks-Missbildung. Gipsabguss. Knabe s. Text.

Zur Erzielung eines gehfähigen Gliedes muss in erster Linie der Klumpfuss und die Kniekontraktur beseitigt werden. Ersteres geschieht durch Redressement mit Tenotomie; in letzterer Hinsicht haben Albert u. a. nach seinem Vorschlage die angefrischte Fibula in die angefrischte Fossa intercondylica eingepflanzt und eine Ankylose erzeugt, welche anderen zu erzielen nicht gelang. In allen Fällen ist nachher ein Apparat nötig, um die korrigierte Stellung festzuhalten.

Die rhachitischen Verkrümmungen der Unterschenkel

zählen zu den häufigsten Deformitäten. Nach einer Statistik von Hoffa standen 87,9% derselben im

Digitized by Google

Alter von eins bis fünf Jahren, 5,6% im Alter von sechs bis zehn Jahren. Dies besagt, dass diese Verkrümmungen in der grossen Mehrzahl erst beginnen, wenn die Kinder zu laufen anfangen und dass sie auch vor dem sechsten Jahre wieder verschwinden. Dass für die Entstehung, welche gewöhnlich im Verlaufe mehrerer Monate erfolgt, die Belastung der weichen, rhachitischen Knochen als Ursache zu betrachten ist, ist ohne weiteres klar; indessen finden sich auch schwere Verkrümmungen bei Kindern, die noch nicht gegangen sind (durch Muskelzug), und es geben häufig Infraktionen den Anstoss dazu oder steigern sie im Verlaufe. Meistens bestehen gleichzeitig andere rhachitische Deformationen, der Arme, des Oberschenkels, des Thorax und der Wirbelsäule. Schwere Kurvaturen sind ausnahmslos doppelseitig.

Ihre Form ist eine sehr variable, doch lassen sich typische Gruppen unterscheiden. Sehr häufig ist die gleichmässige Kurvatur mit Konvexität nach aussen (crus varum, O-Bein) ebenso, gewöhnlich mit der erstern verbunden, eine schärfere Abknickung im untern Drittel. Die gegenteilige Form ist viel seltener. Eine fernere Kategorie bildet die Kurvatur mit Konvexität nach vorn, deren Scheitel sich meist dicht über dem Fussgelenk befindet (Fig. 303 und 304); diese Form zeigt eine mehr oder weniger ausgeprägte seitliche Abplattung der Tibia (Säbelscheideform). Auch die Konvexität nach hinten kommt vor. Häufig besteht auch eine Torsion um die Längsachse nach innen; seltener nach aussen. Endlich kann sich genu valgum (Fig. 286) oder varum damit verbinden. Um bei der vorherrschenden Einwärtsstellung mit der vollen Sohle den Boden zu berühren, muss der Fuss in Valgusstellung gebracht werden, und die rhachitische Kurvatur ist demgemäss eine der gewöhnlichsten Ursachen des rhachitischen Plattfusses. Von Wichtigkeit ist, dass letzterer oft ge-

Digitized by Google

nug persistiert, während die Kurvatur spontan verschwindet.

Was das spontane Auswachsen der Kurvatur anbelangt, so ist dasselbe durch exakte Beobachtungen (Schlange und Veit) und die tägliche Erfahrung sichergestellt und bei den gleichmässig bogenförmigen Kurvaturen die Regel. Sie erfolgt während des Längenwachstums nach Ablauf der Rhachitis unter dem Einfluss der Transformationskraft (s. allgem. Teil, S. 56). Ein anderer Teil und zwar besonders die winkligen Knickungen bei frühzeitiger Sklerosierung der Knochen bleibt bestehen; nach dem sechsten Jahre ist eine Spontanheilung selten und nach dem zehnten in der Regel nicht mehr zu erwarten. Prognostisch schlecht sind besonders die Fälle, wo das Längenwachstum zurückbleibt.

Die Funktionsstörung richtet sich im ganzen mehr nach der Schwere der rhachitischen Erkrankung, der Schwäche der Muskeln und Schmerzhaftigkeit der Knochen, als nach dem Grade der Verkrümmung; von Einfluss ist namentlich auch die Fussdeformität auf den Gang, der im floriden Stadium watschelnd und mühsam, wenn überhaupt möglich ist.

Die Behandlung soll deshalb im letztern Stadium vorwiegend eine allgemeine, gegen die Rhachitis gerichtete, sein; eine Lokaltherapie ist überflüssig, mitunter sogar schädlich, insofern als schwere Verbände an den Beinen geradezu die Deformität der Oberschenkel steigern können. Immerhin ist die Prophylaxe nicht zu vernachlässigen, und sind die Kinder vor allzu langem Stehen und Laufen zu bewahren; sehr schwere torpide Kinder kann man auch zweckmässig durch entsprechende Diät und Solbäder in ihrem Gewichte zu reduzieren suchen.

Muss durchaus, z. B. aus kosmetischen Besorgnissen der Eltern, eine orthopädische Kur eingeleitet werden, so vermeide man jedenfalls alle zirkulären Kontentivverbände. Wir pflegen auch hier, wie

Digitized by Google

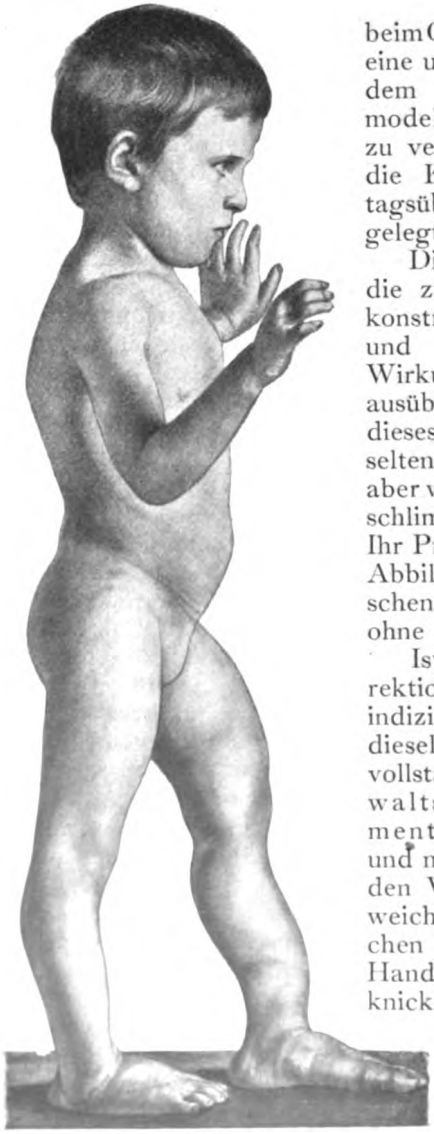

Fig. 303.

beim Genu valgum (S. 503) eine unter zurechtbiegendem Händedruck anmodellierte Gipsschiene zu verwenden, in welche die Kinder nachts und tagsüber einige Stunden gelegt werden.

Die Portativapparate, die zu gleichem Behufe konstruiert worden sind und eine korrigierende Wirkung im Herumgehen ausüben sollen, erfüllen dieses Postulat nur in den seltensten Fällen, können aber wenigstens eine Verschlimmerung aufhalten. Ihr Prinzip geht aus der Abbildung des Mathieu-schen Apparates (Fig. 305) ohne weiteres hervor.

Ist wirklich eine Korrektion der Verkrümmung indiziert, so erreicht man dieselbe schneller und vollständiger durch gewaltsames Redressement oder Operation und nachherigen fixierenden Verband. Bei noch weichen „federnden" Knochen kann man aus freier Hand oder durch Abknicken über der Tischkante eine Infraktion erzeugen (manuelle Osteoklase); bei den

Digitized by Google

Fig. 303. Curvatura rhach. crurum von der Seite. 4½jähriges Mädchen. 14. IX. 98 Osteot. linear. rechts, 24. IX. 98 Osteot. cuneif. links. Vergl. Fig. 306 u. 307.

winkligen Knickungen gelingt es schon schwer, die Korrektur genau an der gewünschten Stelle zu erzeugen und bei den Säbelscheiden mit Konvexität nach vorn lässt die Händekraft im Stich, sobald die Knochen etwas härter geworden. Hier kann man den Osteoklasten zu Hülfe nehmen; Lorenz warnt aber vor dessen Anwendung bei der letzterwähnten Kategorie wegen der Gefahr der Durchspiessung der Weichteile beim Zustandekommen des Bruchs. Bei den seitlichen Kurvaturen haben wir ihn häufig angewendet und schätzen ihn wegen seiner präzisen und für den Operateur mühelosen Arbeit.

Unbeschränkt anwendbar ist die Osteotomie unter vorausgesetzter guter Asepsis, und besonders für sie zu reservieren sind die erwähnten anteroposterioren Krümmungen. Von einer kleinen Längsincision auf dem Krümmungsscheitel aus wird die Tibia partiell durchmeisselt und der Rest samt der Fibula durchgebrochen. Eine keilförmige Osteotomie ist nur bei sehr hochgradiger Winkelbildung nötig und in der Regel wegen der daraus resultierenden Verkürzung zu vermeiden; man kommt auch fast immer mit der linearen Durchmeisselung aus: dagegen ist manchmal die Tenotomie der Achillessehne zur Erreichung einer vollen Korrektur notwendig. Fig. 306 und 307 geben das Resultat einer bei sehr schwerer Winkelbildung nach vorn von uns ausgeführten, beidseitigen, linearen und keilförmigen Osteotomie der Tibien in Umrisszeichnung.

Der Klumpfuss (Pes varus)

beruht nach der Definition von Bessel-Hagen auf einer fehlerhaften, unter abnormen Bedingungen eingehaltenen Supinationsstellung des Fusses. Durch diese wird der äussere Fussrand gesenkt und der innere gehoben. Fast immer kombiniert

Digitized by Google

Fig. 304. Der vorhergehende Fall von hinten.

Digitized by Google

sich damit eine Plantarflexion und Adduktion der Fussspitze (Pes equino-varus), die über das physiologisch mit der Supination verbundene Mass hinausgeht.

Die Statistik lehrt, dass unter zirka 1000 chirurgischen Kranken sich viermal Klumpfüsse vorfinden. Unter 1444 Deformitäten fanden sich nach Hoffa 171 Klumpfüsse (11,8%).

Wir haben zwei Hauptkategorien zu unterscheiden, den angebornen und den (postfötal) erworbenen Klumpfuss.

Der kongenitale Klumpfuss (Pes varus congenitus) stellt nach den Berechnungen von Bessel-Hagen drei Viertel aller zur Behandlung kommenden Fälle und fast $^{9}/_{10}$ aller kongenitalen Fussdeformitäten. Er ist bei Knaben doppelt so häufig, als bei Mädchen und häufiger doppelseitig als einseitig. In einem Zehntel der Fälle finden sich anderweitige Missbildungen. Aetiologisch unterscheiden wir beim angebornen Pes varus seit Volkmann eine primäre, idiopathische Form, die viel seltener ist (26%) und bezeichnen die andere als sekundäre (74%).

Fig. 305. Portativapparat gegen rhachitische Kurvatur des Unterschenkels von Mathieu.

Erstere beruht auf einer primär fehlerhaften Keimanlage oder einer Bildungshemmung (Defekte von Knochen, z. B. der Tibia, Fehlen von Tarsalknochen, Anomalien der Zehenzahl). Man hat auch die Verlängerung und Schrägstellung des Collum tali, sowie die Streckstellung der beiden hintern Tarsalia als Atavismus zu erklären gesucht. Bessel-Hagens Untersuchungen widerlegen diese Auffassung, sowie die Theorien von Dieffenbach,

Digitized by Google

wonach alle Neugebornen Klumpfüsse leichtesten Grades besitzen sollen, und Eschricht, wonach in einer früheren Periode des Fötallebens die Füsse

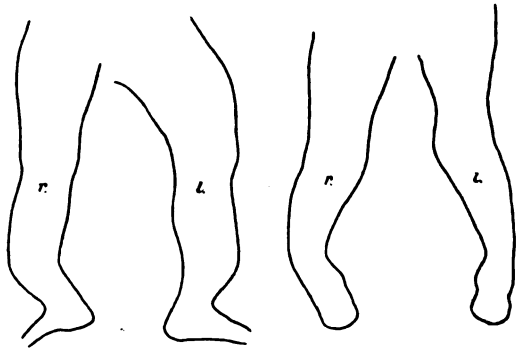

Fig. 306. Konturzeichnung vor der Osteotomie (Fall Fig. 303 u. 304). r. Rechtes, l. linkes Bein.

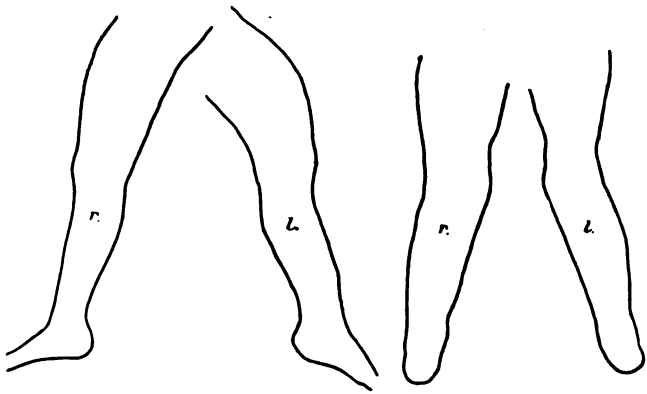

Fig. 307. Derselbe Fall nach der Osteotomie, 5. XI. 98. r. Rechtes, l. linkes Bein.

noch stärker supiniert mit den kleinen Zehen neben einander gegen die Bauchwand liegen und durch eine schraubenförmige Drehung aus dieser Stellung

Digitized by Google

abgerollt werden sollen; eine Störung dieser Drehung am Fusse, wo sie sich zuletzt vollziehe, erzeuge den Klumpfuss.

Bessel-Hagen hat nun gezeigt, dass die ursprüngliche Stellung des Fusses beim normalen Embryo eine gestreckte, in hohem Grade plantarflektierte ist, und dass die Fussspitze sich aus dieser Stellung allmählich erhebt, ohne das Stadium einer Supinationsstellung zu durchlaufen. Vom vierten Monat ab steht der Fuss rechtwinklig, später bald adduziert, abduziert, dorsalflektiert oder supiniert. Während der letzten Schwangerschaftsmonate bildet sich in der Regel durch die relative Abnahme des Fruchtwassers eine Supinationsstellung in Dorsalflexion aus. Bessel-Hagen sucht das Wesen der Deformität in einem Stehenbleiben auf früherer Entwicklungsstufe (Streckstellung der beiden hintern Tarsalia), hauptsächlich aber in von ihm näher geschilderten, primären Knochen-, Gelenk- und Muskelveränderungen. (Abplattung und Keilform des Talus-Körpers, Verlagerungen von Sehnen- und Bänderansätzen, Bildung einer Artic. calcaneofibul.)

Der Klumpfuss kann vererbt werden und durch Generationen sich wiederholen.

Die sekundären angebornen Klumpfüsse entstehen durch intrauterine Belastung und Druckwirkungen (Raummangel durch mangelndes Fruchtwasser, Geschwülste des Uterus, Missbildungen und Erkrankungen des Fötus, amniotische Einschnürungen und Verwachsungen). Beweise dafür liefern die vielfach gefundenen „Druckmarken" der Haut über den besonders druckgefährdeten Knochenvorsprüngen, z. B. dem Malleol. ext. (Fig. 308), oder an Stellen, die bei Verschränkung der Füsschen (Klumpfuss und Plattfuss) in Kontakt kommen. Diese atrophischen Hautstellen tragen nur eine feine Lage von Epidermiszellen, ohne jede Spur von Hautpapillen, Schweiss- und Talgdrüsen.

Digitized by Google

Fig. 308. Kongenitaler doppelseitiger Pes varus mit Druckmarken über dem Malleol. ext. (bes. rechts) beim Neugeborenen.

Digitized by Google

Der Klumpfuss entsteht somit in den letzten Schwangerschaftsmonaten durch die Uebertreibung der dann zumal schon bestehenden Supinationsstellung vermöge des vermehrten uterinen Drucks; es ist aber die Entwicklung des Pes varus in jeder Zeit des fötalen Lebens vom Beginne der Extremitätenbildung an möglich.

Die pathologische Anatomie des angebornen Klumpfusses ergiebt manche Verschiedenheiten zwischen den einzelnen Formen. Der primäre idiopathische Klumpfuss ist anatomisch noch wenig untersucht; Bessel-Hagen vindiziert ihm die S. 531 erwähnten anatomischen Besonderheiten.

Eine scharfe Sonderung nach anatomischen Gesichtspunkten ist aber noch nicht durchgeführt. Zu berücksichtigen sind ferner die durch den Gehakt sekundär hinzutretenden Veränderungen älterer Klumpfüsse.

Beim Neugebornen ist die Deformität, falls sie höheren Grades, charakterisiert durch die starke Adduktion und Supination des Vorderteils des Fusses, mit Senkung und Einwärtsrichtung der Fussspitze. Die Sohle sieht nach innen; der aufgesetzte Fuss ruht mit seinem äussern Rande oder sogar mit dem Rücken auf dem Boden auf. Besonders verändert sind die Talokrural- und Talotorsal-Gelenke (Plantarflexion und Adduktion) und das Chopart'sche Gelenk (Supination). Die wichtigsten Veränderungen betreffen die Form des Talus und Calcaneus.

Der Körper des Talus ist abgeplattet und nach hinten keilförmig verschmälert (Fig. 309). Seine Rolle steht infolge einer Plantarflexion nur noch mit ihrem hintern Teil mit der Tibia in Kontakt.

Kocher fand den Flexionswinkel des Fussgelenkes bis über 150° gesteigert (normal nur bis ca. 130° möglich). Der Talushals ist auf der Aussenseite verlängert und nach innen gewendet;

Digitized by Google

die Gelenkfläche des Kopfes sieht mehr nach innen und abwärts; das os naviculare steht in einer Subluxationsstellung einwärts davon.

Der Calcaneus zeigt als wesentlichste Veränderung eine abnorme Höhenentwicklung seines Processus anterior, durch welche die Pronation des Fusses früh gehemmt wird, während der Hemmungsapparat für die Supination, das sustentaculum tali, abnorm tief steht oder fehlt. Ferner ist der Calcaneus noch stärker plantarflektiert als der Talus

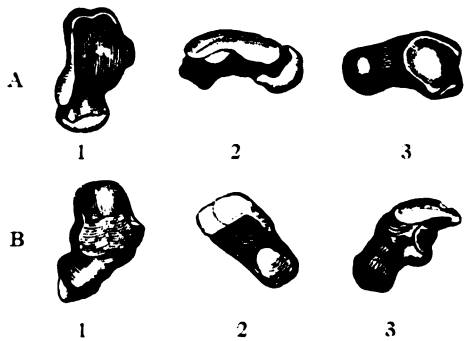

Fig. 309. Talus vom Neugeborenen. A. Normal. [1]) Von oben, [2]) von innen, [3]) von aussen. B. Klumpfuss in denselben Lagen. Nach William Adams.

und im Sinne der Adduktion gedreht. Der Processus anterior ist einwärts gewendet, der Proc. post. nahe an den äussern Knöchel gerückt; der Malleol. ext. ist im Wachstum zurückgeblieben, das Lig. calcaneo-fibulare stark verkürzt.

Auch die übrigen Tarsalknochen nehmen an der Verbildung Anteil. Die Unterschenkelknochen sind im untern Teil einwärts torquiert, so dass der Mall. ext. gewöhnlich mehr nach vorn zu stehen kommt.

Die Weichteile finden sich auf der konkaven Seite geschrumpft und verkürzt, an der konvexen verlängert. Besonders wichtig ist die Verkürzung

Digitized by Google

des Gastrocnemius sowie des musc. tibial. ant. und post. und die Schrumpfung der Fascia plantaris. Die Sehnen sind häufig verlagert.

Durch den Gehakt wird der Fuss in stärkere Supination gedrängt und verschlimmert (Fig. 310). Mehr und mehr wird der Fussrücken als Stützpunkt benutzt und die Abknickung im Chopart'schen Gelenke, sowie die Plantarflexion und Supination verstärkt. Die Muskeln, vornehmlich der Wade, aber auch des ganzen Beins, atrophieren. Der Gang wird unelastisch, das Gleichgewicht bei der mangelnden Unterstützung durch die Metatarsi ver-

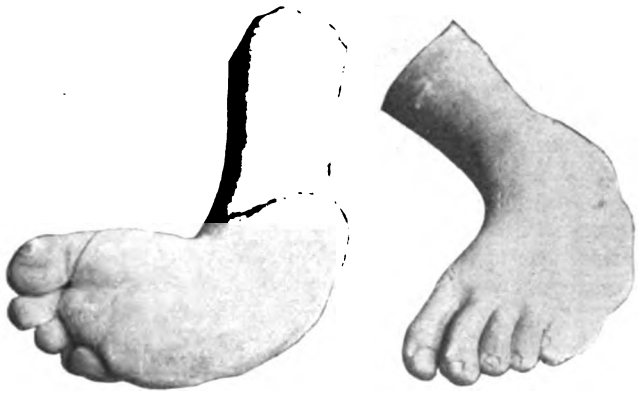

Fig. 310. Klumpfuss eines älteren Knaben, von unten und oben gesehen. Gipsabguss.

mittelst Beckensenkung und Einwärtsrotation des Beins hergestellt. Durch die Benützung der lateralen und dorsalen Fläche des Fusses zum Gehen, Druck des Schuhwerks etc. entstehen oft umfangreiche Schwielenbildungen (Fig. 311 und 312).

Das Skelett des erwachsenen kongenitalen Klumpfusses zeigt die beim Neugebornen erwähnten Veränderungen in gesteigertem Masse; dazu gesellen sich Subluxationen, weitere Deformierungen der Knochen und Bildung accessorischer

Digitized by Google

Fig. 311. Hochgradiger, vernachlässigter Klumpfuss mit Schwielen, von oben.

Fig. 312. Derselbe von unten.

Digitized by Google

Gelenke. Auf die Details kann hier nicht eingegangen werden. Die Veränderungen an den Knochen erstrecken sich über das ganze Bein bis auf das Becken und die Wirbelsäule (H. v. Meyer).

Der (postfötal) erworbene Klumpfuss (Pes varus acquisitus) kommt zu neun Zehnteln einseitig vor. Die grosse Mehrzahl der Fälle (ca. 70%) ist nach Bessel-Hagen neuropathischer Herkunft und zwar durch spinale Kinderlähmung verursacht (Pes varus paralyticus), seltener durch Kompressionsmyelitis, Spina bifida und durch die spastische, cerebrale und spinale Paralyse, bei welcher die Kontraktur in spastischer, intermittierender Weise, z. B. bei Intention von Bewegungen, auftreten kann (s. allgem. Teil, S. 39 und ff.). Daneben sind noch anzuführen die traumatischen (Malleolarfrakturen, Luxationen im Fussgelenk, des talus und sub talo), die statischen (Genu valgum, Genu varum, Curvat. rhachit. crur.), s. dort, arthrogenen nach Gelenksentzündungen, cicatriciellen durch Narben der Planta oder Wade, myogenen durch Gewohnheitshaltungen bei schmerzhaften Affektionen oder Beinverkürzungen (kompensatorische).

Für die Entstehung des paralytischen Klumpfusses ist nicht der Zug der nicht gelähmten Antagonisten (Delpech), sondern die Eigenschwere und Belastung des Fusses massgebend. Der gelähmte Fuss sinkt durch sein Gewicht und dasjenige der Bettdecke in Plantarflexion und Supination (Hüter). Demgemäss überwiegt bei allen paralytischen Klumpfüssen die Equinus-Stellung vor der Varus-Stellung (Pes equino-varus paralyticus). Wird der Fuss bei bereits vorhandener leichter Varus-Deformität zum Gehen benutzt, so kann sich die letztere durch die Belastung ebenfalls zu den bei der kongenitalen Form häufigen schweren Graden steigern, besonders wenn die Dorsalflexoren und Pronatoren allein oder vorwiegend gelähmt sind.

Digitized by Google

Anatomisch unterscheiden sich die erworbenen Klumpfüsse einmal durch die starke Atrophie des Beins und eine Torsion der Unterschenkelknochen nach aussen, sodann aber besonders durch das Verhalten des Talus und Calcaneus von den angebornen. Bei aus der Kindheit stammenden Fällen kann der Talus sich später ebenso deformieren, wie beim kong. Klumpfuss; der Calcaneus bleibt aber mit seiner Längsachse sagittal stehen und mit seinem Fersenfortsatz in der Mitte zwischen beiden Malleolen. Häufiger aber ist der Talus nach vorn subluxiert und die untere Fläche des Calcaneus durch Supination von der Spitze des Mall. ext. entfernt. Dies ist für die Differentialdiagnose von Wichtigkeit, da der angeborene Klumpfuss mit dem äussern Knöchel in engem Kontakt bleibt.

Dazu kommen in veralteten Fällen Verschiebungen im Chopart'schen Gelenk und der Bänderansätze; die Drehungsachse der Talusrolle rückt infolge der Verschiebung des Taluskörpers nach hinten, so dass der Vorderteil der Rolle bei der Dorsalflexion gegen die vordere Kante der Tibia anstösst.

Die klinischen Symptome und die Differentialdiagnose der beiden Hauptformen ergeben sich ohne weiteres aus den geschilderten anatomischen Veränderungen.

Die Prognose ist je nach der Aetiologie recht verschieden. Im allgemeinen sind die paralytischen Klumpfüsse leichter zu redressieren; da aber die Lähmung persistiert, so wirken die deformierenden Einflüsse beständig weiter. Der kongenitale Pes varus kann dagegen, wenn einmal völlig redressiert, wenigstens funktionell vollständig geheilt werden. Der Fuss bleibt meistens etwas verkürzt und die Zehen und Ferse etwas einwärts gewendet. Definitive Heilung ist erzielt, wenn der Patient aktive Dorsalflexion über den rechten Winkel hinaus unter Pronation ausführen kann.

Digitized by Google

Auch nach scheinbar erreichtem, gutem Resultate sind Recidive sehr gewöhnlich und ist lange Kontrolle notwendig. In schweren, veralteten Fällen muss man sich begnügen, den Patienten zum plantigraden Auftreten zu bringen.

Die Therapie des angebornen Klumpfusses ist seit der Erkenntnis, dass diese Deformität zwar durch die Gestalt der Knochen bedingt, aber durch die sekundären Veränderungen der Weichteile unterhalten wird, wesentlich vereinfacht.

Die früher unter den Chirurgen verbreitete und auch heute noch bei einem Teil der praktischen Aerzte und des Publikums vorhandene Ansicht, es lohne sich nicht, die Behandlung vor Ablauf des ersten Lebensjahres zu beginnen und es sei früh genug, damit anzufangen, wenn das Kind zu gehen versucht, wird heute wohl von keinem Orthopäden mehr geteilt und kann nicht genug bekämpft werden, da man sich bei dieser zuwartenden Therapie all der Vorteile begiebt, welche das noch jugendliche und in rascher Formierung begriffene Skelett mit seinen relativ geringfügigen Weichteil-Widerständen der Behandlung entgegenbringt.

Heute ist man in Fachkreisen allgemein darüber einig, dass die Behandlung schon in den ersten Lebenstagen und -Wochen einzusetzen hat. Wir skizzieren hier kurz den Gang, welchen dieselbe bei uns gewöhnlich zu nehmen pflegt, und der sich auch für den nicht über die Hülfsmittel einer Anstalt verfügenden Arzt empfiehlt. Mit geringen Modifikationen wird dieser Gang der Therapie heute überall eingehalten, wo man, wie dies prinzipiell richtig, das jugendliche Klumpfussskelett respektiert und statt durch blutige Operationen die Knochen durch Beseitigung der Weichteilhindernisse und normale Funktion umzuformen trachtet.

Schon nach den ersten Lebenstagen wird die Mutter oder Wärterin instruiert, täglich mehrmals

Digitized by Google

redressierende Manipulationen mit dem Füsschen vorzunehmen. Um zunächst die Supination und Adduktion zu beseitigen, fasst man den Unterschenkel mit der einen Hand und dreht mit der andern, um den Vorderfuss gelegten, den Fuss in Pronation und Abduktion. Dann greift man mit der einen Hand bügelförmig über den Spann, richtet mit der andern den plantarflektierten Fuss auf und drängt ihn in Dorsalflexion. Später, wenn es leichter geht, kann man beide Bewegungen kombinieren lassen. Diese Bewegungen müssen in jeder Sitzung mehrmals kräftig wiederholt und der Dehnungseffekt jeweils für kurze Zeit mit der Hand beibehalten werden. Zuerst macht der Arzt am besten die Manipulationen täglich einmal selbst und instruiert dabei die Pflegerin, die dann bei genügender Geschicklichkeit die Sache unter Kontrolle des Arztes übernimmt. Intelligente Mütter merken bald den Wert dieser regelmässigen Manipulationen und die Verringerung der Redressierbarkeit, wenn sie aus irgend einem Grunde einmal unterbleiben.

Nach Ablauf von 4 bis 6 Wochen sind die Füsschen etwas „weicher", redressibler geworden und es ist, sobald sie eine Grösse erreicht haben, welche das korrekte Anlegen von Binden gestattet, erwünscht, dieselben auch in der Zwischenzeit in korrigierter Stellung zu erhalten. In Frage kommen wegen der Notwendigkeit des Badens nur abnehmbare Verbände oder Schienen und, da ihre Anwendung sehr lange fortgesetzt werden muss, ausschliesslich solche, die von der Mutter selbst angelegt werden können. Heftpflasterverbände sind bei ganz kleinen Kindern wegen der Empfindlichkeit der Haut und des umständlicheren Wechselns ausgeschlossen, dagegen kann man schon durch Bindenverbände eine einigermassen redressierte Stellung unterhalten. Hoffa macht einige Kreistouren um den Fuss, leitet die Binde dann vom äussern Fussrande an der Aussenseite des Beins bis zur Hüfte

Digitized by Google

empor, während der Fuss in möglichst korrigierte Stellung gebracht wird. Oben wird die Binde umgeschlagen und durch eine zentrifugale Bindeneinwicklung des Beins fixiert. Der Verband muss aber ziemlich fest angelegt werden und erregt deshalb für längere Anwendung Bedenken; auch wirkt er hauptsächlich nur bei gestrecktem Knie. Sehr zahlreich sind die Schienen, welche für dieses Stadium der Behandlung angegeben worden sind. Man fertigt sie entweder in Hülsenform aus plastischem Material (Guttapercha, Verbandpappe, poroplastischem Filz) oder benützt eigentliche Schienen, gewöhnlich mit einem Fussstück, an welchem der Fuss zuerst anbandagiert und alsdann mittelst der damit fest verbundenen Längsschiene von innen oder aussen vom Unterschenkel abgehebelt wird. Eine federnde Wirkung übt die von Kölliker angegebene Stahlfilzschiene, Beely macht das Sohlenstück gegen die Aussenschiene drehbar und durch Schrauben stellbar; die Schiene umfasst auch den Oberschenkel bei leicht flektiertem Knie, um gegen Rotation am Bein gesichert zu sein. Im Prinzip etwas verschieden von den erwähnten ist die Schiene von W. Schulthess, deren wir uns seit vielen Jahren fast ausschliesslich bedienen. Sie ist so einfach, dass sie nach der Abbildung und einem als Mass genommenen Papierausschnitt von jedem Spengler angefertigt und vielfach auch für andere ähnliche Fälle wieder verwendet werden kann (Fig. 313a und b). Die Schiene hat den Vorteil, dass sie den deformierten Fuss zunächst in seiner ursprünglichen Stellung aufnimmt, also selbst „klumpfüssig" ist. Dann aber ist sie imstande, sich dem Gang des Fusses während des Redressements anzuschmiegen; ausserdem fixiert sie nicht bloss starr die mit der Hand bewirkte Korrektion, sondern korrigiert vermöge des elastischen Zuges kontinuierlich, ohne die Funktion ganz aufzuheben, da sie Bewegungen im Fussgelenk zulässt.

Digitized by Google



Fig. 313a.



Fig. 313b.

Digitized by Google

Fig. 313a u. b. Klumpfussschiene von W. Schulthess. a. In Varus-Stellung. b. Zeigt die redressierende Wirkung nach Anspannung des Gummifadens f g.

Die Schiene, die an der Innenfläche mit Wildleder beklebt ist, wird ohne Polsterung zunächst mit ihrem bei b aushängbaren Sohlenstück mittelst einer sehr schmalen Flanellbinde am Fuss befestigt. Wegen des vorstehenden Randes des Sohlenstückes kann keine Einschnürung entstehen und man kann deshalb schon durch festes Anwickeln den Fuss abplatten und abduzieren. Die Binde wird durch Haken (h, h_1) am Abrutschen verhindert. Ist auch die Ferse gut gegen die Sohlenplatte gezogen, so wird das Beinchen gegen die Innenschiene gewickelt. Die Verbindungsdrähte c und e können mit einer Drahtzange leicht beliebig gebogen und verschiedenen Formen angepasst werden. Sobald der Fuss in sich leichter redressiert werden kann, also in mittleren und leichten Fällen sofort und in hochgradigen bei vorgerückter Behandlung, wird auch die Plantarflexion im Fussgelenk durch einen zwischen g und f gespannten Gummifaden bekämpft.

Man kann die Schiene in schwierigen Fällen noch besser fixieren, wenn man sie nach Beelys Vorgang (s. S. 541) mit einer Oberschenkelplatte bei flektiertem Knie versieht. Zur Erzielung einer ausgiebigeren Dorsalflexion redressieren wir beim Fortschreiten der Heilung schliesslich mit einer einfachen Flexionsschiene (Fig. 314), die ebenfalls mit Oberschenkelplatte und doppeltem Gummizug versehen ist.

Intelligentere Frauen erlernen die richtige Anlegung dieser Schienen nach mehrtägiger Unterweisung bald; sie werden morgens und abends einmal entfernt und dabei 10—15 Minuten lang Manipulationen gemacht und massiert. Bei gehöriger und konsequenter Durchführung bringt man die Kinder so weit, dass ein einfacher Schienenschuh

Digitized by Google

genügt, wenn sie das Gehen erlernt haben. Dabei bekommen sie meist eine schöne, breite, relativ lange Sohle und die korrigierten Füsse tragen nicht, wie es bei andern Methoden vielfach der Fall ist, den Behandlungscharakter an sich.

Wenn die Kinder nun zu gehen beginnen, so wird man, auch wenn das erreichte Resultat ein gutes, bald Recidive erleben, wenn man die Füsse sich selbst überlässt. Vielmehr muss noch jahrelang ein Schienenschuh getragen werden, der dies zu verhindern vermag.

Fig. 314. Flexionsschiene mit Oberschenkelstück von W. Schulthess.

Nur in den allerleichtesten Fällen verwenden wir hiezu den sogenannten Scarpaschen Schuh, einen mit zwei Seitenschienen gelenkig verbundenen Schnürstiefel, in dem der Fuss niemals exakt gefasst werden kann und dessen jetzt noch bei Aerzten und Bandagisten viel verbreitete Anwendung die Ursache vieler Klumpfussrecidive ist. Der Fuss muss vielmehr mittelst einer genau gearbeiteten, hülsenförmigen Ledersandale in möglichst korrigierter Stellung gegen eine der Sohlenform angepasste Stahlsohle geschnürt und durch die Verbindung der letztern mit den seitlich artikulierten Beinschienen in Abduktion und Pronation erhalten werden (Fig. 315 und 316). In Fällen, wo die Dorsalflexion noch Schwierigkeiten macht, muss die Ferse mittelst

Digitized by Google

einer Spannlasche (s. Fig. 260) auf die Sohle niedergezogen werden; deren Bänder werden durch Löcher im Sohlenteil herausgeleitet, über der Unterfläche der Stahlsohle gekreuzt und auf dem Spann gebunden; eine Oeffnung im Fersenteil erlaubt, den Stand der Ferse zu kontrollieren. Um bei kräftigen und widerspenstigen Füssen einer baldigen Deformierung der Sandale vorzubeugen, werden die hauptsächlich gefährdeten Stellen an der Medialseite des Grosszehenballens und über der Aussenseite des Talushalses durch Bügel verstärkt, die auf der Stahlsohle vernietet werden. Die Befestigung der Seitenschienen am Bein bewirken wir bei diesen Apparaten nicht mehr, wie Hessing, mittelst Lederhülsen, da die Erfahrung uns gelehrt hat, dass dieselben bei jahrelangem Tragen starke Muskelatrophie zur Folge haben, sondern durch gepolsterte Bänder, welche an der hintern Peripherie aus Stahl, vorne aus weichem Leder bestehen.

Wenn, was meistens der Fall, das Kind noch mit einwärtsrotierten Füssen und Knien geht, so muss der Apparat über den Oberschenkel verlängert und die Aussenschiene mit einem Beckengurt in Gelenkverbindung gebracht werden; man dreht erstere unterhalb dieses Gelenks so weit nach auswärts, bis die Füsse im Hang auswärts stehen; die Drehfestigkeit der Schiene unterhält dann die Auswärtsrotation.

Auch durch andere Mechanismen ist man bemüht gewesen, der Innenrotation zu steuern; ein Klumpfuss kann nie als geheilt betrachtet werden, solange eine solche noch besteht.

Statt des den Kindern etwas lästigen Beckengürtels verwenden wir bei doppelseitiger Deformität nach dem Vorgange von Lücke und Bruns gekreuzte Gummizüge (Fig 316), welche an der frei endigenden Aussenschiene angeknüpft und an Knöpfen befestigt werden, die an einem in ein Leibchen hinten angenähten Blechstreifen sitzen. Gleichen

Digitized by Google



Fig. 315.

Digitized by Google

Fig. 315. Portativer Sandalen-Apparat zur Nachbehandlung des Klumpfusses. Von der Seite. Zeigt die Verstärkung der Sandale durch Stahlbügel am Grosszehenballen und an der Aussenseite des Talus. Vergl. Text.

Zwecken dient auch die unten zu erwähnende Spiralfeder von Heusner. Dass ein solcher Schienenapparat, wenn gut gearbeitet und angepasst, alle beabsichtigten Korrekturen besorgt und dabei durch Schuhe und Kleidung fast völlig maskiert werden kann, zeigt Fig. 317.

Fig. 318 giebt das Bild eines in geschilderter Weise seit seiner Geburt von uns behandelten 4jähr. Knaben mit sehr schwerem, doppelseitigem Klumpfuss, der Heilung nahe.

Es ist aber zu betonen, dass solche Apparate erst zur Anwendung kommen sollten, wenn es gelingt, den Fuss vollständig und ohne Mühe zu redressieren; an dieser Klippe scheiterten gewöhnlich die zahllosen, mehr oder weniger ingeniös erdachten Klumpfussstiefel und -Maschinen, mit denen früher die Behandlung ausschliesslich betrieben wurde. Das passive Redressement muss im wesentlichen vollendet sein, bevor sie zur Anwendung gelangen; alsdann bedarf es in der Regel auch keiner komplizierten Apparate mehr, die für die kleinen Füsse ganz junger Kinder auch ungemein schwer zu adaptieren sind.

Leider giebt es aber Klumpfüsse genug, die entweder eine fast unbesiegliche Tendenz zum Recidivieren in sich tragen, oder bei denen die günstigste Zeit zum Redressement verpasst, die vernachlässigt oder ungenügend behandelt wurden. Solche resultieren namentlich auch aus der ausschliesslichen Apparatbehandlung.

In diesen Fällen, die also ältere Kinder, mitunter Halberwachsene und Erwachsene betreffen, wird man sich und den Patienten vergeblich mit den mechanischen Portativapparaten plagen; sicher

Digitized by Google

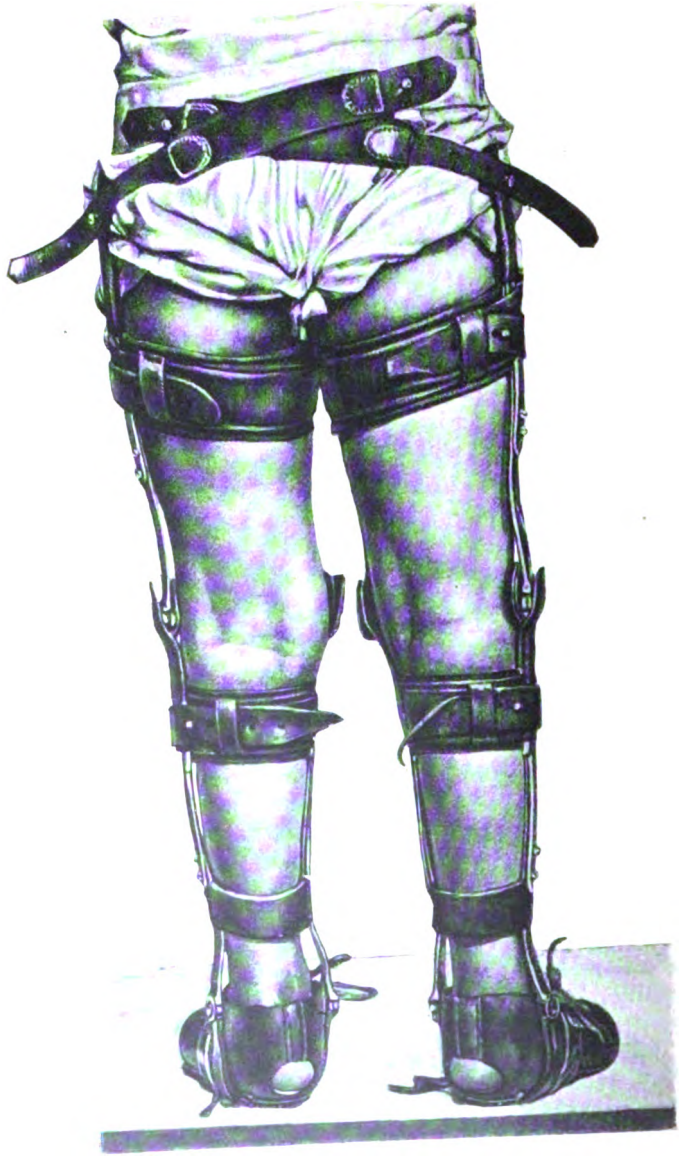

Fig. 316.

Digitized by Google

Fig. 316. Portativer Sandalen-Apparat zur Nachbehandlung des Klumpfusses, Ansicht von hinten. Zeigt die Wirkung der Spannlasche und des gekreuzten Gummizugs (Aussenrotation). Vergl. Text.

führt allein das forcierte Redressement in Narkose zum Ziel, das sich zur Aufgabe setzt, den Widerstand der Weichteile auszuschalten, um dann leichter die Knochenform durch Gehverbände und Schienenapparate unter dem Einfluss der funktionellen Belastung umzumodeln.

Eine Mittelstellung nimmt der Etappenverband von J. Wolff ein, dessen Prinzip schon beim Genu valgum erörtert wurde. Die Schwierigkeiten sind beim Klumpfuss bedeutendere, da man mit sehr kurzen Hebeln arbeitet und die vielen, zur Assistenz benötigten Hände leicht Dekubitus erzeugen. Wir ziehen deshalb vor, den Gipsverband in Etappen ganz zu wechseln, um dieser Gefahr sicher zu begegnen. Gegen die Innenrotation vermag der Gipsverband ohnehin nichts zu leisten, wenn er nicht mit einer Detorsionsvorrichtung kombiniert wird, auch wenn er noch so lange getragen wird.

Fig. 317.
Portativer Sandalen-Apparat zur Nachbehandlung des Klumpfusses, fertig angezogen, mit Ueberschuhen.

Digitized by Google

Fig. 318.

Digitized by Google

Fig. 318. Klumpfüsse in Heilung. 4jähriger Knabe, als Neugeborener uns von Herrn Prof. Krönlein zur Behandlung überwiesen, aus welcher Zeit wir leider keine Photographie besitzen; die Deformität war erheblich stärker als in Fig. 308. Behandlung im ersten Jahre mit Manipulationen und der Schulthess'schen Schiene, dann Tenotomie der Achillessehne und Gipsverband, seither der in Fig. 315—317 abgebildete Portativ-Apparat. Sehr renitenter Fall.

Das viel geübte einmalige gewaltsame Redressement nach König beginnt mit der Tenotomie der Achillessehne und eventuell der Fascia plantaris. Dann wird der Fuss entweder aus freier Hand oder mit der konvexen Seite auf einem gepolsterten Holzkeil mit Aufbietung der eigenen Körperschwere zurechtgebogen, bis es kracht, Bänder zerreissen und Knochen eingedrückt werden; jedenfalls muss man den Fuss dabei so fassen, dass keine Knöchelfraktur entsteht. Nach Lorenz kann man sich die Aufbiegung des Vorderfusses durch einen über den Spann gelegten Bindenzügel erleichtern; man kann den Fuss bei Kindern nach letzterem auch allmählich ummodellieren, ohne geradezu Infraktionen zu erzeugen.

Angenehmer und müheloser für den Operateur und dabei viel exakter und schonender wirkt hier wiederum der Lorenz'sche Osteoklast-Redresseur, den wir ausschliesslich zu Hülfe ziehen und nicht mehr entbehren möchten. Wir beseitigen zuerst durch die Einstellung nach Fig. 319 die Supinationslage der Ferse, hierauf nach Fig. 320 die Adduktion und Supination im Chopart'schen Gelenk. Einen allfälligen Hohlfuss kann man dadurch korrigieren und zugleich pronieren, dass man den Schraubenzug in die (auf dem Bilde hintere) sonst für die Einstellung des andern Fusses dienende Position bringt und so eine mehr schräg zur Fussachse (mittelst Bindenzügels) wirkende Zugrichtung bekommt. Die Plantarflexion kann mittelst des Apparates in seiner jetzigen Form nicht bekämpft werden; man nimmt, wenn erforderlich, die

Digitized by Google

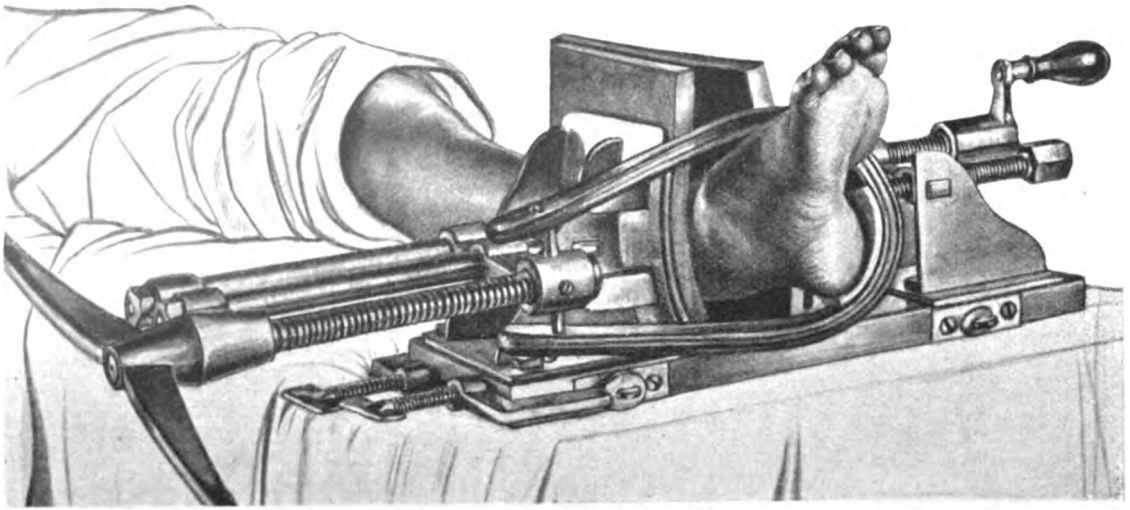

Fig. 319. Anlegung des Lorenz'schen Osteoklasten zur (modellierenden) Beseitigung der Supination der Ferse bei einem paralytischen Klumpfuss eines Erwachsenen.

Digitized by Google

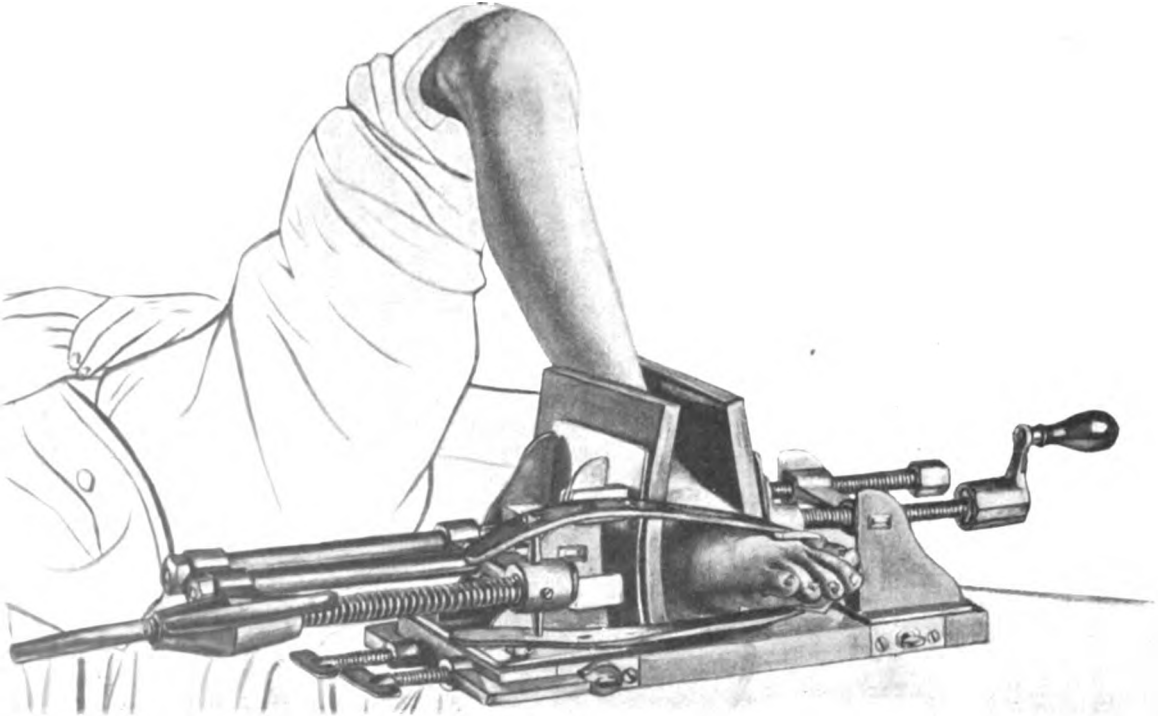

Fig. 320. Anlegung des Lorenz'schen Osteoklasten zur Beseitigung der Adduktion des Vorderfusses.

Digitized by Google

Tenotomie der Achillessehne zuletzt vor, um durch die kleine Wunde nicht in der Handhabung des Apparates geniert zu sein. Eine Durchschneidung der Plantarfascie ist bei der grossen Kraft, welche der Apparat entwickelt, meist nicht mehr nötig.

Bei nicht zu raschem Vorgehen ist man vor unbeabsichtigten Nebenverletzungen sicher und erreicht wirklich, wie Lorenz postuliert, die Ummodelung des Fusses in einen pes calcaneo-valgus. Die Wunde wird nun versorgt und rasch, da die gedehnten Weichteile sich bald retrahieren, ein mässig gepolsterter Gipsverband in möglichster Ueberkorrektion angelegt. Die Reaktion ist nach unserer Erfahrung unbedeutend und wir waren nie genötigt, den Verband zu spalten, was als Vorsichtsmassregel empfohlen wird. Nach 8 Tagen ist die Tenotomiewunde geheilt und wir pflegen nun einen dünnen Geh-Gipsverband über schwacher Flanellbindenpolsterung anzulegen. Um nicht durch Assistentenhände gehindert zu sein und doch den noch leicht nachgiebigen Fuss bestmöglich zu redressieren, empfiehlt sich sehr die Applikation eines gutklebenden Heftpflasterzügels nach Fig. 321 um den medialen Rand der Grosszehenbasis. Der Assistent kann mittelst desselben sehr kräftig den Fuss abduzieren, pronieren und dorsalflektieren, während er mit der andern Hand das Knie einwärts dreht. Polsterung und Gipsverband werden über das Heftpflaster exakt

Fig. 321. Anlegung des Gehverbandes mit Heftpflasterzügel. Vergl. Text.

Digitized by Google

angelegt und letzteres nach dem Erstarren durch Zug über die obere Kante leicht herausgeholt. Bei noch einwärtsgerichteter Ferse kann diese durch einen zweiten Streifen nach aussen gehalten werden. Bereitet die Korrektion, zumal des Spitzfusses, grössere Schwierigkeiten, die durch den Heftpflasterzug allein nicht überwunden werden können, so stemmt man den Verband während des Erstarrens

Fig. 322. Schluss-Redressement des Klumpfuss-verbandes mit Brettchen. Vergl. Text.

bei gebogenem Knie mit der Sohle gegen die Tischplatte oder ein gegen die eigene Brust gelehntes Brettchen, mit dem man dann den Zug durch Hebelwirkung im Sinne der Dorsalflexion und Pronation in kräftiger Weise ergänzen kann, ohne dass mit den Händen am Verbande angefasst und gedrückt werden muss (Fig. 322).

Digitized by Google

Der Verband fällt auf diese Weise sehr gleichmässig, dünn und leicht aus; er wird nach dem Erhärten mit Wasserglas und Holzspänen, namentlich an der Sohle, verstärkt, ein Schnürschuh darübergezogen und nun das Gehen gestattet. Da die Belästigung eine geringe, empfiehlt es sich, den Verband mehrere Monate tragen zu lassen und ihn inzwischen zirka alle 2 Monate zu wechseln. Wenn der Fuss keine Neigung zum Zurückfedern mehr besitzt und nicht, wie allerdings meistens, die Innenrotation des Beins durch den S. 544—45 besprochenen Schienenapparat noch korrigiert werden muss, kann man den Patienten schliesslich bloss mit einem gut sitzenden Schnürstiefel versehen, dessen Sohle (umgekehrt wie beim Plattfuss) am Aussenrand etwas erhöht ist und den Fuss bei jedem Auftreten in Pronation hebelt. Den gleichen Zweck verfolgt K. Roser durch einen am Aussenrande der Sohle eingesetzten Eisenbügel. Heusner verzichtet ganz auf eine Nachbehandlung mit Portativapparaten nach dem Redressement, lässt die Kinder tagsüber in gewöhnlichen Schuhen laufen, nachts aber Schnürschuhe mit Fersenzug anlegen, welche durch eine in den Absätzen nach Art der Sporen befestigte Spiralfeder auswärts gedreht und proniert werden (Fig. 323 und 324).

Die operativen Eingriffe sind durch die Entwicklung des unblutigen Redressements sehr in den Hintergrund getreten und werden, wenigstens die Knochenoperationen, nur noch für sehr veraltete und schwere Fälle bei Erwachsenen reserviert. Regelmässig ausgeführt wird unter den Weichteiloperationen nur noch die Tenotomie resp. plastische Verlängerung der Achillessehne (s. allgem. Teil, S. 98). Die früher viel geübte Phelps'sche offene quere Durchschneidung aller Weichteile an der Innenseite erfordert häufig Knochenoperationen zur völligen Erreichung der Korrektion und eine ebenso lange Nachbehandlung, wie das unblutige Redresse-

Digitized by Google

ment, sodass es nur ausnahmsweise von Vorteil sein wird.

Die eigentlichen Knochenoperationen werden heute bei Kindern fast einmütig perhorresziert, und wer die im Wachstum gestörten, rigiden und verkrüppelten Füsse, welche manchmal nach diesen an und für sich sinnreich kombinierten und zunächst prompt wirkenden Osteotomien und Resektionen als Endresultate sich ergeben, häufiger zu sehen und nachzubehandeln Gelegenheit gehabt, wird sich nicht darüber wundern.



Fig. 323. Spiralschienenschuh nach Heusner.

Dagegen können solche Eingriffe in schweren Fällen Erwachsener indiziert sein, wenn auch hier das unblutige Verfahren mit konkurriert; wir haben selbst einen schweren (paralytischen) Equinovarus eines 40jährigen Mannes in einer Sitzung vollständig redressiert. Von den vielen Osteotomien, Keilresektionen und Resektionen an fast allen Tarsalknochen, die im Laufe der Zeit empfohlen worden sind, haben sich hauptsächlich die Keilresektionen

Digitized by Google

des Tarsus (mit der Basis aussen im Calcaneus, Talus und Cuboides und der Spitze im os naviculare) und die Exstirpation des Talus in der Praxis erhellen. Ganz schlimme veraltete Klumpfüsse erfordern gelegentlich die Amputation (Syme, Pirogoff).

Fig. 324. Kind mit Spiralschienenschuh nach Heusner.

Die Behandlung des paralytischen Klumpfusses geschieht, was das Redressement betrifft, genau nach den vorstehend geschilderten Grundsätzen: man erreicht die Korrektion durchschnittlich leichter und schneller. Wegen der persistierenden Lähmung müssen die Patienten dann

Digitized by Google

zeitlebens einen Schienenapparat tragen. Um diesen zu umgehen, was besonders in der Armenpraxis erwünscht ist, sind in neuester Zeit die Sehnentransplantationen (s. allgem. Teil, S. 100) in Aufnahme gekommen und können bei partiellen Lähmungen auch nach unsern eigenen Erfahrungen sehr empfohlen werden. Doch eignet sich nur ein Bruchteil der Fälle für diese Therapie. Bei kompletter und irreparabler Lähmung ist die Arthrodese des Fussgelenks vielfach ausgeführt worden (s. allgem. Teil, S. 116). Notwendig ist dabei die vorgängige Korrektur durch Tenotomie und Redressement, sowie eine mehrmonatliche Fixation in rechtwinkliger Stellung, um eine solide Ankylose zu erzielen (Fig. 325).

Der Spitzfuss (Pes equinus, Pferdefuss)

entsteht durch abnorme Fixation des Fusses in plantarflektierter (Streck)-Stellung.

Der Frequenz nach stehen die erworbenen Spitzfüsse (zirka 40 %) hinter den acquirierten Klumpfüssen (zirka 60 %) zurück. Sie sind zu $^9/_{10}$ einseitig (Bessel-Hagen).

Angeborne Spitzfüsse haben Adams und Bessel-Hagen beschrieben. Sie müssen als Hemmungsbildung durch Persistenz der fötalen Fusslage in den ersten Monaten (s. S. 531) aufgefasst werden. Weitaus die Mehrzahl ist aber postfötal erworben und zwar durch alle die Ursachen, welche beim erworbenen Klumpfuss (S. 537) aufgezählt worden sind. Bessel-Hagen fand unter 69 Spitzfüssen 54 paralytische. Nicht selten ist auch der kompensatorische Spitzfuss zum Ausgleich von Beinverkürzungen und der traumatische nach schlecht geheilten Malleolarfrakturen, sowie die Gewohnheitskontraktur nach langem Krankenlager und fehlerhaft angelegten Gipsverbänden.

Der paralytische Pes equinus entsteht entweder bei Lähmung der Dorsalflexoren durch Ant-

Digitized by Google

agonismus, oder bei totaler Paralyse durch die Eigenschwere des Fusses. Letztere kann aber auch bei Lähmung der Plantarflexoren allmählich die Kraft der Dorsalflexoren überwinden und so Spitzfuss erzeugen. Aus der mit dem paralytischen

a b

Fig. 325a u. b. Arthrodese des rechten Fussgelenks bei paralytischem Pes equinovarus. Fall von Fig. 89. Paralyse beider untern Extremitäten und der Lendenwirbelsäule. Arthrotomie des rechten Fussgelenks mit Kochers lateralem Bogenschnitt, Entfernung der gesamten Knorpelfläche, 5monatliche Fixation im Gipsverband. 2jähriger Knabe mit Hydrocephalus. Aufnahmen zwei Jahre nach der Operation. Im Fussgelenk nur noch eine Spur von Beweglichkeit: dasselbe steht rechtwinklig. Bei a hängt der paralytische Vorderfuss herunter, bei b ist derselbe durch Aufsetzen der Sohle gehoben.

Digitized by Google

Klumpfusse gemeinsamen Aetiologie erklärt sich die Häufigkeit der Kombination beider Deformitäten (Pes equino-varus paral.). Die Symptome sind nach dem Grade des Uebels ziemlich verschieden. Beim reinen Equinus steht der Fuss in Plantarflexion mit gesenkter Fussspitze und erhobener Ferse (Fig. 326) auf dem Ballen der grossen Zehe und den Metatarsusköpfchen der übrigen. Die aktive Dorsalflexion fehlt fast oder gänzlich, der Fuss erscheint in sich zusammengeknickt, in der Höhlung der Sohle springt die Plantarfascie hervor. Die Achse des Fusses kann so mit der des Unterschenkels zusammenfallen. In noch schwereren Fällen, wenn die Zehenstrecker gelähmt sind und die Zehen plantarflektiert wurden, bevor der Patient zu gehen anfing, geht letzterer auf der Rückenfläche der nach hinten gerichteten Zehen, schliesslich, bei noch grösserer Deformation, auf dem Fussrücken, sogar auf der Talusrolle. Die Haut reagiert gegen diese abnorme Benützung mit ausgedehnten Schwielen- und Schleimbeutelbildungen.

Der Gang mit Spitzfuss ist unelastisch; bei normaler Beinlänge muss das Knie gebeugt werden. Bei doppelseitigem Leiden ist das Gehen nur mit Krücken möglich.

Die anatomischen Veränderungen der Knochen und Gelenke sind nach dem Grade sehr verschieden. In leichteren besteht nur Plantarflexion des Talus und Calcaneus, in höhern erfolgt eine Subluxation des Talokruralgelenks, sodass schliesslich der Talus nur noch mit dem hintersten Teile seiner Rolle in der Malleolengabel steht und den vordern Teil seiner Gelenkfläche wegen Nichtbenützung verlieren kann. Die Tarsalknochen sind mannigfach von einander abgeglitten und bilden accessorische Nearthrosen; die Zehen sind dorsalwärts oder plantarwärts subluxiert. Am stärksten verkürzt ist der m. gastrocnemius, weniger sind es die übrigen Wadenmuskeln.

Digitized by Google

Fig. 326. Pes equin. paral. infolge essentieller Paralyse. 8jähriges Mädchen. Athletische Entwicklung des gesunden Beins. (Chirurg. Klinik Zürich.)

Digitized by Google

Die Behandlung des Spitzfusses ist derjenigen des Klumpfusses sehr ähnlich. Leichtere Fälle können durch Manipulationen, Massage und Gymnastik redressiert werden; wir benutzen hiefür den Schulthess'schen Tretapparat (s. Fig. 275). In gleicher Weise können die Zander'schen und Pendelapparate verwendet werden. Früher gebrauchte man vielfach die Selbstbewegungsapparate von Bonnet u. a. oder den Stromeyer'schen Apparat (Fig. 327), die aber nur im Liegen oder sitzungsweise verwendbar sind. Schwere Spitzfüsse wird man weder mit diesen Maschinen, noch mit Portativapparaten bewältigen, jedoch können dieselben zur Nachbehandlung nach dem Redressement nützlich sein.

Fig. 327.
Klumpfussmaschine nach Stromeyer.

Heutzutage halten wir uns nicht lange mit dieser mechanischen Behandlung auf, sondern nehmen in schweren Fällen die Tenotomie (der Achillessehne und Fascia plantaris) vor, der wir das forcierte Redressement bis zur völligen Korrektion anschliessen, die durch einen Kontentivverband für mehrere Wochen stabilisiert wird. Bei Lähmungen muss der Patient nachher dauernd einen Apparat tragen, dessen einfachste Form wieder in einem Schienenstiefel, eventuell mit dorsalem Gummizug, zu bestehen pflegt. Wie schlecht unredressierte Spitzfüsse in den gleichen Stiefeln mit hoher Sohle gelagert sind, zeigen die Fig. 328 a u. b. den paralytischen Spitzfuss eines 15jährigen Mädchens

Digitized by Google

nebst dem von ihr seit Jahren benützten Schuh darstellend. Die beständige Marter durch Exkoriationen, Blasen, Hühneraugen, Schwielen und entzündete

a b

Fig. 328. a) Pes equin. paral. eines 15jährigen Mädchens. b) Schienenschuh, der vor der Behandlung getragen wurde.

Verkürzung des Beins 6 cm. Wegen schmerzhafter Schwielenbildung unter den Metatarsus-Köpfchen wurde trotzdem der Fuss mittelst Achillo-Tenotomie und Gipsverband redressiert, die erreichte rechtwinklige Korrektur durch einen Sandalen-Schienenschuh (Fig. 315) konserviert und die Verkürzung teilweise durch erhöhte Sohle des Ueberschuhes ausgeglichen.

Digitized by Google

Schleimbeutel zwingt schliesslich die Patienten, das Redressement vornehmen zu lassen, wie es im vorliegenden Falle auch geschah und wodurch wenigstens diese Plage beseitigt werden kann.

Um die Apparate zu vermeiden, kommt auch hier wieder in geeigneten Fällen die Sehnentransplantation, bei Schlottergelenken die Arthrodese in Betracht. Bei Ankylosen im Sprunggelenk kann die supramalleoläre Osteotomie, Keilresektion aus dem Fussgelenk oder Talus-Exstirpation die Redression ermöglichen. Wiederholt wurde auch die Wladimiroff-Mikulicz'sche osteoplastische Resektion bei starker Verkürzung ausgeführt (Bruns).

Bei den spastischen Spitzfüssen, die durch die spastische Spinalparalyse erzeugt sind, haben wir mehrmals mit sehr gutem und bleibendem Erfolge die Achillessehne plastisch verlängert, welche Operation gerade hier viel mehr bietet, als die blosse Tenotomie, der gewöhnlich ein Recidiv folgt. Bei dieser Affektion kommt gleichzeitig nach Sonnenburgs Vorschlag auch eine Funktionsübertragung (vergl. Seite 100) durch Sehnentransplantation in Betracht. Leichtere kompensatorische Spitzfüsse werden nicht redressiert, falls sie keine Beschwerden machen, was aber häufig der Fall ist.

Der Hohlfuss (Pes excavatus oder cavus)

ist durch eine vermehrte Höhlung der Fusssohle charakterisiert. Eine solche begleitet nicht selten den paralytischen Klumpfuss und Spitzfuss; daneben giebt es aber eine angeborne, nach Hoffa mitunter erbliche Form der Deformität. Die Abbildungen Fig. 329, 330, 331 und 332 geben einen von uns beobachteten Fall (12jährig. Mädchen) wieder, bei dem kongenitale Lähmungen bestanden; die Affektion, besonders der Gang mit gebogenen Kieen, erinnert an spastische Paralyse. Es bestand keine Kontraktur der Achillessehne, wohl aber eine

Digitized by Google

hochgradige der Plantarfascie und eine mässige Varusstellung beider Füsse. Die Zehen waren nach Art der Hammerzehen dorsalflektiert und gebeugt. Es ist zu vermuten, dass die Deformität zum Teil angeboren war und durch sehr schlechtes Schuhwerk gesteigert worden ist.

Fig. 329. Pes var. excavatus. Beine von der Seite. 12jähriges, geistig zurückgebliebenes Mädchen. Seit frühester Jugend bestehender, wahrscheinlich durch kongen. essent. Paralyse entstandener Klump-Hohlfuss. Trotzdem niemals eine Behandlung stattgefunden, kein Equinus (s. linkes Bein). Behandlung mittelst Tenotomie der fasc. plant., modellierenden Redressements mit dem Osteoklasten, Geh-Gipsverbänden, später Sandalen nach Fig. 334.

Digitized by Google

Fig. 330.
Der vorhergehende Fall von hinten, zeigt die Varusstellung.

Digitized by Google

Die Therapie des Hohlfusses besteht in Tenotomie der Plantarfascie mit nachfolgendem Redressement und Anlegung eines Gipsverbandes unter möglichster Abplattung des Fusses, was z. B. durch das in Fig. 322 abgebildete Manöver erreicht werden kann. Zur Nachbehandlung lassen wir eine mittelst Weichledersocke befestigte Stahlsohle tragen, auf die das Fussgewölbe durch einen breiten, über den Spann geführten Riemen niedergedrückt wird.

Fig. 331. Fall von Fig. 329. Rechter Fuss von der Sohle.

Fig. 333 zeigt einen paralytischen Hohlfuss, Fig. 334 die erwähnte Sandale. Darüber wird ein Ueberschuh getragen. Beely macht das forcierte Redressement mit einem Schraubenapparat und unterhält die Nachbehandlung mit einem zweiten einfachern, den die Patienten mit nach Hause nehmen.

Zum Schluss der Kur ist ein exakt schnürbarer nicht zu kurzer Stiefel mit Stahleinlage in die

Digitized by Google

Sohle erforderlich, damit dieselbe sich nicht deformieren kann.

Der Plattfuss (Pes valgus).

Der Plattfuss ist ein durch Pronation (äusserer Fussrand hoch, Fig. 335) und Abduktion (Fuss nach aussen gedreht im ganzen oder in den Fusswurzelgelenken) des Fusses, überdies durch Flachlegung des Fussgewölbes charakterisierter Zustand. Zum ausgebildeten Plattfuss gehört immer die Abflachung, während im Beginne der Deformierung nur einzelne der genannten Erscheinungen vorhanden sein können. In manchen Fällen ist nur die Pronation da und man spricht dann von einem pes valgus (Fig. 344 und 345) und nennt im Gegensatz hiezu den ausgebildeten Plattfuss „planovalgus".

Fig. 332.
Fall von Fig. 329. Rechter Fuss von vorn.

Aetiologie. Der Plattfuss ist eine häufig beobachtete Deformität, nach der Münchner Statistik von Hoffa machen die Plattfüsse 23,41 % aller Deformitäten aus. Er ist in ungefähr $^2/_3$ aller Fälle doppelseitig, im Rest ungefähr gleich häufig rechts wie links. Am häufigsten wird er im 16.–20. Jahre beobachtet. Das Leiden kann kongenital oder acquiriert sein.

Kongenitale Formen beobachten wir u. a. als Begleiterscheinungen des Fibuladefekts, leichtere Formen ohne schwerwiegende anatomische Veränderungen sind aber nicht sehr selten. Beim plattfüssigen Neugebornen liegen die Füsse in sehr starker Dorsalflexion und machen den Eindruck, als ob sie ausserordentlich lang wären. Die Pronation (äusserer

Digitized by Google

Fussrand nach oben gedreht) ist sehr stark ausgesprochen.

Fig. 333. Pes excavatus paral. 6jähriger Knabe. Behandelt mit subkutaner Durchschneidung der Fascia plantaris und redressierenden Geh-Gipsverbänden.

Fig. 334. Derselbe Fall. Sandale zur Nachbehandlung.

Digitized by Google

Ueber die Schicksale des kongenitalen Plattfusses wissen wir wenig; vermutlich sind eine Anzahl der als rhachitisch angesprochenen Plattfüsse kleiner Kinder kongenitale Formen, ebenso richtig aber mag es sein, dass manche der letztern auf fötaler Rhachitis beruhen. Die anatomische Untersuchung hat an solchen Füssen bereits deutliche pathologische Veränderungen der Knochen nachgewiesen. Es ist aber durchaus nicht aufgeklärt,

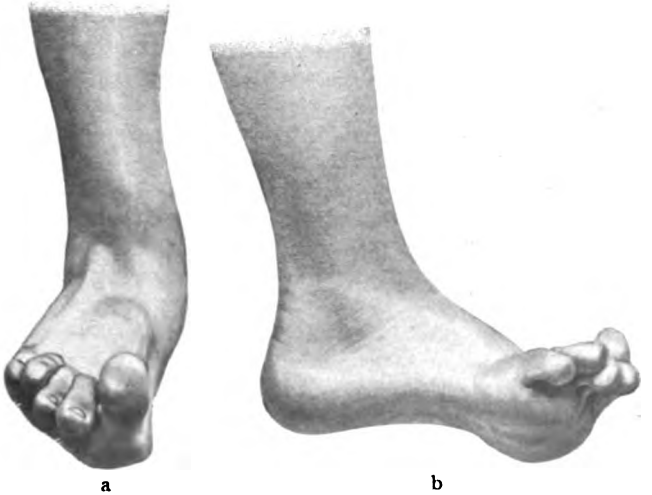

a b

Fig. 335. Aktive Dorsalflexion beim paralytischen Plattfuss. Der äussere Fussrand wird auffallend gehoben und abduziert, während der innere zurückbleibt. a) Ansicht von vorne. b) Ansicht von aussen her.

in welchem Zusammenhang die doch ziemlich häufigen, kongenitalen Plattfüsse mit den später im adolescenten Alter auftretenden stehen. Bei der Häufigkeit der erstern scheint es uns denn doch nicht ganz ausgeschlossen, dass manche Plattfüsse dieses Alters auf Grund solcher angeborner Veränderungen auftreten. Während die meisten kongenitalen Formen als intrauterine Belastungsdeformi-

Digitized by Google

täten (Hoffa) zu beurteilen sind, kommen auch andere, auf kongenitale Veränderungen des Rückenmarks oder Gehirns zurückzuführende Formen vor. Wir haben hier besonders die bei angeborner spastischer Gliederstarre (s. pag. 13) beobachteten im Auge. Bei diesen macht sich der Plattfuss besonders durch eine starke Pronation und Abduktion geltend.

Die Behandlung der leichtern, erstgenannten kongenitalen Plattfüsse besteht in redressierenden Manipulationen, bei welchen der Fuss in Supinationsstellung gebracht werden soll, wobei besonders auch die Ferse energisch umgestellt werden muss (vgl. Fig. 342 für den Erwachsenen). Zweckmässig ist es, die korrigierte Stellung durch eine abnehmbare Gipsschiene zu fixieren und dieselbe nach den Redressementsübungen vermittelst Bindentouren an den Füssen zu befestigen. Die Herstellung der Schiene macht sich sehr einfach dadurch, dass man ein Gipskataplasma längs des Unterschenkels und Füsschens anlegt, mit Binden locker fixiert und Schiene und Fuss zusammen redressiert. Ist die Deformität nicht korrigiert, wenn die Kinder zu gehen anfangen, so hat dieselbe Behandlung Platz zu greifen, welche wir später beim rhachitischen und statischen Plattfusse besprechen werden.

Die auf kongenitalen Paralysen und Spasmen beruhenden Formen müssen selbstverständlich derselben Behandlung unterzogen werden, wie die erworbenen Plattfüsse, welche auf gleichartigen Ursachen beruhen (s. unten).

Der erworbene Plattfuss kann gemäss der im allgemeinen Teil gegebenen Uebersicht auf Trauma, Krankheit oder Funktionsveränderung beruhen, oder aber auf einer Mischung der genannten Einflüsse. In Bezug auf die traumatischen Formen verweisen wir auf den Atlas von Golebiewski. Krankheit kann in Form von Knochen- oder Muskelerkrankungen, bezw. Muskellähmungen zum ursäch-

Digitized by Google

lichen Momente werden. Unter den Knochenerkrankungen haben wir hier in erster Linie die Rhachitis zu berücksichtigen, welche in ihrer gewöhnlichen bekannten Form das Kindesalter, oder als Spätrhachitis das adolescente Alter befällt. Ferner führen auch destruktive Prozesse, Tuberkulose, Osteomyelitis an den Malleolen und an der Fusswurzel zu Deformitäten, die als Plattfuss bezeichnet werden müssen.

Unter den Muskelerkrankungen veranlassen besonders die Muskellähmungen, die infolge von spastischer oder essentieller Kinderlähmung, von Apoplexien, oder auch anderweitigen Erkrankungen des Gehirns und Rückenmarks eintreten, die Deformität.

Die funktionellen Einflüsse endlich, welche in der Aetiologie eine Rolle spielen, bestehen in Ueberlastung oder sonstiger Ueberanstrengung, und in fehlerhafter Funktion. Sie können an und für sich bei normalem Skelett und normaler Muskulatur Plattfuss veranlassen, wenn auch der weitaus häufigere Fall der ist, dass funktionelle Ueberanstrengung mit Skelett und Muskulatur schwächenden Momenten zusammenfällt. Diese bestehen nicht immer in anatomisch so klar gestellten Veränderungen, wie die oben genannten es sind. Oft tritt der Plattfuss ein, wenn schwächende Momente ganz allgemeiner Natur, wie z. B. Krankenlager, Anämie, bei dem Träger vorausgegangen sind. Demnach haben wir wohl ähnlich wie bei der Skoliose das Recht, eine grosse Zahl von Plattfüssen als osteopathisch funktionelle Deformitäten zu bezeichnen.

Endlich müssen wir noch darauf hinweisen, dass je nach der Aetiologie die Form des Plattfusses mehr oder weniger wechselt, insofern, als im einen Falle mehr die Valgusstellung, im andern mehr die Abduktion, wieder in einem andern die Flachlegung des Gewölbes vorherrscht oder endlich statt Abduktion Adduktion des Vorderfusses. Bei

Digitized by Google

der Weiterentwicklung des Plattfusses machen wir ähnlich wie bei der Skoliose die Beobachtung, dass das schliessliche Endbild aller Formen ein ausserordentlich ähnliches ist (s. Fig. 337 und 347).

Der paralytische Plattfuss entsteht dann, wenn diejenigen Muskeln, welche den Fuss supinieren oder adduzieren, gelähmt oder geschwächt sind. Es handelt sich hier hauptsächlich um den Tibialis posticus, Flexor pollicis longus und Tibialis anticus, mit einem Wort, um die an der Innenseite des Fussgelenks vorbeigehenden Muskeln. Inwieweit hier der Flexor digitorum longus ebenfalls beteiligt ist, ist schwer zu eruieren. Eine Lähmung in der eben skizzierten oder ähnlichen Form führt ohne weiteres durch das Ueberwiegen der nicht gelähmten Antagonisten zu einer habituellen Pronationsstellung. Dieselbe macht sich bei aktiver Dorsalflexion ganz besonders geltend (Fig. 335 a u. b).

Tritt nun in dieser Stellung Belastung ein, so erfolgt ein Umsinken des Fusses nach innen, welches umsomehr erfolgen muss, als die aktiven Hemmungen zerstört sind. Wir betrachten, beiläufig gesagt, den Tibialis posticus als eine mächtige Stütze des Fussgewölbes und zwar nicht nur während der Bewegung, sondern auch während des Stehens.

Lesshaft (s. Grundlage der theor. Anatomie) weist darauf hin, dass gewisse Muskeln mehr zur Festhaltung gewisser Stellungen, andere wiederum mehr zur Ausführung rascher Bewegungen dienen; zu den erstern gehören die gefiederten Muskeln, zu denen der Tibialis posticus der Hauptsache nach zu rechnen ist.

Das Umsinken nach innen, die Valgusstellung, zeigt sich sehr deutlich bei der Betrachtung des Fusses von hinten (s. Fig. 336, 337, 338). Der Calcaneus steht schief, die Abduktion des Vorderfusses ist je nach Form der Lähmung deutlich nachzuweisen. Mit dem Umlegen des Fusses nach innen und der Belastung in dieser Form

Digitized by Google

Fig. 336. Paralytischer Plattfuss rechts. Fall von Fig. 335. Lähmung des Tibialis posticus, Parese des Flexor pollicis longus. Eine leichte Parese an allen Unter- und Oberschenkelmuskeln nachzuweisen. Die Valgusstellung ist sehr deutlich. Der Fuss macht den Eindruck, als ob man den Unterschenkel am Fussgelenk gefasst und nach innen geschoben hätte. Die Abduktion des Vorderfusses äussert sich auch in dieser Ansicht sehr deutlich.

Digitized by Google

entstehen eben ohne weiteres die Abduktion des Vorderfusses, die Verschiebungen in den Gelenken des Fusses, die über das physiologische Mass hinausgehende Beanspruchung gewisser Bänder, besonders des Lig. calcaneo-naviculare einschliesslich

Fig. 337. Fall von Fig. 335. Ansicht von vorne. Das Fussgewölbe ist vollständig flach gelegt, der innere Kontur besonders in der Gegend vor dem inneren Knöchel nach innen vorspringend. Der Fussrücken verläuft ebenfalls flach, die grosse Zehe gedreht. (Ueberwiegen der Extensoren.)

Digitized by Google

seiner Verbindung mit der Tibia, die unphysiologische Belastung einzelner Gelenkstellen.

Eine besondere Form des paralytischen Plattfusses entsteht bei spastischer Lähmung, welche mit Kontraktur der Wadenmuskulatur einhergeht. Hier ist die Entstehungsweise eine andere. Während das Körpergewicht den Fuss belastet, gestattet die gespannte Achillessehne nicht, dass der Calcaneus sich in Dorsalflexion stellt. Der Fuss wird umsomehr, als meistens die Knochen und Muskeln desselben im ganzen geschwächt sind, bei hochgezogenem hinterm Calcaneusende schlittenkufenartig nach unten durchgedrückt, wobei das Fussgewölbe selbstverständlich einsinkt. Auch hier macht sich gewöhnlich eine deutliche Abduktion des Vorderfusses geltend. Je nach der Art der Lähmung schliessen sich nun an diese Form des Plattfusses Zehendeformitäten, Drehungen (Fg. 337, 338) oder Hammerzehen an.

Fig. 338. Fall von Fig. 335, 336 und 337. Ansicht von innen. Zeigt sehr deutlich das vollständige Einsinken des Fussgewölbes und den flachen Verlauf des Fussrückenkonturs.

Die Behandlung des paralytischen Plattfusses nimmt eine besondere Stellung ein, seitdem man gelernt hat, Muskellähmungen auf dem Wege der Sehnentransplantationen beizukommen. Das Verfahren begegnet aber hier umso grösseren Schwierigkeiten, als die an die transplantierten

Digitized by Google

Muskeln gestellten Forderungen ausserordentliche sind. Sie haben noch weit mehr als beim paralytischen Klumpfuss der Körperschwere entgegen zu wirken. Infolgedessen muss das Operationsresultat ein noch solideres und andauernderes sein als bei der Behandlung anderer Muskellähmungen. Besondere Schwierigkeiten bereitet auch die Wirkungsweise des Tibialis posticus (der hauptsächlich in Frage kommt), denn diese lässt sich, wie aus dem Obigen hervorgeht, nicht so leicht durch die Wirkung eines andern Muskels ersetzen. Die Transplantation hat meistens den gelähmten Tibialis posticus und den Flexor pollicis longus, eventuell den Tibialis anticus zu ersetzen. Das funktionsfähige Material kann für gewöhnlich nur den Wadenmuskeln durch Spaltung der Achillessehne entnommen werden, eventuell kann der funktionsfähige Extensor pollicis longus als Ersatz für den Tibialis anticus Verwendung finden. Die Fixierung der Stellung hat selbstverständlich in stark redressierter Stellung durch Gipsverband zu geschehen. Ebensowenig, wie man die Entstehung des Plattfusses mit seinen deformen Knochen auf die Muskellähmungen allein zurückführen kann, weil sich noch statische Einwirkungen hinzugesellen, kann man die Korrektur einzig und allein der Wirkung eines durch Transplantation ersetzten und niemals eine normale Funktionstüchtigkeit erlangenden Muskels überlassen. Es bedarf meistens zur Nachbehandlung doch einer mechanischen Vorrichtung, welche die Stellung wenigstens eine Zeitlang erhält und garantiert.

Es ist überhaupt darauf Bedacht zu nehmen, dass beim Zurücksinken in die fehlerhafte Stellung der paralytische Plattfuss ganz besonders geneigt ist, die Valgusstellung wieder anzunehmen. Es wird deshalb selten möglich sein, wie bei andern Formen des Plattfusses die Korrektur nur durch einen Schuh zu erreichen, sondern derselbe muss durch

Digitized by Google

eine Schiene am Unterschenkel befestigt und der Fuss so gegen das seitliche Umsinken geschützt werden (Fig 355). Insofern verweisen wir auf die Behandlung des statischen Plattfusses.

Der rhachitische Plattfuss kommt besonders bei Kindern im 2. und 3. Lebensjahre zur Beobachtung. Wie schon oben darauf hingewiesen wurde, können aber auch leichte kongenitale Plattfüsse in diesem Alter sich geltend machen. Die Diagnose auf rhachitischen Plattfuss darf also erst bei Vor-

Fig. 339.
Rhachitischer Plattfuss.
Sohlenabdruck.
3jähr. Knabe.

handensein allgemeiner Rhachitis gestellt werden. Die Entstehung ist dadurch zu erklären, dass bei allzu nachgiebigen Knochen die Funktion einschliesslich der Belastung eine Deformierung des Fusses herbeiführt. Die gepressten Teile der Knochen geben dem Drucke nach und deformieren sich primär und so verliert das Gewölbe seine Form. Ueberdies zeigt der Fuss im ersten Kindesalter nicht die starke Wölbung des Fusses des Erwachsenen, der gewissermassen seiner Aufgabe entgegen gewachsen ist, sodass ebensogut von einer Nicht-

Digitized by Google

entwicklung des Gewölbes als von Abflachung gesprochen werden kann.

Sehr charakteristisch ist für den rhachitischen Plattfuss sein Sohlenabdruck (Fig. 339). Meistens ist die Gegend des naviculare nur wenig nach innen disloziert, der Fusskontur hat fast normale Form, der Abdruck deutet auf starke Abflachung. Die Deformität kann sowohl mit Genu varum, als mit Genu valgum rhachit. verbunden sein (Fig. 286, 303 und 304). In Fig. 340 ist die Sohle des unter Belastung hergestellten Gipsabgusses eines rhachitischen Plattfusses eines 14 jährigen Mädchens dargestellt. Im allgemeinen beobachtet man, dass das Gewölbe oft fehlt, ohne dass eine erhebliche Valgusstellung oder Abduktion eingetreten ist.

Fig. 340. Gipsabguss des rhachitischen Plattfusses eines 14jähr. Mädchens. Das ganze Skelett zeigte Spuren überstandener Rhachitis. Der Plattfuss ist stationär.

Die Behandlung des rhachitischen Plattfusses kann meistens, wenn es sich nicht um sehr schwere Formen handelt, mit geeigneten Schuhen durchgeführt werden, neben der Allgemeinbehandlung der Rhachitis (s. allgem. Teil). Der Schuh hat in diesen Fällen dafür zu sorgen, dass der innere Fussrand etwas gehoben und dadurch die Belastung mehr auf den äussern Fussrand gelegt wird. Das wird am besten erreicht (nach Beely) durch Erhöhung des Absatzes und der Sohle auf der innern Seite (Fig. 341). Die Schuhsohle ist dabei etwas konkav nach einwärts zu schneiden und selbstverständlich stark genug zu halten, damit sie

Digitized by Google

in ihrem mittleren Teil, dem Gelenk, nicht durchgetreten wird. Der Schuh ist am besten als Schnürschuh herzustellen. Es gelingt, durch längeres Tragen ($1-1^1/_2$ Jahr) solcher Schuhe sehr oft, die Deformität zu reduzieren oder ganz zu korrigieren. Die Methode ist zweckmässig mit Massage (Kneten der Wadenmuskeln, insbesondere der Supinationsmuskulatur, Muskelhacken), passives Redressement (s. Fig. 342) bei älteren Kindern auch mit aktiven Supinationsübungen (s. Fig. 350) zu kombinieren. Schwere Fälle sind wie der statische Plattfuss zu behandeln.

Fig. 341. Schuh für Plattfuss. Innere Seite des Absatzes und der Sohle erhöht.

Der statische Plattfuss.

Wenn wir uns dieser obigen Bezeichnung für eine grosse Zahl von Plattfüssen bedienen, so umfassen wir damit eine grosse Gruppe, deren Aetiologie in manchen Fällen nicht klar und in manchen dem Namen nicht ganz entsprechend ist, aus dem schon erwähnten Grunde, weil der Plattfuss in höheren Graden trotz verschiedener Aetiologie oft ganz ähnliche klinische und pathologisch-anatomische Bilder macht. Die Bezeichnung erinnert zu ausschliesslich an den Einfluss der toten, ruhenden Belastung, während auch hier, wie oben erwähnt, Qualität der Knochen und Funktion der Muskulatur von wesentlicher Bedeutung sind. Am reinsten ist der Typus des statischen, besser gesagt funktionellen Plattfusses in jenen Fällen ausgesprochen, in welchen bei Funktionsuntüchtigkeit des einen Beins das andere beim Gehen und Stehen allzusehr beansprucht wird. Hier beobachten wir bei und trotz ausserordentlicher Entwicklung der Muskulatur an dem

Digitized by Google

stärker beanspruchten Bein sehr häufig das Auftreten von Plattfuss. Die Erklärung ist ohne Frage darin zu suchen, dass für die Mehrleistung des gesunden Fusses die Knochen und Bänder sich als zu schwach, als insuffizient erweisen und dass Gelenkverschiebungen und schliesslich durch Vermehrung des unphysiologischen Drucks, Atrophie, an einzelnen Stellen dagegen (durch mässige Ueberanstrengung!) stärkere Entwicklung des Knochens entsteht (s. hierüber die im allgemeinen Teil aufgestellten Gesetze).

Fig. 342. Passives Redressement des Plattfusses.

Als weitere Ursache für die Entstehung kennen wir die Ueberanstrengung, besonders adolescenter Menschen in Bezug auf Gehen und Stehen (Bäcker-, Schlosser-, Tischlerlehrlinge, Kellner, Krankenwärterinnen). Sie macht ihre Folgen hauptsächlich dann geltend, wenn kurzer Schlaf, schlechte Ernährung hinzukommt. Ueber den Streit, ob die Entstehung des Plattfusses, bezw. der Valgusstellung und des ihr folgenden Einsinkens des Fussgewölbes einzig und allein dem Nachlass der Muskelthätigkeit, oder aber der Qualität der Knochen zuzuschreiben

Digitized by Google

sei, möchten wir hier nicht entscheiden. Dass der Ermüdete eine möglichst passive Feststellung seines Fusses aufsucht (Hoffa) und dabei leicht in Valgusstellung gerät, scheint uns selbstverständlich, aber ebenso mag neben dem Ausfall oder der Reduktion der Muskelthätigkeit die in solchen Fällen leicht erklärbare geringere Widerstandsfähigkeit der Knochen, ein mangelhaftes Wachstums- und Regenerationsvermögen derselben mitwirken. Thatsache ist, dass diese Valgusstellung bei Individuen mit relativ gut gebautem Skelett auftritt. Demnach möchten wir auch nicht entscheiden, ob das Einsinken des äussern Fussbogens (Lorenz), oder Stellungsveränderungen im untern Fussgelenk oder im Chopart'schen Gelenke das Primäre an der Entstehung des Plattfusses seien, sondern möchten vielmehr der Ansicht Raum geben, dass auch der Plattfuss, wie andere Deformitäten, nicht immer von der gleichen Stelle aus und in derselben Art entsteht.*)

Die anatomische Untersuchung des statischen Plattfusses hat ergeben (s. Lorenz, der erworbene Plattfuss), dass in ausgebildeten Fällen hauptsächlich im Talokruralgelenk und im Talocalcanealgelenk, ferner in den Gelenken zwischen Calcaneus und Cuboideum, oder Talus und Naviculare teilweise Verödung der Gelenkflächen und Ausbildung von Randwülsten vorhanden sind, welche die normale Gelenksform beeinflussen und darauf hindeuten, dass einzelne Gelenke in ihrer Bewegungsfähigkeit bedeutend beschränkt worden und dass an gewissen Stellen Pressungen aufgetreten sind, die das physiologische Mass erheblich überschreiten.

*) Die starke Entwicklung der Abduktion, wie sie häufig bei paralytischem Plattfuss gefunden wird, scheint uns darauf hinzudeuten, dass vielleicht zwischen der Abduktion des Vorderfusses und dem Einsinken, bezw. Späteinsinken des äussern Fussbogens ein Zusammenhang besteht in dem Sinne, dass das primäre Einsinken weniger zu Abduktion führt als das relativ längere Fortbestehen des äussern Fussbogens, wie das beim paralytischen Plattfuss angenommen werden darf.

Digitized by Google

Es geht aus diesen Untersuchungen hervor, dass der Unterschenkel zum Talus in einer konstanten Plantarflexion steht; der vordere Teil der Gelenkfläche erscheint nämlich meistens verödet. Der Talus sinkt wiederum auf dem Calcaneus nach vorne und innen, und diese Bewegung hängt mit einer Drehung des Calcaneus im Sinne der Valgusstellung zusammen. Das Os naviculare tritt im Gegensatz hiezu am Talus in die Höhe, sodass der untere Teil der Gelenkfläche des Talus frei wird. Es kann soweit kommen, dass das Naviculare sich mit seinem obern Ende in eine Mulde des Talushalses eingräbt. Damit geht Hand in Hand die Dehnung und Verdickung des Ligamentum calcaneo-naviculare, auf welchem der einwärts und abwärts getretene Talus förmlich reitet. Oefters hindert auch ein hervorragender Knochenwulst am obern Rande des Taluskopfes das Hinaufrutschen des Naviculare. Dabei kann letzteres in dem Sinne deformiert werden, dass der äussere Teil ganz auffallend keilförmig zugeschärft erscheint. Das Hinaufrutschen des Naviculare hindert nicht, dass es nach dem schliesslichen vollständigen Einsinken des Fussgewölbes doch mit seiner Tuberositas an tiefster Stelle steht und auf der Unterlage aufruht. Wesentlich sind endlich die Veränderungen zwischen Calcaneus und Cuboideum. Die Ränder dieser Knochen werden in ihrem obern Teil mit Gewalt aufeinander gepresst. Der Einfluss dieser statischen Veränderung macht sich in manchen Fällen durch das Auftreten eines Knochenkamms am obern Rande des Gelenkendes geltend. Mit der starken Pressung am obern Gelenkumfang geht selbstverständlich eine Druckentlastung, sogar ein Klaffen am untern Umfang, Hand in Hand. Dass dabei auch das Lig. calcaneo-cuboideum plantare longum verlängert wird, ist selbstverständlich. (Von Lorenz wurde das Einsinken des äussern Fussbogens und die damit verbundene Verlängerung dieses Bandes (s. oben) als der Beginn der Platt-

Digitized by Google

fussentstehung dargestellt.) In vielen Fällen erleidet das Os cuboideum selbst eine derartige Formveränderung, dass seine vordere und hintere Fläche nicht nach unten, sondern nach oben konvergent gestellt sind, ein Beweis für die grosse Intensität der statischen Beanspruchung an dieser Stelle und zugleich dafür, dass unphysiologisch gesteigerter Druck nicht ohne weiteres, wie J. Wolff und seine Jünger vielfach behaupten, Knochenbildung befördert, sondern dass es dafür eine Grenze giebt. Bei sehr vorgeschrittenen Fällen beobachtet man endlich am Fussgelenk das Anstossen der Fibula am Halse des in extreme Valgusstellung gedrängten Calcaneus. Es kann dort zu förmlicher Nearthrosenbildung kommen.

Wie schon oben angedeutet, ist der Vorderfuss das eine Mal abduziert, bei einer gewissen Anzahl von Fällen aber adduziert gefunden worden. Alles in allem sind also die Veränderungen am Plattfusse in erster Linie Stellungsveränderungen der Gelenke, in zweiter Linie Bänderdehnungen und in dritter Formveränderungen der Fussknochen.

Symptome und Verlauf. Der beginnende Plattfuss äussert sich durch eine ganze Reihe subjektiver Erscheinungen, welche ganz besonders dann sich deutlich bemerkbar machen, wenn der Plattfuss an einem bisher gesunden, kräftigen Fuss auftritt. Es treten Schmerzen ein in der Wade, am Fussrücken, unterhalb des innern Malleolus und zwar zu einer Zeit, zu welcher von Stellungsveränderung noch nichts zu sehen ist. Es kann auch zu Anschwellung des Fusses und Unterschenkels kommen, das jedoch erst, wenn bereits Stellungsveränderungen vorhanden sind. Sie müssen durch den gesteigerten Druck auf einzelne Gelenkteile und die abnorme Spannung der einzelnen Bänder erklärt werden.

Erst in spätern Stadien finden sich schmerzhafte Stellen hinter der Tuberositas des Naviculare.

Digitized by Google

an der Aussenseite des Caput tali und an der Berührungsstelle von Calcaneus und Talus. Diese sog. typischen Schmerzpunkte finden sich aber durchaus nicht immer vor.

a b

Fig. 343. Fussabdrücke von beginnendem Plattfuss. Gut erhaltene Fusswölbung, starke Valgusstellung, Plattfussbeschwerden. 16jähr. Jüngling.

Während das Anfangsstadium des Plattfusses durch die genannten Schmerzen und subjektiven Symptome gekennzeichnet ist, folgen im weitern eine Anzahl von Stellungsveränderungen.

Zuerst macht sich nach unserer Erfahrung die Valgusstellung des Calcaneus bemerkbar; der innere

Digitized by Google

Knöchel tritt vor, ebenso die Gegend des Naviculare, so dass die Verlängerung des Malleolus deutlich innerhalb der Konturen der Fussprojektion auf den Fussboden fällt. Es giebt eine Reihe von Valgusstellungen des Fusses, bei welchen der Fuss hohl bleibt (Fig. 343, 344, 345). Im weiteren Verlaufe tritt dann allmählich der Talus und das Os naviculare

Fig. 344. Pes valgus eines 12jährigen Mädchens (von hinten).

tiefer und das Gewölbe sinkt ein. Mit dem Beginne dieses Einsinkens machen sich die obengenannten Reizerscheinungen geltend. Es gesellen sich hiezu noch Muskelkontrakturen, welche offenbar in der Schmerzhaftigkeit der Stellungsveränderungen ihren Grund haben; die Beweglichkeit des Fusses ist beschränkt sowohl im Fussgelenk als in den Gelenken der

Digitized by Google

Fusswurzel. Damit ist das Bild des sog. kontrakten Plattfusses vollendet. Dieses Stadium kann erst sehr lange, Monate, Jahre nach Auftreten der ersten Symptome zustande kommen. Wenn es längere Zeit besteht, so führt es durch Auftreten von bedeutenden Bänder- und Knochenveränderungen und unter Nachlass der Reizerscheinungen allmählich zu einer beinahe irreparablen Deformität, zum

Fig. 345. Der vorhergehende Fall von innen. Die Fusswölbung leidlich erhalten.

fixierten Plattfuss, welcher, abgesehen von den hochgradigen Deformitäten der Knochen, sich durch die ausserordentliche Beschränkung der Beweglichkeit, die bis zur Ankylose gedeihen kann, auszeichnet (Fig. 346, 347). Die folgende Fig. 349 zeigt, wie bei schwerem, lange bestehendem Plattfuss die Gegend des Taluskopfes und Naviculare immer mehr nach innen tritt. Von den beiden Prominenzen, die innerhalb dieser Aus-

Digitized by Google

Fig. 346. Ausgebildeter statischer Plattfuss eines jungen Mannes. An der Stellung der Ferse und dem schiefen Aufsteigen der Achillessehne nach innen erkennt man die Valgusstellung des Calcaneus. Die Gegend des Taluskopfes und des Naviculare springt stark nach innen vor, dagegen sieht man keine deutliche Abduktionsstellung des Vorderfusses. Auffallend sind auch die schlanken Muskeln der Wade.

Digitized by Google

bauchung zu sehen sind, entspricht die untere der Tuberositas des Naviculare und die obere, die aber öfters noch mehr nach innen vorragt, dem Taluskopfe.

Die Diagnose des Plattfusses ist, so leicht

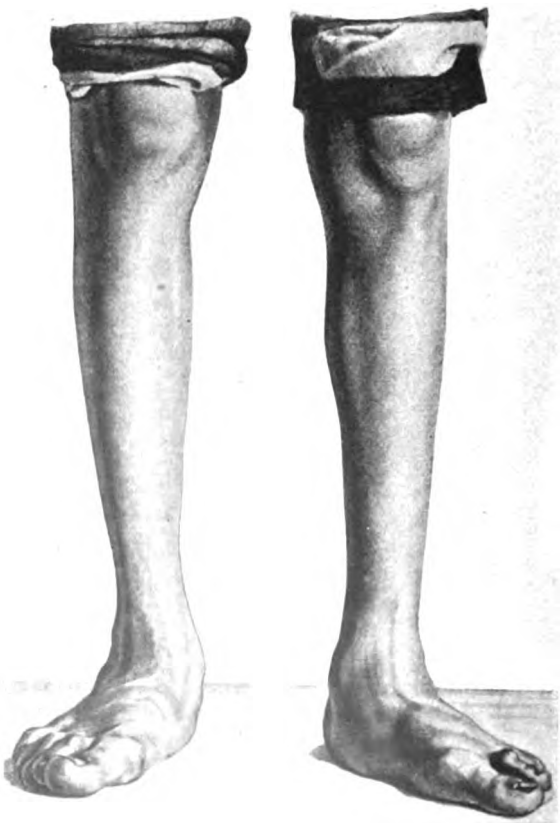

Fig. 347. Fall von Fig. 346 von vorne. Das Vorspringen der Fusswurzel nach innen und die vollständige Flachlegung des Fussgewölbes sehr deutlich.

Digitized by Google

sie in den vorgerückteren Stadien gestellt werden kann, in den Anfangstadien oft ausserordentlich schwierig. Hier entscheidet neben den subjektiven Beschwerden vor allem die Valgusstellung des

Fig. 348a und b.
Fussabdruck des mässig entwickelten Plattfusses eines 18jährigen Jünglings.

Calcaneus. In den vorgerückten Stadien liefert der Sohlenabdruck ein bis zu einem gewissen Grade zuverlässiges Mittel. Es lässt sich an demselben die Flachlegung des Fussgewölbes, sowie auch das Vortreten der Gegend des Naviculare, des Talus-

Digitized by Google

kopfes und des innern Knöchels deutlich demonstrieren, besonders wenn man dem Abdruck den Kontur des Fusses beifügt. In einzelnen Fällen

Fig. 349. Drei Gipsabgüsse schwerer Plattfüsse, in Seitenlage von vorne nach hinten betrachtet, zur Demonstration der Lage des Malleolus internus, **m**, des Astragaluskopfes, **a**, und des Naviculare, **n**.

(Die Gipsabdrücke sind von Herrn Schuhmacher Schulthess angefertigt und wurden uns zur Reproduktion gütigst überlassen.)

Digitized by Google

zeichnet sich sogar der direkte Abdruck der Tuberositas des Naviculare im Fussabdruck als dunkler Fleck ab. Man kann ferner durch den Gipsabguss im belasteten und nicht belasteten Zustande des Fusses sich ein Bild der Deformität machen. Von Messungen ist bis jetzt nur der Winkel der Verbindungslinie von der Ferse bis zum Uebergange des Fussrückens in den Unterschenkel bestimmt worden. Andere Messungsverfahren sind nicht zur Durchführung gekommen.

Mit Leichtigkeit unterscheidet man ohne irgend welche Hülfsmittel die einzelnen Stadien der Valgusstellung, des kontrakten oder entzündlichen und des fixierten Plattfusses.

Der Erwähnung bedarf nur noch das Vorkommen des platten Fusses. In Bezug auf die Abflachung des Fussgewölbes steht derselbe auf gleicher Linie mit dem Plattfusse, dagegen finden wir an ihm keine Bänder, keine Knochenveränderungen, keine Schmerzhaftigkeit. Es ist ein Merkmal gewisser Rassen und kommt in Verbindung mit gewissen Eigenschaften der Muskulatur vor. (Lange Muskelbäuche, relativ kurze Sehnen.) Selbstverständlich beeinflusst er die Bewegung auch in bestimmter Weise, insofern als der Gang an Elastizität einbüsst.

Die Behandlung des Plattfusses verlangt von uns nicht sowohl die Beseitigung der Deformität, als die Herstellung der Funktionsfähigkeit des Fusses. Das erste Postulat lässt sich nur in den leichtesten Fällen erreichen, in mittelschweren und schweren müssen wir uns mit der Herstellung einer relativ guten Funktion befriedigen, stellt doch die Erfüllung dieses Wunsches schon sehr grosse Anforderungen an unsere therapeutischen Leistungen. Die Behandlung richtet sich demgemäss nach dem Stadium und der Aetiologie. Was zunächst die Prophylaxe anbetrifft, so lässt sich, abgesehen von der Sorge

Digitized by Google

für gutes Schuhwerk zur Verhütung nicht sehr viel thun. Die Ausschaltung der erwähnten Ursachen liegt im allgemeinen nicht in der Machtsphäre des Arztes. Beim Schuhwerk ist darauf zu achten, dass nicht zu hohe und zu schmale Absätze getragen werden und dass beide Schuhe dem Fuss entsprechend gebaut, nicht spitzig sind, nicht gewechselt werden. Es muss ferner davor gewarnt werden,

Fig. 350. Widerstandsübung bei Plattfuss. Der Unterschenkel wird mit der rechten Hand leicht fixiert, die linke legt sich an den vordern Teil der Sohle an, der Patient wird aufgefordert, seinen Fuss nach innen zu bewegen unter Einwärtswendung der Sohle. Die Hand leistet der Bewegung einen angemessenen Widerstand.

dass man Kinder zu sehr zum Auswärtsgehen anhält. Ist nur eine Valgusstellung bemerkbar, mit welcher oft eine abnorme Schlaffheit sämtlicher Gelenke des Fusses zusammenfällt, so kann mit einem geeigneten Schuh in den meisten Fällen Abhilfe geschaffen werden. Derselbe ist wie oben (s. rhachit. Plattfuss) beschrieben, zu konstruieren (Fig. 341). Zweckmässig macht man in diesem Stadium auch gymnastische Uebungen und Massage.

Digitized by Google

Die erstern sind mit Widerstandsübungen zu kombinieren (der Widerstand kann manuell oder so wie Thilo angegeben hat, durch belastete Schnüre, welche in geeigneter Richtung über Rollen gleiten, geleistet werden) und sollen Supinationsübungen sein (Fig. 350). Falls der Schuh nicht genügt, um die korrigierte Stellung zu erhalten, so kann hiezu eine dem korrigierten Fusse entsprechend gebogene, von der Ferse bis zu den Zehenballen reichende Einlagesohle verwendet werden. Ob eine solche zur Verwendung kommt oder nicht, darüber entscheidet nicht zum wenigsten die Geschicklichkeit des Schuhmachers, der zur Verfügung steht. Ist der Mann tüchtig und hat Verständnis für die Wünsche des Arztes, so lässt sich die Metallsohle oft auch in schweren Fällen umgehen und genügt der Schuh. Als Modell für die Einlagsohle kann ein Gipsmodell verwendet werden; man gewinnt es durch Umwickeln des Fusses mit Gipsbinden (Lange), Aufstellen auf eine schiefe Ebene und Unterpolstern der Fusswölbung mit Wattebäuschen, welche in Gipsbrei getaucht sind. Es ist rationell das Modell vom belasteten Fusse abzunehmen (Fig. 351). Als Material kann Aluminiumbronce, Nickelin, Stahl, Celluloid gebraucht werden.

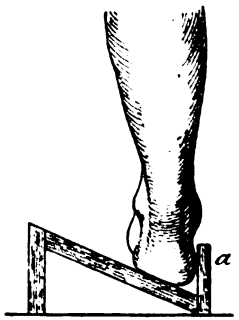

Fig. 351.
Herstellung des Gipsmodells (nach Lange).

Diese Sohlen werden nun auf das exakte Modell angepasst, nachher in einen gut passenden Schuh eingelegt und wenn sie von Metall sind, unter Umständen am Fersenteil mit einer Schraube fixiert (Fig. 352 und 353).

Die Celluloidsohle wird durch Eintauchen in heisses Wasser weich gemacht und vermittelst

Digitized by Google

Umwicklung mit einem Tuche auf das Modell angepasst. Lange stellt Sohlen her aus Celluloid, Gurtband und Stahldrahteinlage. Die Verbindung der drei Bestandteile giebt sehr solide, billige Einlagen und hat sich unter seiner Hand gut bewährt.

Das Formen der Einlagsohlen nach einer normalen Fusswölbung (Hoffa) oder aus freier Hand (Celluloidsohlen, Schanz) erfordert unter allen Umständen mehr Uebung als das oben beschriebene. Kleinigkeiten in der Form entscheiden hier über Brauchbarkeit und Unbrauchbarkeit. Knöcherne

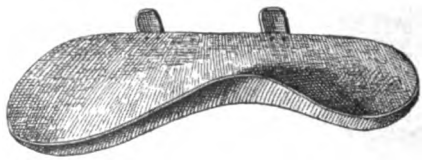

Fig. 352.
Stahlsohle mit Haken gegen das Abrutschen des Fusses nach aussen (nach Lange).

Fig. 353. Plattfusseinlage-Sohle nach Lovett und John Dane.

Prominenzen sind frei zu legen. Wichtig scheint in den meisten Fällen eine Konvexität der Wölbung nach oben im Querschnitt in der Gegend des Chopart'schen Gelenks (Fig. 354).

Beim entzündlichen kontrakten Plattfuss muss der orthopädischen eine vorbereitende Behandlung vorausgehen. Bettruhe, je nach Fall kürzer oder länger ausgedehnt, hydropathische Umschläge, leichte Streichmassage sind hier am Platze. Sobald die starken Reizerscheinungen vorbei sind, beginnt man mit redressierenden Bewegungen und sobald die

Digitized by Google

Schwellung verschwunden und eine bessere Beweglichkeit zurückgekehrt ist, kann entweder Schuh oder Sohle appliziert werden. Daneben ist Massage und passives Redressement fortzusetzen.

Sehr häufig genügt nun in diesen Fällen der Schuh und die Sohle allein nicht. Man muss die Tendenz zum Seitwärtsumlegen mit einer Schuh oder Sohle fassenden, an den Unterschenkel hinaufreichenden Innenschiene kombinieren. Wir verwenden hiezu meist die Kombination von Schuh und Schiene (Fig. 355), oder auch die Kombination einer gewalkten Ledersandale, Metallsohle, Schiene und Ueberschuh wie beim Klumpfuss.

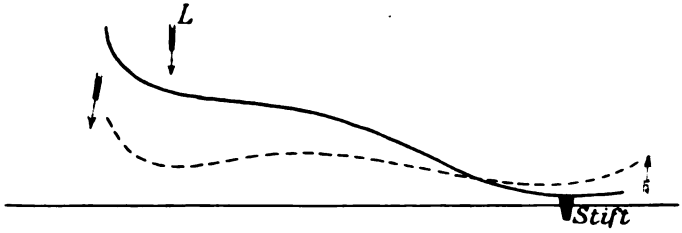

Fig. 354. Quere Wölbung der Sohle nach Marcinowsky.

Rationell und sehr sorgfältig scheint uns auch die Schiene von Marcinowsky (Fig. 357) konstruiert, jedoch haben wir mit derselben bis jetzt keine Versuche gemacht.

Die fixierten Plattfüsse müssen zuerst in ihren Verbindungen gelockert werden, was am besten durch forciertes Redressement in Narkose geschieht, falls es nicht gelingt, durch Massage und Manipulationen, hydropathische Umschläge die Beweglichkeit herzustellen. Oft müssen hier Sohle oder Schuhe mit einer Innenschiene an den Unterschenkel fixiert werden, damit die Valgusstellung sich nicht wieder herstellt (Fig. 355 und 356).

Auch blutige Operationen wurden schon bei schweren Fällen in Anwendung gebracht und zwar

Digitized by Google

sowohl in Form von Keilresektionen aus dem innern Fussrande, als von Durchsägung des hintern Stücks des Calcaneus mit Verschiebung nach unten.



Fig. 355. Schienenschuh.

Ferner wurde die Osteotomie der Malleolen mit nachfolgender Dislokation des Fusses nach innen ausgeführt (Trendelenburg). Wir glauben uns aber über die Resultate aller dieser Operationen bis heute mit grosser Reserve ausdrücken zu müssen.

Nach unserer Erfahrung kann, wer einen tüchtigen Schuhmacher zur Seite hat, verhältnismässig schwere Fälle mit Schuh ohne weitere Massnahmen behandeln. Beim Rest genügen mit wenigen Ausnahmen Einlagen nach obiger Angabe verfertigt, oder der Schienenschuh.

Der Hackenfuss (Pes calcaneus)

ist diejenige Deformität, bei welcher der Fuss in Dorsalflexion fixiert ist und die Ferse stark nach abwärts sieht.

Digitized by Google

Sie ist ziemlich selten. Nach Nicoladoni sind zwei Hauptgruppen zu unterscheiden:

1. Pes calcaneus sursum flexus, bedingt durch starke Dorsalflexion des Fusses und zwar
   a) angeboren,
   b) erworben und zwar
      α) durch Paralyse,
      β) durch pathologische Prozesse am und im Sprunggelenk.

2. Pes calcaneus sensu strictiori, bedingt durch reinen Tiefstand der Ferse ohne Dorsalflexion im Fussgelenk. Ist stets erworben.

Der Pes calcaneus sursum flex. cong. ist stark dorsalflektiert. Alle Muskeln sind intakt, jedoch kann der Fuss nicht stärker plantarflektiert werden, da sich die Dorsalsehnen dagegen anspannen. Der angeborne Hackenfuss ist unzweifelhaft eine intrauterine Belastungsdeformität, entstanden durch eine längere Zeit innegehaltene Dorsalflexion des Fusses in utero. Er ist deshalb auch häufig mit den andern auf gleichem Wege entstandenen Deformitäten kombiniert, sehr selten mit dem Varus, in der Regel mit dem Valgus; wir haben dann den Pes calcaneo-valgus.

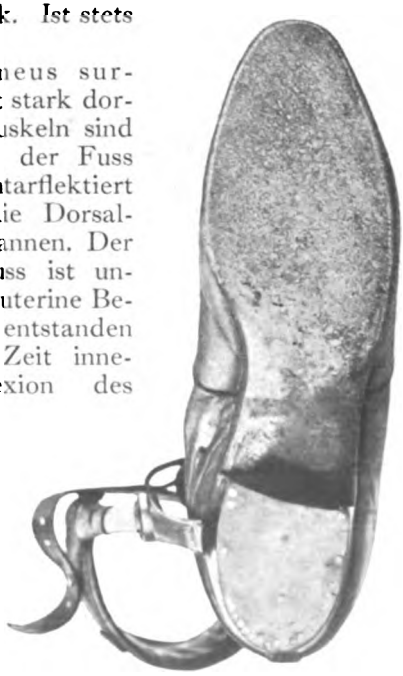

Fig. 356.
Schienenschuh. Absatz an der innern Seite nach vorn verlängert, zur bessern Unterstützung des Gelenks.

Beim Neugebornen fand Nicola-

Digitized by Google

doni die Tarsalknochen unverändert, Messner dagegen den Talus flacher und länger, namentlich das Collum sehr verlängert; dasselbe trug vorn eine Grube für den Kontakt mit dem vordern Rande der Tibiagelenkfläche. Auch am Calcaneus war der Proc. anterior abnorm lang, der Körper sehr kurz und viel höher als normal.

Es finden sich Uebergangsformen mit stärkerer Ausprägung bald des Valgus-, bald des Calcaneus-Charakters.

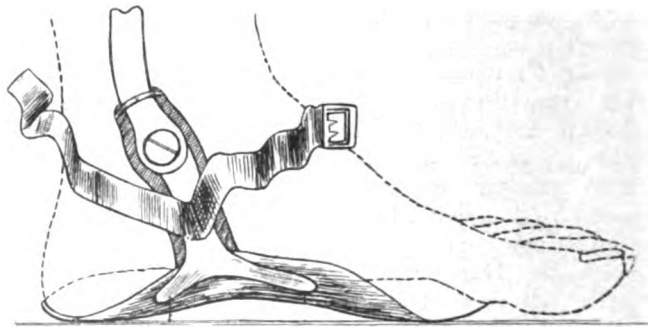

Fig. 357. Plattfusssohle mit Schiene nach Marcinowsky. Ueber Sohle und Schiene wird ein Schuh getragen.

Der paralytische Pes calcan. surs. flexus entsteht bei Lähmung der Wadenmuskeln und Erhaltung der Dorsalflexoren, selten schon im Liegen, da die Schwere des Fusses und der Decken dem Antagonistenzuge entgegen wirken. Nach Volkmanns Darstellung entwickelt sich der paralytische Hackenfuss durch die Einwirkung der Körperschwere auf den gelähmten Fuss beim Gehakt. Fixiert der Patient denselben in Dorsalflexion und macht er grosse Schritte, um unter Anspannung der Knochen- und Bänderhemmung mit dem hintersten, gegen die Insertion der Achillessehne hin gelegenen Teil der Ferse aufzutreten und so dem bei Lähmung

Digitized by Google

der Wadenmuskeln beim Vorschreiten notwendig eintretenden Umknicken des Fusses in die Dorsalflexion zu entgehen, so entwickelt sich bei häufiger Beanspruchung dieses Mechanismus eine Ueberdehnung des gesamten Hemmungsapparats. Die Folge davon ist, dass die Ferse nach vorne umknickt, da die gelähmten Muskeln sie nicht zu halten vermögen. So entsteht dann die Deformität (Fig. 358, 359, 360).

Fig. 358. Pes calcaneus paralyt. sin. 10jähriger Knabe. Fuss in aktiver Dorsalflexion. Mit Resektion der Achillessehne behandelt.

Später kann der Vorderfuss durch seine Schwere allmählich sich in die Sohle abknicken und es entsteht dadurch ein paralytischer Hohlfuss.

Die durch anderweitige pathologische Prozesse erworbenen Hackenfüsse sind beobachtet nach Verbrennungen an der Vorderseite des Fuss-Gelenkes, Lösung der vordern Tibia-Epiphyse durch Osteomyelitis oder Trauma.

Digitized by Google

Der Pes calcaneus sensu strictiori ist dadurch ausgezeichnet, dass die Ferse zwar direkt nach abwärts sieht, der Fuss im Sprunggelenk aber nicht dorsalflektiert steht und auch niemals so gestanden ist.

Die Fusssohle berührt zwar den Boden, aber, weil sie stark exkaviert ist, nur mit der Ferse, dem

Fig. 359. Radiogramm von Fall 358.

Klein- und Grosszehenballen; auch der äussere Fussrand steht beim Auftreten bogenförmig ab, noch mehr natürlich der innere. Die Dorsalflexion ist in beträchtlichem Umfange möglich.

Die anatomische Untersuchung ergiebt nach Nicoladoni eine Abbiegung des Fusses gegen die Sohle, vorn zwischen Tarsus und Metatarsus, hinten am Calcaneus da, wo sich der Proc. anterior

Digitized by Google

an das Corpus calcanei ansetzt. Der Proc. post. calcanei ist zu einem Proc. inferior geworden. Der Fersenhöcker springt daher hinten wenig vor.

Aetiologisch beruht diese, nur bei Erwachsenen zu findende Deformität nach Nicoladoni auf einer Lähmung der hohen und tiefen Wadenmuskulatur, während die Peronei, Dorsalflexoren und die ganze Gruppe der Plantarmuskeln gesund sind. Der einseitige Zug der letztern lässt den Proc. post. cal-

Fig. 360. Der gesunde rechte Fuss zum Vergleich.

canei nicht nach rückwärts wachsen und biegt ihn allmählich nach unten ab.

Die Behandlung des angebornen Hackenfusses geschieht bei kleinen Kindern nach Analogie des Klumpfusses durch redressierende Plantarflexionen und Fixation mittelst einer Schiene, bis das Kind zu gehen anfängt. Leichtere Grade sind so leicht zur Heilung zu bringen. In schweren kann nach dem Vorgange v. Dumreichers die Tenotomie der Dorsalflexoren von Erfolg sein.

Digitized by Google

Der paralytische Hackenfuss bedarf in erster Linie einer Allgemeinbehandlung mit Massage und Elektrizität und in zweiter eines redressierenden Schuhes. In leichtern Fällen genügt ein Schienenschuh mit einem die Dorsalflexion aufhebenden Anschlag im Fussgelenk. Für stärkeres Redressement sind von Volkmann und Hoffa Portativapparate angegeben, von denen der erstgenannte durch einen die Wadenmuskulatur ersetzenden hintern Gummizug Plantarflexion bewirkt, der letztere sowohl die Dorsalflexion hemmt, als auch die Valgusstellung beseitigt und den Fuss unter so korrigierten statischen Verhältnissen funktionieren lässt.

Aehnlich kann die Behandlung des Hackenfusses im „engern Sinne" geleitet werden.

Operativ ist von Nicoladoni u. a. die Sehnentransplantation beim paralytischen Pes calc. ausgeführt worden, durch Vernähen von Peronealsehnen oder abgeteilten Zipfeln derselben mit der Achillessehne, mit gutem Erfolg. Vielfach ist die Verkürzung der Achillessehne durch Resektion gemacht und empfohlen worden; wir haben sie selbst mit gutem Erfolge bei Fig. 358 vollzogen. Letztere Operation hat namentlich bei inkompletter Lähmung Aussicht auf dauernden Erfolg.

Der Hallux valgus („Ballen")

wird verursacht durch eine Abduktionsstellung der grossen Zehe, die sich lateralwärts gegen, häufig auch über oder unter die Nachbarzehe legt; das Köpfchen des ersten Metatarsusknochens prominiert stark medialwärts; darüber bildet sich gerne eine Schwiele mit zu Entzündung geneigtem Schleimbeutel darunter. Häufig ist unguis incarn. am lateralen Rande.

Die Deformität ist ungemein häufig und entsteht nur durch den Druck vorn zu spitziger oder zu enger Schuhe unter gelegentlicher Mitwirkung von Gicht und Arthritis deformans.

Digitized by Google

Um die Konstruktion der Schuhe beurteilen zu können, ist daran zu erinnern, dass die grosse Zehe normal in der Verlängerung des innern Fussrandes liegt, in einer Linie (v. Meyer), welche von der Mitte der Ferse durch die Mitte des ersten Metatarsusköpfchens gezogen wird. Es soll nun nicht bloss die Sohle des Schuhes so geschnitten werden, dass die grosse Zehe diese Lage ohne Auswärtsverdrängung beibehalten kann, sondern auch das Oberleder am innern Schuhrande dem Umstande Rechnung tragen, dass die Höhe der grossen Zehe das doppelte der kleinen beträgt, ansonst auch ein rationeller Sohlenschnitt nicht vor Verdrängung nach auswärts schützt. Hohe Absätze lassen den Fuss im Schuh nach vorne gleiten und wirken deshalb ebenfalls ablenkend auf die Zehe.

Fig. 361. Apparat von Bigg gegen Hallux valgus.

Die pathologischen Veränderungen sind folgende: In erheblichen Graden der Deformität ist die Phalanx vom Metatarsusköpfchen nach aussen abgeglitten und nur noch mit der äussern Hälfte der Gelenkfläche in Verbindung, die sich nach aussen verbreitert hat. Der nicht mehr im Kontakt stehende innere Abschnitt ist oft exostosenartig verdickt, der Knorpelüberzug defekt oder geschwunden. An der Plantarseite ist das Capitulum etwas abgeflacht, die Sehne des Flex. hallucis long. mit den Sesambeinen nach aussen verschoben, der erste Metatarsus nach einwärts abgewichen und samt dem Hallux nach innen gedreht. Dazu kommen in veralteten Fällen periostitische Veränderungen und die schon erwähnten Schleim-

Digitized by Google

beutel, die nach Payr in 10% mit der Gelenkhöhle kommunizieren.

Die Behandlung hat in erster Linie für korrektes Schuhwerk zu sorgen. Von redressierenden Apparaten ist derjenige von Bigg sehr bekannt (Fig. 361),

Fig. 362. Hallux valgus. 30jähr. Frau. An beiden Füssen.

Fig. 363. Sandalen mit Sporn gegen Hallux valgus.

aber nach dem Urteil Hoffas unangenehm zu tragen. Letzterer zieht vor, die Zehe mit einer elastischen Filzstahlschiene gerade zu bandagieren, die auf der Plantarseite angelegt wird und wenig genieren soll. Wir verwenden (s. u. Fig. 365) für diese wie für

Digitized by Google

andere Zehendeformitäten eine in einem Ueberschuh unter dem Strumpf getragene Weichledersandale mit Stahlsohle, die durch entsprechend angelegte Löcher das Durchziehen der korrigierenden Bändchen gestattet. Man kann auch durch einen an der lateralen Zehenseite an der Sohle aufrecht befestigten gepolsterten Sporn (Fig. 363, 364, 365) denselben Zweck erreichen, doch muss die Stellung des Sporns exakt ausprobiert werden. Heusner redressiert mittelst einer plantar angelegten Serpentinfeder, die eine Hülse für die grosse Zehe trägt.

Nicht selten sind die Beschwerden so gross, dass operative Abhülfe gefordert wird. Die Re-

Fig. 364. Die Sandale von Fig. 363 im Fall 362 angelegt.

sektion des Gelenks (Hüter, E. Rose) kann gute Resultate ergeben; sicher sind diese aber nach Riedel nur, wenn zugleich Plattfuss besteht und das Metatarsusköpfchen nicht mehr als Gewölbeträger beansprucht wird. Im andern Falle können grosse Beschwerden durch die vermehrte Belastung der übrigen Capitula entstehen. Andere erhalten deshalb das Capitulum, oder meisseln bloss die Exostose ab.

Die besten Resultate liefert aber die subperiostale Resektion eines Keils aus dem Metatarsus dicht unterhalb des Metatarsusköpfchens (Reverdin, Riedel).

Digitized by Google

Selten ist die entgegengesetzte, als Hallux varus bezeichnete Deformität, die in Gesellschaft von Genu valgum und verschiedenen Fussdeformitäten beobachtet wurde.

Die Hammerzehe (Malleus, Orteil en marteau) ist eine Flexionskontraktur, die an einzelnen Zehen, z. B. vorzugsweise der zweiten, isoliert vorkommt, manchmal aber auch sich über sämtliche Zehen erstreckt. Gewöhnlich ist die Grundphalanx dorsalflektiert, die zweite plantarflektiert, die Endphalanx entweder in gleicher Richtung oder dorsalflektiert, oft subluxiert, mit Schlottergelenk. Auf dem Scheitel der Zehenkrümmung entwickeln sich Hühneraugen, Schwielen und Schleimbeutel; charakteristisch und häufig sind die Klagen über Schmerzhaftigkeit über den in die Planta prominierenden Metatarsusköpfchen. Die Sehnen der Zehenstrecker sind verkürzt und springen bei Korrektion der Dorsalflexion saitenartig hervor.

Die Affektion kann angeboren und erblich sein; meist aber ist sie wohl das Ergebnis schlechter, namentlich zu kurzer Schuhe, weshalb sich auch die zweite Zehe, als längste, zuerst beteiligt.

Ebenso wird die Kombination mit Plattfuss nicht selten gesehen und bald die eine, bald die andere Deformität als primäre hingestellt („Hammerzehenplattfuss").

In Behandlung kommen diese Patienten mehr wegen der begleitenden Hühneraugen und Schleimbeutelfisteln, als wegen der Kontraktur an und für sich; doch machen die Schmerzen in der Planta, die schliesslich zu einer krampfartigen Fixation der Kontraktur führen können, auch ohne kutane Komplikationen mitunter sehr grosse Beschwerden und der Gang nimmt dabei einen stampfenden, plumpen Charakter an. Leichtere Fälle werden mit Massage, Dehnung der kontrakten Extensoren und Ruhe gebessert; zur Nachbehandlung

Digitized by Google

dient uns die beistehende (Fig. 365, 366), in ihrer Anwendung ohne weiteres verständliche Sandale mit Bandschlingen. Aehnliches lässt sich auch mit Heftpflaster und kleinen Schienen leisten, doch kann der Patient diese nicht selbst wechseln. Einzelne hochgradig verkrümmte Zehen exartikuliert man am besten unter Lokal-Anästhesie. Auch

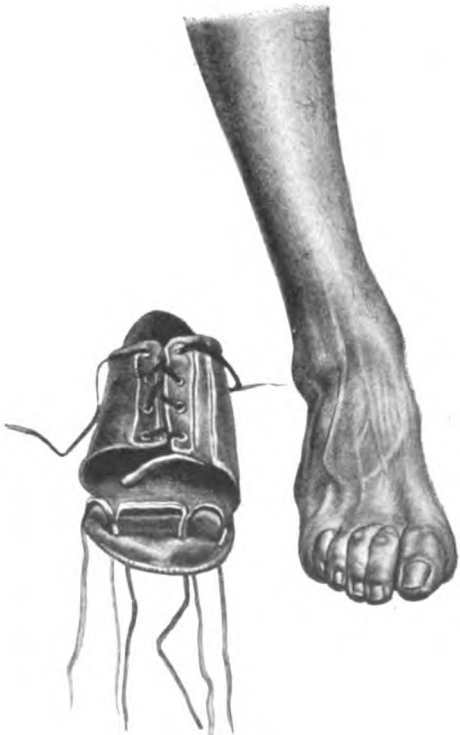

b Fig. 365. a

Fig. 366.

Fig. 365. a) Hammerzehe. 21jähr. Mann. An beiden Füssen, schmerzhafte Kontraktur.
b) Sandalen-Apparat mit Bandschlingen.
Fig. 366. Apparat angelegt.

Digitized by Google

Tenotomien, sowohl der Extensoren als Flexoren, können angezeigt sein. Petersen empfiehlt in schweren Fällen die offene Durchschneidung aller Weichteile an der Plantarseite bis ins Gelenk zur Erleichterung vollständiger Geraderichtung.

Digitized by Google

Lehmanns medizinische Handatlanten,

nebst kurzgefassten Lehrbüchern.

Herausgegeben von:

Prof. Dr. **O. Bollinger**, Dr. **G. Brühl**, Doz. Dr. **H. Dürck**, Dr. **E. Golebiewski**, Dr. **L. Grünwald**, Professor Dr. **O. Haab**, Prof. Dr. **H. Helferich**, Prof. Dr. **A. Hoffa**, † Prof. Dr. **E. von Hofmann**, Prof. Dr. **Chr. Jakob**, Prof. Dr. **K. B. Lehmann**, Doz. Dr. **Lüning**, Doz. Dr. **G. Marwedel**, Prof. Dr. **Mracek**, Dr. **R. Neumann**, Doz. Dr. **O. Schäffer**, Doz. Dr. **Schulthess**, Prof. Dr. **Schultze**, Doz. Dr. **J. Sobotta**, Doz. Dr. **W. Weygandt**, Doz. Dr. **O. Zuckerkandl**,

u. a. m.

Bücher von hohem, wissenschaftlichem Werte, in bester Ausstattung, zu billigem Preise.

Urteile der Presse:

Wiener medizinische Wochenschrift.

Sowohl der praktische Arzt als der Student empfinden gewiss vielfach das Bedürfnis, die Schilderung des Krankheitsbildes durch gute, bildliche Darstellung ergänzt zu sehen. Diesem allgemeinen Bedürfnisse entsprechen die bisherigen Atlanten und Bildwerke wegen ihrer sehr erheblichen Anschaffungskosten nicht. Das Unternehmen des Verlegers verdient daher alle Anerkennung. Ist es doch selbst bei eifrigem Studium kaum möglich, aus der wörtlichen Beschreibung der Krankheitsbilder sich allein eine klare Vorstellung von den krankhaften Veränderungen zu machen. Der Verleger ist somit zu der gewiss guten Idee zu beglückwünschen, ebenso glücklich war die Wahl der Fachmänner, unter deren Aegide die bisherigen Atlanten erschienen sind.

Therapeutische Monatshefte.

Es ist entschieden als ein glücklicher Gedanke des Verlegers zu bezeichnen, das, was in der Medizin bildlich darzustellen ist, in Form von Handatlanten zu bringen, die infolge ihres ausserordentlich niedrigen Preises jedermann leicht zugänglich sind.

Digitized by Google

Lehmanns mediz. Handatlanten.

Band I.

Atlas und Grundriss der
Lehre vom Geburtsakt u. der operativen Geburtshilfe

von **Dr. O. Schäffer,** Privatdozent an der Universität Heidelberg.

Mit 16 bunten Tafeln nach Originalen von Maler A. Schmitson und 139 Abbildungen.

V. erweiterte Aufl. Preis eleg. geb. Mk. 8.—.

Die Wiener medizin. Wochenschrift schreibt: . . Die kurzen Bemerkungen zu jedem Bilde geben im Verein mit demselben eine der anschaulichsten Darstellungen d. Geburtsaktes, die wir in der Fachliteratur kennen.

Band II.

Geburtshilfliche Diagnostik und Therapie.

Mit 160 meist farbigen Abbildungen auf Tafeln nach Originalen von den Malern A. Schmitson und C. Krapf und zahlreichen Textillustrationen.

II. vollst. umgearb. u. erw. Aufl.

Preis eleg. geb. M. 12.—.

Band III.

Handatlas und Grundriss der Gynäkologie.

Mit 90 farbigen Tafeln, 65 Text-Illustrationen und reichem Text.

II. vollständig umgearbeitete u. erweiterte Auflage.

Preis eleg. geb. M. 14.—.

Von Dr. **O. Schäffer,** Privatdozent an der Universität Heidelberg.

Prof. **Fritsch, Bonn** schreibt: (Centralblatt f. Gynäkologie 1895. Nr. 39.)

Als Gegengewicht gegen die quantitative Vermehrung des Lernstoffes hat man vielfach die Lehrmittel verbessert. Es sind kurze Kompendien, instruktive Abbildungen eingeführt.

Diese Tendenz verfolgen auch die bei Lehmann erschienenen Atlanten. Einer der besten ist jedenfalls der von S. Ich möchte den Studenten mehr diesen Atlas als eines der modernen Kompendien empfehlen. Alle Zeichnungen sind einfach, übersichtlich und jedenfalls so hergestellt, dass der Lernende auf den ersten Blick das sieht, was er sehen soll. Es wäre sehr zu wünschen, dass diese Atlanten von den Lehrern überall warm empfohlen würden.

Digitized by Google

Lehmanns medizin. Handatlanten.

Band IV.

Atlas der Krankheiten der Mundhöhle, des Rachens und der Nase.

In 69 meist farbigen Bildern auf Tafeln und erklärendem Text
von **Dr. L. Grünwald.**

Preis eleg. geb. ℳ 6.—.

Der Atlas beabsichtigt, eine Schule der semiotischen Diagnostik zu geben. Daher sind die Bilder derart bearbeitet, dass die einfache Schilderung der aus denselben ersichtlichen Befunde dem Beschauer die Möglichkeit einer Diagnose bieten soll. Dem entsprechend ist auch der Text nichts weiter, als die Verzeichnung dieser Befunde ergänzt, wo notwendig, durch anamnestische u. s. w. Daten. Wenn demnach die Bilder dem Praktiker bei der Diagnosenstellung behilflich sein können, lehrt anderseits der Text den Anfänger, wie er einen Befund zu erheben und zu deuten hat.

Von den Krankheiten der Mund- und Rachenhöhle sind die praktisch wichtigen sämtlich dargestellt, wobei noch eine Anzahl seltener Krankheiten nicht vergessen ist. Die Bilder stellen möglichst Typen der betreffenden Krankheiten im Anschluss an einzelne beobachtete Fälle dar.

Band V.

Atlas und Grundriss
der
Hautkrankheiten

mit 65 farbigen Tafeln nach Originalaquarellen des
Malers Arthur Schmitson und zahlreichen schwarzen Abbildungen
von **Prof. Dr. Franz Mracek in Wien.**

Preis eleg. geb. ℳ 14.—.

Dieser Band, die Frucht jahrelanger wissenschaftlicher und künstlerischer Arbeit, enthält neben 65 farbigen Tafeln von ganz hervorragender Schönheit noch zahlreiche schwarze Abbildungen, und einen reichen, das gesamte Gebiet der Dermatologie umfassenden Text. Die Abbildungen sind durchwegs Originalaufnahmen nach dem lebenden Materiale der Mracek'schen Klinik, und die Ausführung der Tafeln übertrifft die Abbildungen aller, selbst der teuersten bisher erschienenen dermatologischen Atlanten.

Digitized by Google

Verlag von J. F. LEHMANN in MÜNCHEN.

Lehmanns medizinische Handatlanten.

Band VI.

Atlas der Syphilis

und der

venerischen Krankheiten

mit einem

Grundriss der Pathologie und Therapie derselben

mit 71 farbigen Tafeln nach Originalaquarellen
von Maler A. Schmitson und 16 schwarzen Abbildungen
von

Professor Dr. **Franz Mracek** in Wien.

Preis des starken Bandes eleg. geb. Mk. 14.—.

Nach dem einstimmigen Urteile der zahlreichen Autoritäten, denen die Originale zu diesem Werke vorlagen, übertrifft dasselbe an Schönheit alles, was auf diesem Gebiete nicht nur in Deutschland, sondern in der gesamten Weltliteratur geschaffen wurde.

Die **Ungarische medizinische Presse** Nr. 41 vom 19. XI. 1897 schreibt:

„Es wird wohl genügen, den Titel dieses Werkes niederzuschreiben, den Autor und Verleger zu nennen, um in den weitesten Kreisen lebhaftes Interesse für dasselbe zu erregen. Bei der Besprechung des Werkes hört eigentlich jede Kritik auf und die beschreibende Schilderung tritt in ihr Recht. Mit dieser Bemerkung wollen wir aber unsere Schwäche eingestehen und die Unmöglichkeit anerkennen, die durchaus lehrreichen, frappant schönen und naturgetreuen Abbildungen durch Beschreibung vor den Augen der Leser auch nur annähernd begreiflich zu machen. Alles, was die bunten und zahlreichen syphilitischen Erkrankungsformen Lehrreiches nur bieten können, ist in diesem schönen Werke klassisch dargestellt, in einem leicht fassbaren System gruppiert. Die meisterhafte Hand des Malers spricht klar und dezidiert zu dem Studierenden, so dass man durch diese Tafeln thatsächlich all das spielend erlernen kann, was man sich sonst auf diesem Gebiete nur durch viel Mühe, Zeit und Erfahrung anzueignen imstande wäre. Um alles zu sehen, was man sehen muss, dient noch der erläuternde Text über Syphilis, aus welchem nicht nur der heutige Stand der Lehre, sondern gleichzeitig auch eine rationelle Therapie herauszulesen ist.“ N.

Digitized by Google

Verlag von J. F. LEHMANN in MÜNCHEN.

Lehmanns mediz. Handatlanten.

Band VII.

Atlas und Grundriss der Ophthalmoscopie und ophthalmoscop. Diagnostik.

Mit 149 farbigen und 7 schwarzen Abbildungen.

Von Prof. Dr. **O. Haab**, Direktor der Augenklinik in Zürich.

III. stark vermehrte Auflage.

Preis elegant geb. **Mk. 10.—.**

Urteile der Presse:

Schmidts Jahrbücher 1895, S. 211: ***Endlich wieder einmal ein Buch, das für den praktischen Arzt von wirklichem, dauerndem Nutzen, für den im Ophthalmoscopieren auch nur einigermassen Geübten geradezu ein Bedürfnis ist. Das Buch enthält im I. Teil eine kurze, vortreffliche Anleitung zur Untersuchung mit dem Augenspiegel. Was der Mediziner wissen muss und was er sich auch merken kann, das ist alles in diesen praktischen Regeln zusammengestellt. Der II. Teil enthält auf 64 Tafeln die Abbildungen des Augenhintergrundes in normalem Zustande und bei den verschiedenen Krankheiten. Es sind nicht seltene Fälle berücksichtigt, sondern die Formen von Augenerkrankungen, die am häufigsten und unter wechselndem Bilde vorkommen. Der grossen Erfahrung Haabs und seiner bekannten grossen Geschicklichkeit im Zeichnen ist es zu danken, dass ein mit besonderen Schwierigkeiten verbundener Atlas in dem vorliegenden Werke in geradezu vorzüglicher Weise zu stande kam.*** *(Lamhofer, Leipzig.)*

Die neue (3.) Auflage wurde durch eine grosse Zahl neuer Bilder vermehrt und auch in Bezug auf den Text wesentlich erweitert und verbessert.

Correspondenzblatt f. schweizer Aerzte: *Ein prächtiges Werk. Die mit grosser Naturtreue wiedergegebenen Bilder des kranken und gesunden Augenhintergrundes bilden eine vorzügliche Studie für den ophthalmologischen Unterricht sowohl als für die ophthalmologische Diagnose in der Praxis.*

Eine vorzügliche Ergänzung zu diesem Atlas bildet das:

Skizzenbuch

zur Einzeichnung von Augenspiegel-Bildern.

Von Professor Dr. **O. Haab,**

Professor an der Universität und Direktor der Augenklinik in Zürich.

Preis in Mappe **Mk. 3.—.**

II. Auflage.

Jeder Käufer des Haab'schen Atlas' wird auch gern das Skizzenbuch erwerben, da er in diesem mit geringer Mühe alle Fälle, die er in seiner Praxis zu untersuchen hat, naturgetreu darstellen kann.

Digitized by Google

Verlag von J. F. LEHMANN in MÜNCHEN.

Lehmanns medizinische Handatlanten.

Band IX.

Atlas des gesunden und kranken Nervensystems

nebst

Grundriss der Anatomie, Pathologie und Therapie

desselben

von **Professor Dr. Christfried Jakob,**

Vorstand d. patholog. Institutes f. Gehirn- u. Geisteskrankheiten a. d. Universität Buenos-Ayres, s. Z. I. Assistent der medizin. Klinik in Erlangen.

Mit einer Vorrede von *Prof. Dr. Ad. v. Strümpell*, Direktor der medizin. Klinik in Erlangen.

II. vollständig umgearbeitete Auflage.

Mit 105 farbigen und 120 schwarzen Abbildungen sowie 284 Seiten Text und zahlreichen Textillustrationen.

Preis eleg. geb. **Mk. 14.—.**

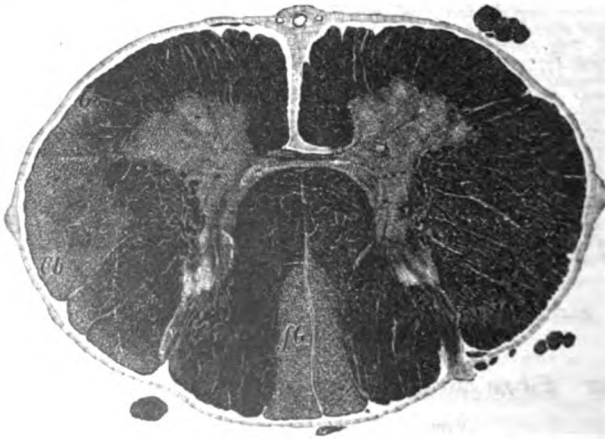

Prof. Dr. Ad. von Strümpell schreibt in seiner Vorrede zu dem vorliegenden Bande: „Jeder unbefangene Beurteiler wird, wie ich glaube, gleich mir den Eindruck gewinnen, dass die Abbildungen alles leisten, was man von ihnen erwarten darf. Sie geben die thatsächlichen Verhältnisse in deutlicher und anschaulicher Weise wieder und berücksichtigen in grosser Vollkommenheit fast alle die zahlreichen und wichtigen Ergebnisse, zu denen das Studium des Nervensystems in den letzten Jahrzehnten geführt hat. Dem Studierenden sowie dem mit diesem Zweige der medizinischen Wissenschaft noch nicht näher vertrauten praktischen Arzt, ist somit die Gelegenheit geboten, sich mit Hilfe des vorliegenden Atlasses verhältnismässig leicht ein klares Bild von dem jetzigen Standpunkte der gesamten Neurologie zu machen."

Digitized by Google

Lehmanns medizin. Handatlanten.

Band X.

Atlas und Grundriss der Bakteriologie

und

Lehrbuch der speziellen bakteriolog. Diagnostik.

Von Prof. **Dr. K. B. Lehmann** und **Dr. R. Neumann** in Würzburg.

Bd. I Atlas mit ca. 700 farbigen Abbildungen auf 69 Tafeln,
Bd. II Text 496 Seiten mit 30 Bildern.

II. vielfach erweiterte Auflage.

Preis der 2 Bände eleg. geb. Mk. 16.—

Münch. med. Wochenschrift 1896 Nr. 28. Sämtliche Tafeln sind mit ausserordentlicher Sorgfalt und so naturgetreu ausgeführt, dass sie ein glänzendes Zeugnis von der feinen Beobachtungsgabe sowohl, als auch von der künstlerisch geschulten Hand des Autors ablegen.

Bei der Vorzüglichkeit der Ausführung und der Reichhaltigkeit der abgebildeten Arten ist der Atlas ein wertvolles Hilfsmittel für die Diagnostik, namentlich für das Arbeiten im bakteriologischen Laboratorium, indem es auch dem Anfänger leicht gelingen wird, nach demselben die verschiedenen Arten zu bestimmen. Von besonderem Interesse sind in dem 1. Teil die Kapitel über die Systematik und die Abgrenzung der Arten der Spaltpilze. Die vom Verfasser hier entwickelten Anschauungen über die Variabilität und den Artbegriff der Spaltpilze mögen freilich bei solchen, welche an ein starres, schablonenhaftes System sich weniger auf Grund eigener objektiver Forschung, als vielmehr durch eine auf der Zeitströmung und unerschütterlichem Autoritätsglauben begründete Voreingenommenheit gewöhnt haben, schweres Bedenken erregen. Allein die Lehmann'schen Anschauungen entsprechen vollkommen der Wirklichkeit und es werden dieselben gewiss die Anerkennung aller vorurteilslosen Forscher finden. — —

So bildet der Lehmann'sche Atlas nicht allein ein vorzügliches Hilfsmittel für die bakteriologische Diagnostik, sondern zugleich einen bedeutsamen Fortschritt in der Systematik und in der Erkenntnis des Artbegriffes bei den Bakterien. Prof. Dr. Hauser.

Allg. Wiener medizin. Zeitung 1896 Nr. 28. Der Atlas kann als ein sehr sicherer Wegweiser bei dem Studium der Bakteriologie bezeichnet werden. Aus der Darstellungsweise Lehmanns leuchtet überall gewissenhafte Forschung, leitender Blick und volle Klarheit hervor.

Pharmaceut. Zeitung 1896 S. 471/72. Fast durchweg in Originalfiguren zeigt uns der Atlas die prachtvoll gelungenen Bilder aller für den Menschen pathogenen, der meisten tierpathogenen und sehr vieler indifferenter Spaltpilze in verschiedenen Entwicklungsstufen.

Trotz der Vorzüglichkeit des „Atlas" ist der „Textband" die eigentliche wissenschaftliche That.

Für die Bakteriologie hat das neue Werk eine neue, im ganzen auf botanischen Prinzipien beruhende Nomenklatur geschaffen und diese muss und wird angenommen werden. C. Mez-Breslau.

Digitized by Google

Verlag von J. F. LEHMANN in MÜNCHEN.

Lehmanns medizin. Handatlanten.

Band XI/XII.

Atlas und Grundriss der patholog. Anatomie.

In 130 farbigen Tafeln nach Originalen von Maler **A. Schmitson.**

Preis jedes Bandes eleg. geb. Mk. 12.—

Von Obermedizinalrat Professor **Dr. O. Bollinger.**

Korrespondenzblatt f. Schweizer Aerzte 1895, 24: Die farbigen Tafeln des vorliegenden Werkes sind geradezu mustergiltig ausgeführt. Die komplizierte Technik, welche dabei zur Verwendung kam (15facher Farbendruck nach Original-Aquarellen) lieferte überraschend schöne, naturgetreue Bilder, nicht nur in der Form, sondern namentlich in der Farbe, so dass man hier wirklich von einem Ersatz des natürlichen Präparates reden kann. Der praktische Arzt, welcher erfolgreich seinen Beruf ausüben soll, darf die pathol. Anatomie, „diese Grundlage des ärztl. Wissens und Handelns" (Rokitansky) zeitlebens nie verlieren. — Der vorliegende Atlas wird ihm dabei ein ausgezeichnetes Hilfsmittel sein, dem sich zur Zeit, namentlich wenn man den geringen Preis berücksichtigt, nichts Aehnliches an die Seite stellen lässt. Die Mehrzahl der Tafeln sind reine Kunstwerke; der verbindende Text aus der bewährten Feder Prof. Bollingers giebt einen zusammenhängenden Abriss der für den Arzt wichtigsten path.-anat. Prozesse. — Verfasser und Verleger ist zu diesem prächtigen Werke zu gratulieren. E. Haffter.

Digitized by Google

Verlag von J. F. LEHMANN in MÜNCHEN.

Lehmanns medizinische Handatlanten.

Band XIII.

Atlas und Grundriss

der

Verbandlehre.

Mit 220 Abbildungen auf 128 Tafeln nach Originalzeichnungen von Maler Johann Fink

von

Professor Dr. A. Hoffa

in Würzburg.

8 Bogen Text. Preis elegant geb. Mk. 7.—.

Dieses Werk verbindet den höchsten praktischen Wert mit vornehmster, künstlerischer Ausstattung. Das grosse Ansehen des Autors allein bürgt schon dafür, dass dieses instruktive Buch, das die Bedürfnisse des Arztes, ebenso wie das für den Studierenden Nötige berücksichtigt, sich bei allen Interessenten Eingang verschafft haben wird. Die Abbildungen sind durchwegs nach Fällen aus der Würzburger Klinik des Autors in prächtigen Originalzeichnungen durch Herrn Maler Fink wiedergegeben worden.

Digitized by Google

Lehmanns mediz. Handatlanten.

Band XIV.

Atlas und Grundriss der Kehlkopf-Krankheiten.

Mit 48 farbigen Tafeln und zahlreichen Textillustrationen nach Originalaquarellen des Malers BRUNO KEILITZ

von **Dr. LUDWIG GRÜNWALD** in **München.**

Preis elegant geb. Mk. 8.—.

Dem oft und gerade im Kreise der praktischen Aerzte und Studierenden geäusserten Bedürfnisse nach einem farbig illustrierten Lehrbuche der Kehlkopfkrankheiten, das in knapper Form das anschauliche Bild mit der im Text gegebenen Erläuterung verbindet, entspricht das vorliegende Werk des bekannten Münchener Laryngologen. Weit über hundert praktisch wertvolle Krankheitsfälle und 30 mikroskopische Präparate, nach Naturaufnahmen des Malers Bruno Keilitz, sind auf den 48 Volltafeln in hervorragender Weise wiedergegeben, und der Text, welcher sich in Form semiotischer Diagnose an diese Bilder anschliesst, gehört zu dem Instruktivsten, was je auf diesem Gebiet geschrieben wurde.

Band XV.

Atlas der klinischen Untersuchungsmethoden

nebst

Grundriss der klinischen Diagnostik und der speziellen Pathologie und Therapie der inneren Krankheiten

von **Prof. Dr. Christfr. Jakob,**

s. Z. I. Assistent der medizinischen Klinik in Erlangen.

Mit 182 farbigen Abbild. auf 68 Tafeln und 250 Seiten Text mit 64 Textabbildungen.

Preis elegant geb. Mk. 10.—.

Dieser Band bietet für **jeden praktischen Arzt und für jeden Studenten ein geradezu unentbehrliches Vademecum.**

Neben einem vorzüglichen Atlas der klinischen Mikroskopie sind in dem Bande die **Untersuchungsbefunde aller inneren Krankheiten** in instruktivster Weise in 50 vielfarbigen schematischen Bildern zur Darstellung gebracht. Nach dem Urteil eines der hervorragendsten Kliniker ist das Werk für den Studierenden ein Lehrmittel von unschätzbarem Werte, für den praktischen Arzt ein Repertorium, in dem er sich sofort orientieren kann und das ihm in der täglichen Praxis vorzügliche Dienste leistet.

Digitized by Google

Verlag von J. F. LEHMANN in MÜNCHEN.

Lehmanns medizin. Handatlanten.

Band XVII.

Atlas der gerichtlichen Medizin

nach Originalen von Maler **A. Schmitson**
mit erläuterndem Text
von

Hofrat Prof. Dr. E. Ritter v. Hofmann,

Direktor des gerichtl. medizin. Instituts in Wien.

Mit 56 farbigen Tafeln und 193 schwarzen Abbildungen.

Preis elegant geb. **Mk. 15.—.**

Friedreichs Blätter für gerichtl. Medizin, 1897, Heft VI: Eine äusserst wertvolle und willkommene Ergänzung nicht nur zu Hofmanns Lehrbuch der gerichtlichen Medizin, sondern überhaupt zu jedem Lehrbuch dieser Disziplin bildet der eben erwähnte Atlas. Er ist einer der gelungensten Bände der Lehmann'schen Sammlung sowohl hinsichtlich der farbigen als auch der schwarzen Abbildungen. Die Auswahl der Abbildungen ist eine äusserst glückliche. Dieselben sind durchaus Originale und entweder frischen Fällen oder Museumspräparaten entnommen. Der Studierende wie der praktische Arzt ist durch das Buch in den Stand gesetzt, sich über die wichtigsten gerichtlich-medizinischen Vorkommnisse im Bilde zu informieren. Der mässige Preis von Mk. 15.— erleichtert die Anschaffung des vorzüglichen Buches.

Digitized by Google

Verlag von J. F. LEHMANN in MÜNCHEN.

Lehmanns medizinische Handatlanten.

Band XVIII.

Atlas und Grundriss

der

äusseren Erkrankungen des Auges.

Von **Prof. Dr. O. Haab,** Direktor der Augenklinik in Zürich.

Mit 67 farbigen Abbildungen auf 40 Tafeln, zahlreich. Textillustrationen u. 16 Bogen Text.

Preis elegant geb.
Mk. 10.—.

Dieses neue Werk des rühmlichst bekannten Züricher Ophthalmologen ist wie wenige geeignet, ein wahres Handbuch in der Bücherei eines jeden praktischen Arztes zu werden. Der gleiche, so hervorragend lehrhafte Vortrag, wie er in der Ophthalmoskopie (Lehmanns Handatlanten Bd. VII) desselben Autors bewundert wurde, und diesem Werke zu einem ausserordentlichen Erfolg verhalf, ist auch eine glänzende Eigenschaft dieses neuen Buches. Die oft so komplizierten Verhältnisse der Erkrankungen des äusseren Auges sind wohl noch nie klarer und fasslicher veranschaulicht worden, als in dem vorliegenden Werke, in welchem die bildliche mit der verbalen Darstellung sich in schönster Weise ergänzen.

Der Preis des Buches ist mit Hinblick auf das Gebotene ein auffallend niedriger.

Digitized by Google

Lehmanns mediz. Handatlanten.

Band XIX.

Atlas und Grundriss der Unfallheilkunde.

Mit 40 farbigen Tafeln, 143 Textabbildungen nach Aufnahmen von Maler Johann Fink und ca. 30 Bogen Text von **Dr. Ed. Golebiewski** in **Berlin.**

Preis eleg. geb. Mk. 15.—.

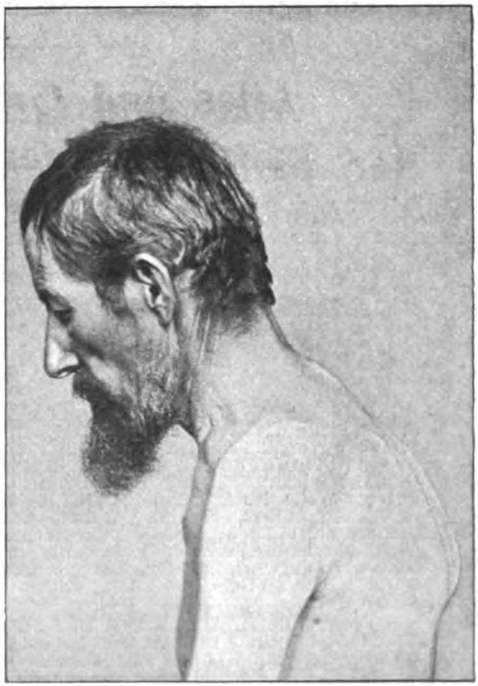

Dieses, in seiner Art ganz einzig dastehende Werk ist für jeden Arzt von tiefster Bedeutung und von ganz hervorragendem, praktischem Werte. In unserer Zeit der Unfallversicherungen und Berufsgenossenschaften kommt ein Spezialwerk über dieses Gebiet einem wahrhaft lebhaften Bedürfnisse entgegen und, sowie an jeden praktischen Arzt immer wieder die Notwendigkeit herantritt, in Unfallangelegenheiten als Arzt, als Zeuge, als Sachverständiger u. s. w. zu fungieren, so wird auch jeder Arzt stets gern in diesem umfassenden Buche Rat und Anregung in allen einschlägigen Fällen suchen und finden. Von grösstem Interesse ist das Werk ferner für Berufsgenossenschaften, Bezirksärzte, Physici, Vertrauensärzte, Krankenkassen, Landes-Versicherungsämter, Schiedsgerichte, Unfallversicherungsgesellschaften u. s. w. u. s. w.

Digitized by Google

Verlag von J. F. LEHMANN in MÜNCHEN.

Lehmanns medizinische Handatlanten.

Band XX/XXI.

Atlas und Grundriss der pathologischen Histologie.

— Spezieller Teil. —

120 farbige Tafeln nach Originalen
des Universitätszeichners C. Krapf und reicher Text.

Von Privatdozent **Dr. Hermann Dürck,** Prosektor an dem Krankenhause München l. J.

2 Bände. Preis geb. je **Mk. 11.—.**

Dürck hat in diesem Werke dem Lernenden einen zuverlässigen Führer für das weite und schwierige Gebiet der pathologischen Histologie geschaffen. Es wurde dies durch sorgfältige Auswahl der Abbildungen mit Berücksichtigung aller praktisch wichtigeren Gewebsveränderungen und durch Beigabe eines Textes, welcher in gleicher Weise Rücksicht nimmt auf die Bedürfnisse des Studierenden und des Praktikers, erreicht. Vor allem sucht der Verfasser den Anfänger darüber aufzuklären, wie das mikroskopisch wahrnehmbare Bild einer Organerkrankung durch die Veränderungen an dessen elementaren Bausteinen bedingt wird und warum die krankhaften Prozesse diejenigen Formen hervorbringen mussten, welche uns am Sektionstisch vor Augen treten.

Die sämtlichen Abbildungen sind lithographisch in den Originalfarben der Präparate reproduziert. Bei möglichster Naturtreue wurde der grösste Wert auf Klarheit und korrekte Zeichnung gelegt; in dieser Beziehung sind die Bilder den vielfach auftauchenden photographischen Reproduktionen mikroskopischer Objekte weit überlegen, da sie den Beschauer nicht durch die Massenhaftigkeit der gleichzeitig dargestellten Details und die hierdurch bedingte Unschärfe verwirren, sondern demselben die Kontrolle über die Bedeutung jedes einzelnen Striches und Punktes an der Hand der Figurenerklärung und des Textes ermöglichen. Besonders der Anfänger vermag nur aus klaren, eindeutigen Abbildungen klare Vorstellungen zu gewinnen. Der Text schliesst sich den Figuren eng an, beide ergänzen einander und tragen in erster Linie der didaktischen Tendenz des Buches Rechnung. Aus diesem Grunde ist der Besprechung jedes Organs resp. jeder Organgruppe eine kurze, präzise, aber erschöpfende Rekapitulation der normal-histologischen Verhältnisse vorausgeschickt.

So stellt das Buch ein wichtiges Hilfsmittel für das Studium der pathologischen Anatomie dar, deren Verständnis undenkbar ist ohne genaue Kenntnis auf dem Gebiete der pathologischen Histologie.

Atlas und Grundriss der pathologischen Histologie. Allgemeiner Teil nebst einem Anhange über patholog. histolog. Technik von **Privatdozent Dr. Hermann Dürck wird als Band XXII der Atlanten im Frühjahr 1901** erscheinen.

Digitized by Google

Chirurgie.

Festschrift zum 25jähr. Prof.-Jubiläum von W. Heineke. Mit Porträt. 1892. 8°. 143 S. Broschiert ℳ 4.—. In Lwd. gebunden ℳ 5.—.

Inhalt: Kiesselbach, Verwertbarkeit der Hörprüfungsmethoden bei der Beurteilung der Schwerhörigkeit infolge von Unfällen. — Krecke, Massage und Mobilisierung bei Knochenbrüchen. — Mayer, Operative Behandlung der Diphtherie. — Schmid, Chirurgie der Nieren. — Koch, Traumatische Losschälung der Haut und der tieferliegenden Schichten. — Graser, Perityphlitis und deren Behandlung. König, 41 Jahre lang im Wasser gelegene menschliche Leichen. — Herzog, Angeborene Deviationen der Fingerphalangen (Klinodaktylie). — Hagen, Halbseitiger Naevus verucosus. — Schmid, Processus vermiformis mit einem Fremdkörper als Inhalt eines Bruchsackes.

Grünwald, Dr. L., Die Lehre von den Nasen-Eiterungen mit besonderer Rücksicht auf die Erkrankungen des Sieb- und Keilbeines und deren chirurgische Behandlung. II. vollständig umgearbeitete Auflage. 292 S. Mit 10 Abbildungen. 1896. ℳ 7.—

Halbeis, J., Die adenoiden Vegetationen des Nasenrachenraumes bei Kindern und Erwachsenen und ihre Behandlung. 1892. 8°. 53 Seiten mit 1 Abbildung. ℳ 2.—

Hoffa, Dr. Albert, Mitteilungen aus der chirurgisch-orthopädischen Privatklinik des Dr. A. Hoffa in Würzburg. 1894. gr. 8°. 121 Seiten. ℳ 3.—

Lingenfelder, J., 70 Arthrektomien des Kniegelenks. 1892. Br. ℳ 2.—

Rotter, Dr. E., Die Knöchelbrüche. 1892. 28 Seiten mit 2 Abbildungen ℳ 1.—

Seydel, Die erste Hilfe bei Unglücksfällen in den Bergen. Mit 6 Abb. 12°. 1893. 2. Aufl. Kartoniert. ℳ —.50

Neurologische Wandtafeln

zum Gebrauche

beim klinischen, anatomischen und physiologischen Unterricht.

Herausgegeben von

Prof. Dr. Adolf Strümpell und **Dr. Christfried Jakob**

Direktor d. med. Klinik in Erlangen. Prakt. Arzt in Bamberg.

13 Tafeln in der Grösse von 80/110 cm und 160/220 cm in achtfach. Farbendruck.

Preis in Mappe ℳ 50.—, auf Leinwand aufgezogen ℳ 70. —.

Der Text in den Bildern ist lateinisch.

Digitized by Google

Geburtshilfliches Taschen- und Demonstrations-Phantom.

nebst Erklärung

von **Dr. Arthur Müller**, ehemaliger I. Assistent der Frauenklinik und geburtshilflichen Poliklinik in München.

Kleine Ausgabe 1/3 natürl. Grösse: Preis Mk. 6.—. Grosse Ausgabe natürl. Grösse (für Demonstrationen in Kliniken etc.): Preis Mk. 12.—.

Dr. O. Schäffers
Geburtshilfliches Phantom.

Becken aus Metallguss nebst Lederpuppe mit Spiral-Drahtgestell und Kopf aus weichem Gummi.

1/3 natürlicher Grösse.

Preis in Kistchen Mk. 20.—.

Zum ersten Male wird hier ein Phantom geliefert, das infolge seines billigen Preises und seiner vorzüglichen Verwendbarkeit allen Anforderungen entspricht und dem Studenten wie dem Praktiker das Studium ausserordentlich erleichtert. Vermittelst der elastischen Lederpuppe, die durch Gummibänder in jeder Stellung festgehalten werden kann, lassen sich alle beim Geburtsakt vorkommenden Lagen zur Darstellung bringen. Auch alle verschiedenen Schädelformen sind, da der Kopf aus weichem Gummi besteht, sehr gut bei der Durchführung durch das Becken hervorzubringen. Das Becken wird an die Tischplatte angeschraubt, sodass sich bequem arbeiten lässt. Als Text und Vorlagenwerk gilt: O. Schäffer, Atlas und Grundriss der Lehre vom Geburtsakt. 5. Auflage. (Verlag von J. F. Lehmann. Preis M. 8.—)

Geburtshilfliche Taschen-Phantome.

Von **Dr. K. Shibata.**

Mit einer Vorrede von **Prof. Dr. Frz. v. Winckel.**

— Vierte Auflage. —

VI u. 19 Seiten Text. Mit 8 Text-Illustrationen, zwei in allen Gelenken beweglichen Früchten und einem Becken. In Leinw. geb. Mk. 3.—.

Digitized by Google

Verlag von J. F. LEHMANN in MÜNCHEN.

Lehmanns mediz. Hand-Atlanten

Band XVI:

Atlas und Grundriss

der

chirurgischen Operationslehre

von

Dr. Otto Zuckerkandl

Privatdozent
an der Universität Wien.

2., vermehrte und verbesserte Auflage.

Mit 40 farbigen Tafeln nach Originalen von

Maler Bruno Keilitz

und 278 schwarzen Abbildungen im Texte.

Preis eleg. geb. Mk. 12.—

Geheimrat Prof. Dr. **Helferich** schreibt über die erste Auflage in der M. M. W. Nr. 45 vom 9. XI. 1897:

Der vorliegende stattliche Band enthält 24 farbige Tafeln und 217 Abbildungen im Text bei 400 Seiten Text. Auf 41 Seiten mit einer Tafel (Darmnaht) und 38 Textbildern wird zunächst im allgemeinen die Durchtrennung und die Wiedervereinigung der Gewebe zur Darstellung gebracht. Auf Seite 42 bis 400 wird die spezielle Operationslehre (Extremitäten, Kopf und Hals, Rumpf und Becken) dargestellt.

Das Werk wird den Anfängern das Studium und Verständnis der z. T. recht schwierigen Kapitel in hohem Grade erleichtern. Es existiert unseres Wissens kaum ein Werk, welches mit so zahlreichen und vorzüglichen Abbildungen ausgestattet und mit so bündig klarem Text, den neuesten Fortschritten Rechnung tragend, im ganzen zur Einführung wie zur Fortbildung in der operativen Chirurgie so gut geeignet wäre, wie das vorliegende. Der Erfahrenere wird sich freuen, manches speziell nach der Technik und Anschauung der Wiener Schule dargestellt zu finden. Die Abbildungen sind zum grössten Teil vorzüglich und fast auf den ersten Blick klar und verständlich. Nur einige wenige sind weniger klar und eventuell bei einer zweiten Auflage zu erneuern. Dass eine solche nicht lange auf sich warten lassen wird, darf bei der vielseitigen Brauchbarkeit des Werkes erwartet werden.

Digitized by Google

Für Studierende an Universitäten und technischen Hochschulen, Aerzte, Architekten und Ingenieure.

Fünfte, erweiterte und vermehrte Auflage.

Mit 533 Seiten Text und 227 Original-Abbildungen.

Preis brosch. M. 7.—, geb. M. 8.—.

Kursus der topographischen Anatomie

von **Dr. N. Rüdinger,**

weil. o. ö. Professor an der Universität München.

Vierte stark vermehrte Auflage.

Bearb. v. **Dr. Wilh. Höfer,** Ass. d. chir. Klinik München.

Mit 80 zum Teil in Farben ausgeführten Abbildungen.

Preis broschiert Mk. **9.—**, gebunden Mk. **10.—**.

Stereoskopisch-photograph. Atlas der Pathologischen Anatomie des Herzens und der grösseren Blutgefässe.

In 50 Lichtdrucktafeln nach Originalaufnahmen

von **Dr. G. Schmorl,**

Kgl. sächs. Medizinalrat und Prosektor am Stadtkrankenhause in Dresden.

Preis mit Textbändchen in Klappkasten Mk 15.—.

Dieser Atlas bringt die gesamte pathologische Anatomie des Herzens in ausgezeichneten stereoskopischen Photographien zur Darstellung. Die einzelnen Bilder wirken in einer Weise plastisch, dass das natürliche Präparat dadurch ersetzt erscheint.

Digitized by Google